UNIVERSITE 3 DE CONSTANTINE

FACULTE DE MEDECINE DE CONSTANTINE

LABORATOIRE D'HISTOLOGIE EMBRYOLOGIE

Deuxième année de Médecine

Docteur Hamza KHALFAOUI

LE PANCREAS EXOCRINE

Le pancréas occupe la région postérieure de la partie supérieure de la cavité abdominale . Il mesure en moyenne une vingtaine de centimètres pour un poids totale de 80 grammes.

Il possède une forme de feuille que l'on peut diviser en trois parties : le tête, le corps et la queue.

Le pancréas est une glande exocrine et endocrine (Amphicrine). Chacune des fonctions est assurée séparément par deux types de structure ou de tissus différents : les îlots de Langerhans pour la fonction endocrine, et les acini sereux pour la fonction exocrine qui représente la majorité du volume de l'organe.

STRUCTURE

Le pancréas est entouré par une capsule conjonctive très fine qui envoie des travées internes cloisonnant l'organe en lobules.

Dans ces travées cheminent des vaisseaux sanguins, des nerfs et des canaux excréteurs.

Comme les glandes salivaires, le pancréas est constitué de deux portions, l'une sécrétrice formé par les acini et l'autre excrétrice correspondant aux canaux.

A/ LES ACINI :

L'acinus pancréatique est de type sereux, constitué de cellules sécrétrices en forme de tronc de cône reposant sur une membrane basale.

Les cellules présentent ou possèdent les caractéristiques de cellules excrétrices. Le noyau, sphérique clair avec un nucléole bien visible , est situé dans le tiers basal. Dans le cytoplasme riche en mitochondries, le réticulum granulaire est très abondant au pôle inférieure. L'appareil de Golgi supra nucléaire est bien développé.

Au pôle basale se groupent des granulations sécrétoires (Grains de Zymogène) limités par une membrane et dont le contenu se densifie au fur et à mesure qu'ils se rapprochent de la lumière. Ces cellules contiennent des enzymes digestives et leur aspect varient selon l'état physiologique et les phases du cycle sécrétoire.

Les cellules acineuses sont disposées autour d'une lumière de petit calibre , des petites cellules centro acineuses sont souvent observées à ce niveau.

B/ CANAUX EXCRETEURS

On distingue plusieurs segments dans les voies excrétrices

- Les canaux interlobulaires ou canaux intercalaires : ils font directement suite aux acini, leur paroi est composé d'un épithélium cubique simple fait de cellules à cytoplasme pâle et pauvre en organites.

- Les canaux interlobaires : cheminent dans les travées conjonctives, leur lumière plus large est bordée par un épithélium prismatique simple contenant quelques cellules caliciformes.

Le canal de Wirsung parcourt toute la longueur du pancréas en son centre, il draine les canaux inter lobulaires et se jette dans le duodénum.

C/ SECRETION PANCREATIQUE EXOCRINE.

Le suc pancréatique est une solution aqueuse contenant des électrolytes, des bicarbonates et des protéines dont environ 80% sont représentés par des enzymes digestives.

Il est déversé principalement dans le tube digestif au moment des phases de repos et provient de la libération des granules sécrétoires des cellules acineuses.

L'action du suc pancréatique sur le bol alimentaire porte principalement sur la digestion des protéines (Endopeptidases, exopeptidases), des lipides (lipases), des glucides (Alpha amylase), et des acides nucléiques (nucléase)

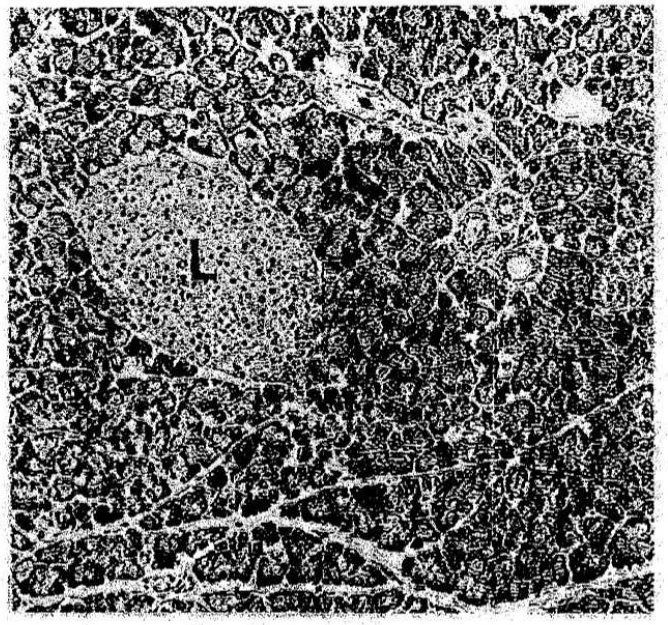

Figure 12-32 **Parenchyme pancréatique** montrant la coexistence d'acini séreux exocrines et de tissu endocrine (îlots de Langerhans, L) (× 110).

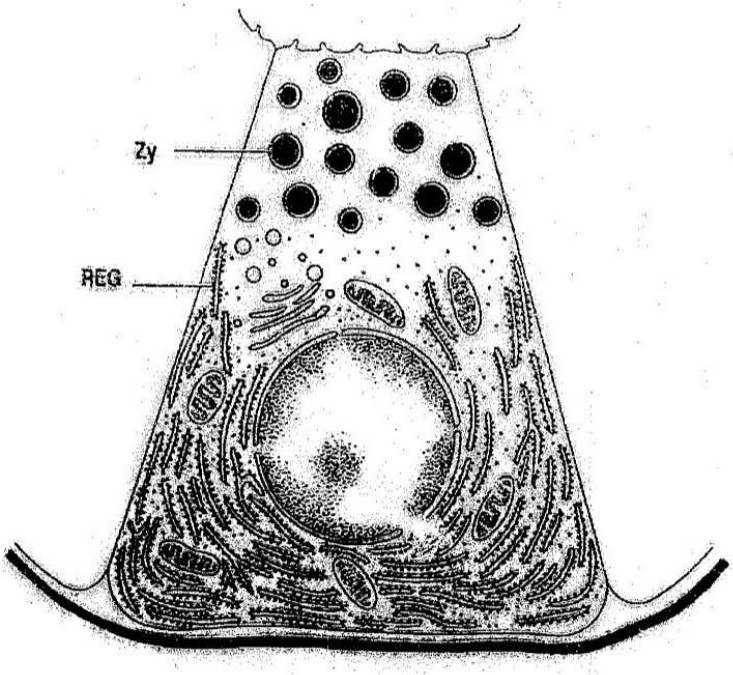

Figure 12-33 **Schéma de microscopie électronique d'une cellule séreuse typique du pancréas exocrine.** Cette cellule est remarquable par sa polarité morpho-fonctionnelle : richesse du pôle basal en saccules de réticulum endoplasmique granulaire (REG) et accumulation de grains de zymogène (Zy) au pôle apical.

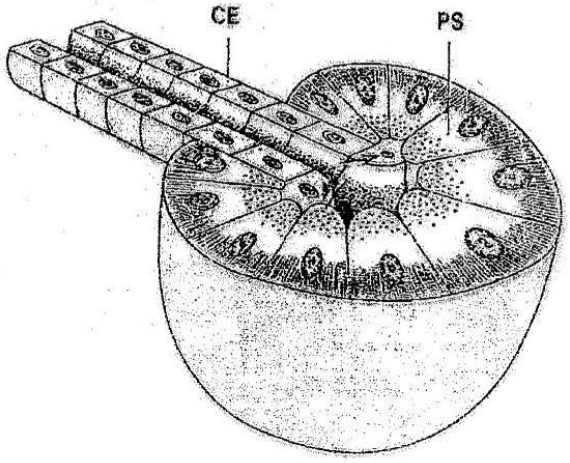

Figure 12-34 **Schéma tridimensionnel d'un acinus séreux pancréatique** montrant l'interpénétration entre éléments sécréteurs et excréteurs. Les cellules les plus proximales du canal excréteur (CE) apparaissent en position centro-acineuse (flèches) sur la coupe transversale de la portion sécrétrice (Ps).

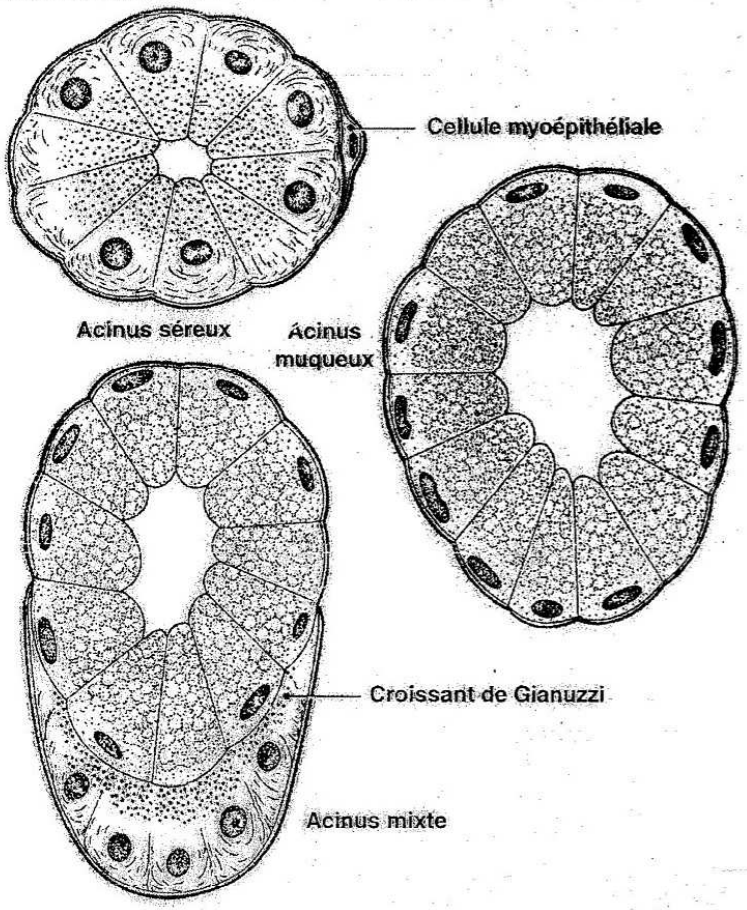

Figure 12-23 **Coupe des trois types d'acini rencontrés dans les glandes salivaires.**

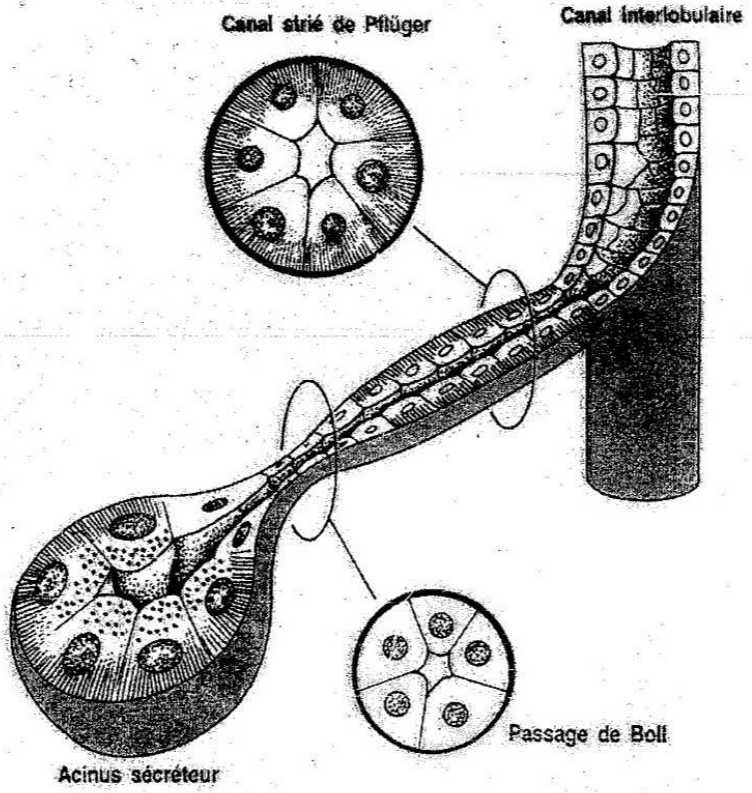

Figure 12-24 Voies excrétrices des glandes salivaires. Le segment intralobulaire se compose d'un segment initial, ou passage de Boll, revêtu d'un épithélium cubique simple et d'un segment excréto-sécréteur, ou canal strié de Pflüger, dont les cellules possèdent d'importants replis de leurs membranes basales liées à leur fonction métabolique intense.