

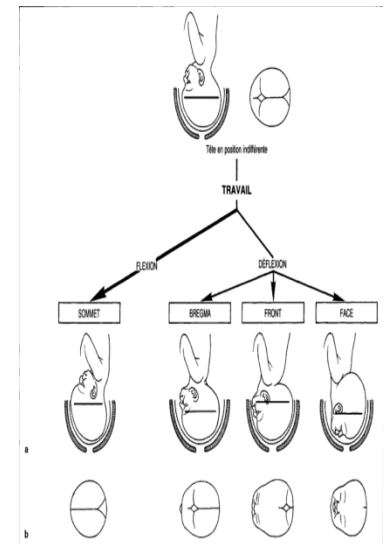
PRÉSENTATIONS DÉFLÉCHIES

La disproportion céphalo-pelvienne naturelle oblige la tête à se fléchir afin de réduire son diamètre antéro-postérieur dans des cas rares 1% ce mécanisme ne se produit pas, la tête fœtale se présente en déflexion plus ou moins importante donnant ce qu'on appelle les présentations céphaliques défléchies

Selon la classification de Berger:
 La face correspond à une déflexion totale 3/3
 le front: déflexion partielle à 2/3
 le bregma: déflexion partielle à 1/3.

En pratique:
 Front: toujours dystocique
 Bregma: partiellement dystocique
 Face: souvent eutocique

	Bregma	Front	Face
Position fœtale			
Perception au toucher vaginal			
Degré de déflexion de la tête fœtale	1/3	2/3	3/3



➤ ETIOLOGIES

- ✓ les causes maternelles
- ✓ les causes fœtales
- ✓ les causes annexielles
- ✓ les causes maternelles
- ✓ 1- la parité :
 la multiparité ; ceci s'explique par l'atonie utérine
 la primiparité ; ceci s'explique par l'hypotrophie utérine empêchant la correction de la déflexion.
- ✓ 2- les malformations osseuses :
 Bassin généralement rétréci,
 Bassin aplati,
- ✓ 3-les causes utérines :
 obliquité utérine,
 La déformation de la cavité utérine par : un fibrome, une tumeur prævia, une malformation

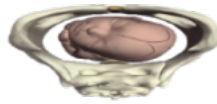
les causes fœtales :

- la dolichocéphalie par augmentation du diamètre antéropostérieur de la tête.
- les malformations fœtales : vertébrales, tumeurs du cou, anencéphalie.
- Macrosomie fœtale : un poids > à 4kg semble favoriser les présentations défléchies.
- Hypertonie congénitale des muscles cervicaux du fœtus : les muscles extenseurs du cou.

les causes annexielles

- Hydramnios
- Placenta prævia
- Anomalie du cordon

Souvent aucune étiologie n'est retrouvée ; on parle alors de présentation défléchie idiopathique



LA PRÉSENTATION DE LA FACE

- c'est une présentation céphalique en déflexion maximale ; amenant l'occiput contre le plan du dos.
- Et la face pénètre la première en totalité dans le DS.
- le menton est le repère pour la variété de position.
- le pronostic de cette présentation est moins favorable que celui du somme

- le repère est le menton ;
- les variétés antérieures ou mento-pubienne : sont les plus fréquentes 65% qui sont :
 - Mento-iliaque gauche antérieur (MIGA)
 - Mento-iliaque droite antérieur (MIDA)
- les variétés postérieures ou mento-sacrées 26%
 - Mento-iliaque droite postérieures (MIDP)
 - Mento-iliaque gauche postérieures (MIGP)

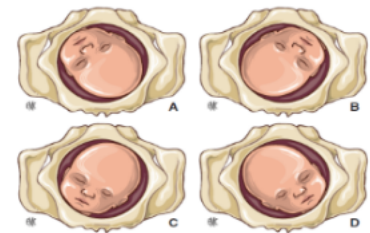


Figure 3. Variétés de présentation de la face.
 A. MIDA : mento-iliaque droite antérieure.
 B. MIGA : mento-iliaque gauche antérieure.
 C. MIDP : mento-iliaque droite postérieure.
 D. MIGP : mento-iliaque gauche postérieure.

Diagnostic

Examen clinique

Examens paracliniques

Diagnostic différentiel

- ✓ **se fait au cours du travail.**
- ✓ Inspection : utérus est développé longitudinalement.
- ✓ Palpation : la tête fœtale se trouve entre les deux omoplates constituant avec le plan du dos une dépression profonde correspond a la nuque. Le classique « coup de hache »
- ✓ Auscultation : le foyer des BCF se trouve en para ombilical est du coté opposé du plan du dos*
- ✓ **Le toucher vaginal : présentation élevée**
- ✓ plus fiable lorsque la dilatation est avancée ,
- ✓ à travers les membranes qui doivent être respecter jusqu'à la fin du travail
- ✓ met en évidence d'un coté :
 - o le front reconnaissable à la suture métopique
 - o puis les saillies des arcades orbitaires
 - o puis la proéminence du nez au centre de la présentation
 - o suivie de dépression de la bouche
- ✓ et surtout du coté opposée la saillie du menton : (repère de la présentation) dont la position par rapport au bassin permet de distinguer les variétés de position de la face

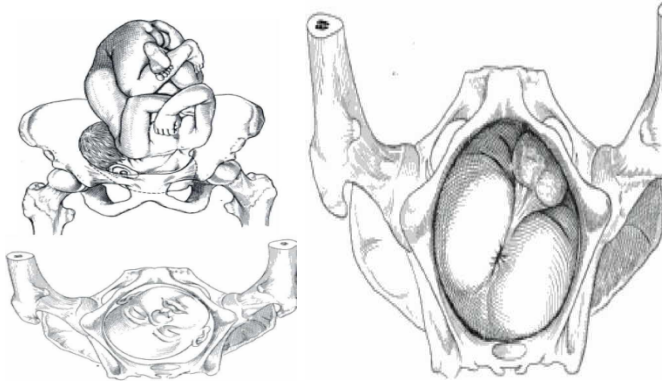
- ✓ **Échographie :**
 - o aspect générale du fœtus avec par fois des malformations.
 - o Apprécier la biométrie, quantité de liquide, insertion placentaire, vitalité.
- ✓ Radiopelvimétrie : si suspicion d'anomalie osseuse surtout chez la primipare.

- ✓ Radiologie du contenu utérin :
 - o Fœtus en profil strict, la déflexion est complète si la ligne horizontale passant par le

menton est plus basse que celle passant par le Bregma.

Diagnostic différentiel :

- ✓ présentation du siège décomplété « mode des fesses » la bouche est confondue avec l'anus , le nez avec la saillie du sacrum ; les joues avec les fesses.



✓

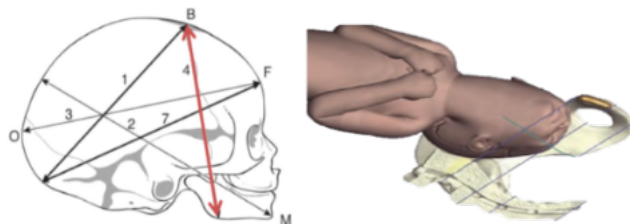
- ✓ présentation du front : grande fontanelle perceptible de l'autre coté, menton inaccessible.
- ✓ La présentation du sommet du fait d'une importante BSS qui peut faire errer le diagnostic: La perception du lambda (la petite fontanelle) est la clé du diagnostic; celui-ci n'est jamais retrouvé dans les présentations défléchies

Mécanisme de l'accouchement

Phénomènes mécaniques

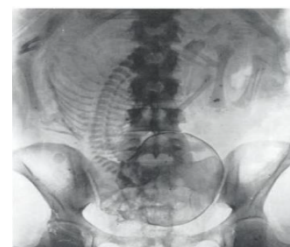- ✓ Engagement :
- ✓ Orientation: amène le grand diamètre de la face le syncipito-mentonnier(13.5 cm) soit dans l'un des diamètre oblique du bassin :
- o le gauche surtout donnant la MIDP ou MIGA
- ✓ Amoindrissement : par exagération de la déflexion substituant le diamètre syncipito-mentonnier par le sous mento-brégmatique (9.5 cm) très favorable a l'accouchement par voie basse

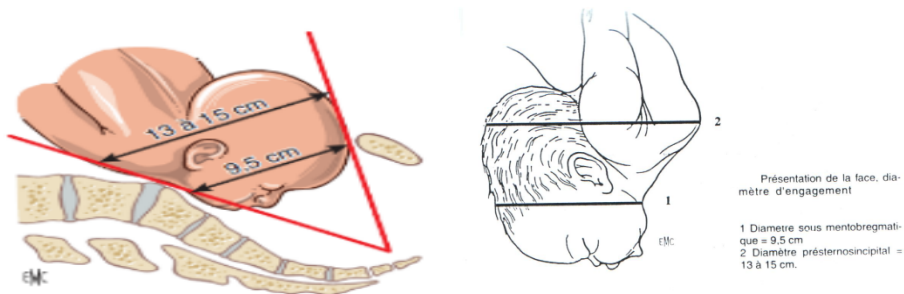
✓



- ✓ Engagement proprement dit : l'occiput de la tête défléchie s'incruste dans le dos et après un court trajet, la solidarisation de la tête et le dos amène au DS le diamètre syncipito-présternal (13.5 a 15 cm) incompatible avec les diamètres du bassin.
- ✓ La suite de l'accouchement doit se faire par désolidarisation du bloc céphalo-thoracique

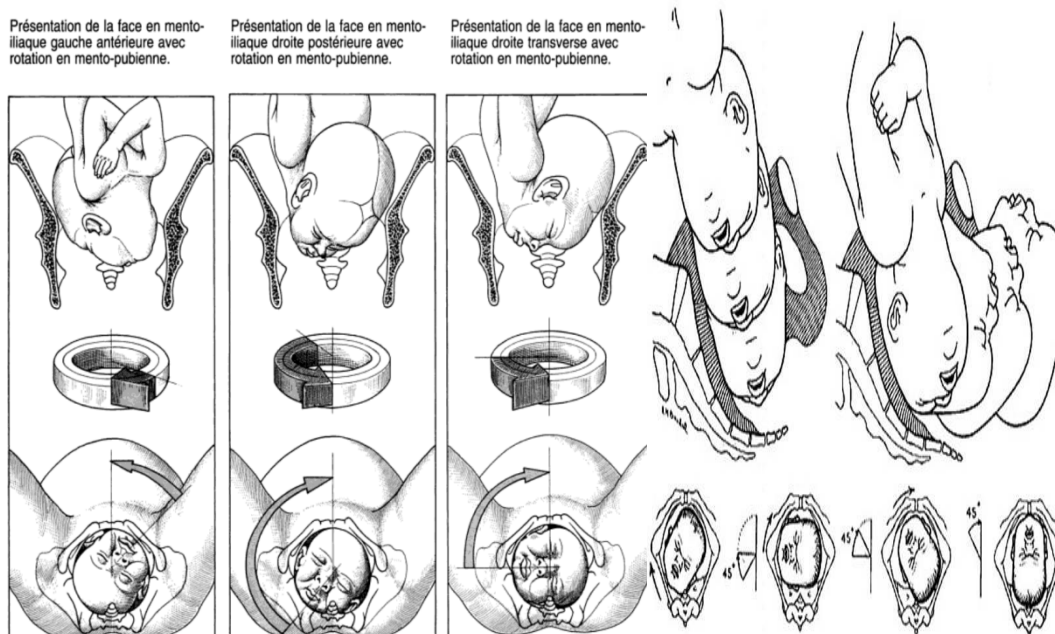
✓



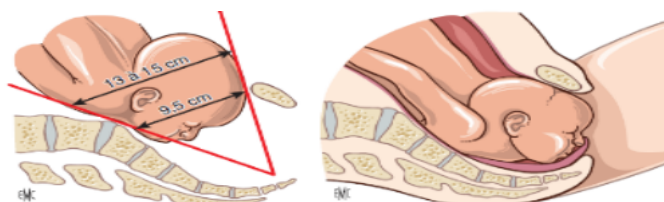


descente et rotation :

- ✓ le diamètre présterno-sincipital est irréductible, la progression dépend totalement du sens de rotation de la tête
- o En avant (+++) : en pubo-mentonnier
 - Avec une rotation de 45° (variétés antérieures) et 135° (variétés postérieures)
 - La rotation de nécessité précoce amène le menton sous la symphyse et qui précède obligatoirement la descente
 - Ce glissement permet la désolidarisation du bloc céphalo-thoracique l'effacement du diamètre présterno-sincipital



- ✓ Vers l'arrière : en sacro-mentonnier
- ✓ Le menton ne peut se dégager en arrière, butant contre le sacrum, la descente est ainsi rendue impossible
- ✓ Si tel n'est pas le cas, la solidarisation syncipito-thoracique bloque la situation, c'est l'enclavement



Dégagement :

- ✓ le sous-menton se fixe sous la symphyse dont le bord inférieur servant de charnière. l'occiput va balayer la concavité sacrée d'où désolidarisation de la tête et du thorax

- ✓ la tête se fléchit et se dégage face en dessus la bouche ,le nez , le front et la voute apparaissent successivement à la vulve.
- L'accouchement des épaules et du siège sont identiques à celui du sommet
- Phénomènes dynamiques**
- ✓ La face restant longtemps élevée, le col est mal sollicité et la dilatation cervicale est alors perturbée.
- ✓ La poche des eaux, assez souvent, bombante se rompt précocement.
- ✓ **Phénomènes plastiques**
- ✓ aspect du n né a la naissance ::
- ✓ Face tuméfié, parfois siège d'une véritable bosses sérosanguine ;
- ✓ Les paupières ,les joues, les lèvres sont le siège d'œdème ;des lésions ecchymotiques ou phlyctènes constituant le faciès de « Boxeur » ;
- ✓ Il a l'attitude d'opistotonos
- ✓ Raucité du cri
- ✓ Déformations céphaliques
- ✓ Troubles de la déglutition : extension du cou

Pronostic

- ✓ Pronostic maternel :
 - o La mortalité maternelle est exceptionnelle (possible au cours de l'enclavement de la tête induisant à une rupture utérine)
 - o La morbidité maternelle est par contre, élevée en rapport avec les lésions périnéales au cours du dégagement
- ✓ Pronostic Foetal : mortalité dans 33% si défaut de rotation de la tête en antérieure « c'est l'enclavement » entraînant un arrêt de progression donc la voie haute.
- ✓ *cat*
 - ✓ La présentation de la face est la moins dystocique des autres présentations défléchies.
 - ✓ l'accouchement étant possible voire facile dans la plupart des mento-iliaques antérieures, et même dans certaines mento- iliaques postérieures à condition que la rotation se fasse en avant.
 - ✓ Il parait donc licite de ne pas intervenir systématiquement, mais de laisser le travail se dérouler naturellement, sous surveillance étroite.

En cas d'évolution défavorable

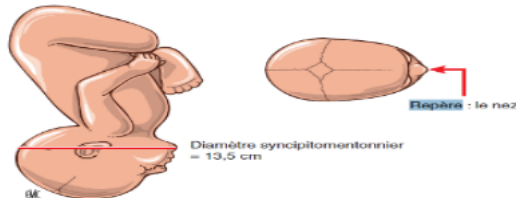
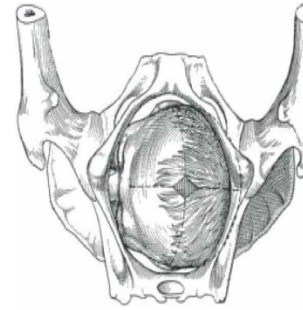
- ✓ Face non engagée au dessus du DS :
 - o La césarienne reste l'intervention la mieux adaptée (version ou forceps sont déconseillés voire contre-indiqués)
- ✓ En cas de retard au dégagement:
 - o Bien que le menton soit sous la symphyse , l'expectative ne doit pas être longue; l'extension des vaisseaux du cou pouvant menacer la vie de l'enfant.
 - o Une prise de forceps directe permettra le dégagement par flexion progressive.
- ✓ En cas d'enclavement de la tête (exceptionnelle): césarienne

LA PRÉSENTATION DU FRONT

- ✓ C'est la présentation où la déflexion partielle à (2/3) du pole céphalique fixe de façon

définitive et fait pénétrer dans le détroit supérieur une partie plus ou moins voisine du front

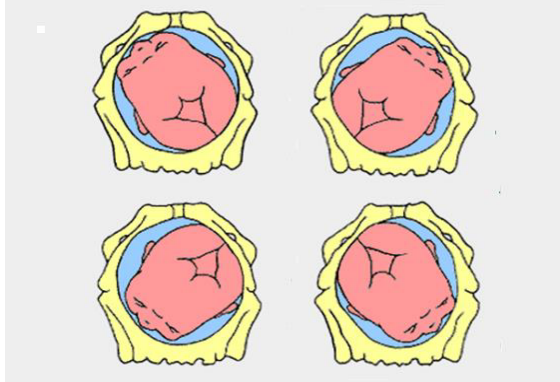
- ✓ Hautement dystocique
- ✓ Rare: 0.26% des cas
- ✓ C'est une présentation du travail (secondaire), il n'y a pas de front mobile
- ✓ Accouchement : impossible. Le repère de la présentation est



le nez.

variété de position

- ✓ le diamètre présenté au DS est le syncipito-mentonnier (13.5 cm), Au delà des possibilités d'engagement du DS.
- ✓ Les variétés naso-transverses sont les plus fréquentes (NIDT et NIGT) rarement (NIDP ou NIGA) et exceptionnellement (NIDA ou NIGP).



✓

Diagnostic

- ✓ l'inspection : présentation verticale
- ✓ palpation : haute peu mobile, saillie arrondie de l'occiput séparée du plan du dos par un sillon (coup de hache) .
- ✓ auscultation : le foyer des BCF est audible au dessus de l'ombilic.

✓ **Au toucher vaginal**

- ✓ Les doigts tombent directement sur le front
- ✓ Au pourtour du front, on perçoit :
 - o D'un côté la suture sagittale menant à une dépression losangique (le bregma)
 - o A l'opposé on reconnaît la saillie mousse et convexe des arcades sourcilières et les globes oculaires
- ✓ Perpendiculairement branchée sur le rebord orbitaire, la racine du nez de forme
- ✓ Comme signes négatifs importants, on ne perçoit jamais la bouche ni la petite fontanelle

✓ Paraclinique

- ✓ Devant tout accouchement qui se prolonge anormalement sans explication, il faut penser à:
 - o une anomalie du bassin passée inaperçue
 - o une présentation du front passée inaperçue
- ✓ L'échographie peut aussi être utile pour :
 - o préciser la présentation

- o visualiser la déflexion de la tête
- o éliminer une anomalie fœtale : Hydrocéphalie, dolichocéphalie...
- ✓ Une radio du contenu utérin sera demandée permettant de poser le diagnostic en mettant en évidence une tête en position intermédiaire*
- ✓

Etude de l'accouchement

1Phénomènes mécaniques

2Phénomènes dynamiques

3Phénomènes plastiques

1...

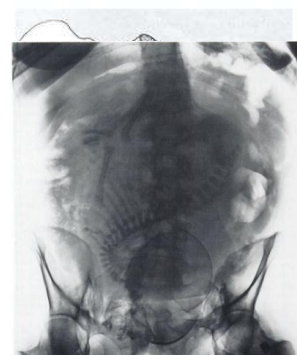
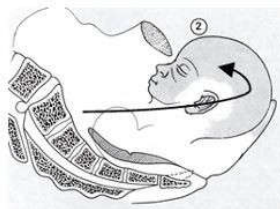
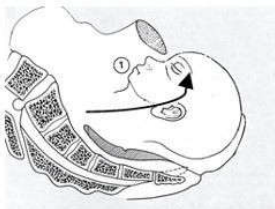
- ✓ la tête amène au DS son plus grand diamètre sagittal le syncipitomentonnier (13,5)
- ✓ Ce diamètre est supérieur aux diamètres d'engagement d'un bassin normal
- ✓ L'engagement est alors impossible
- ✓ L'accouchement par voie basse est impossible pour un fœtus normalement constitué
- ✓ Par conséquent, La césarienne doit être faite sans tarder afin d'éviter les complications redoutables

2...

- ✓ Complications fœtales
 - o Souffrance fœtale avec risque d'Embarrure frontale, Hématome extra dural
 - o Mort fœtale
- ✓ Complications maternelles
 - o Rupture utérine
 - o Délabrements périnéaux
 - o Fistules urinaires, secondaires à la chute d'escarre, générées par l'ischémie des parties molles maternelles
 - o Mort maternelle
- o

Un accouchement par voie basse est possible si le poids fœtal est estimé à < 2000gr

- ✓ l'engagement se fait par frottement dur, le tassement se poursuit, le menton et l'occiput se ratatinent et tout ce cylindre pénètre dans le DS
- ✓ Le tassement continue à se faire et la descente est lente et laborieuse La rotation est également lente et laborieuse se faisant soit en avant ou en arrière
- ✓ le dégagement se fait par Un mouvement de flexion autour du nez qui va dégager l'occiput et le synciput Quand le synciput arrive au niveau de la fourchette vulvaire, il y a un mouvement de déflexion autour du sous occiput avec dégagement du nez, de la bouche et du menton
- ✓

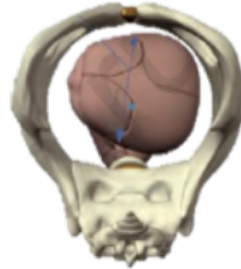

Phénomènes dynamiques

- ✓ L'hypercinésie utérine secondaire à un syndrome de lutte traduit l'anomalie mécanique méconnue

Phénomènes plastiques

- ✓ Quelque soit la variété de position, il existe des déformations plastiques
- ✓ La BSS siège en pleine région bregmatique, disparaît en 48 heures
- ✓ Les déformations osseuses générées par les phénomènes d'amointrissement et la progression de la présentation modèlent la tête qui prend un aspect cylindrique



24 à

Cat

- ✓ Le diagnostic doit être précoce, permettant de poser l'indication de la césarienne
- ✓ Tout retard diagnostique ou de l'intervention va aboutir à un enclavement ou front négligé
- ✓ désenclavement = césarienne en urgence

LA PRÉSENTATION DU BREGMA

- ✓ On parle de présentation du Bregma lorsque la position de la tête est en légère déflexion, intermédiaire entre la présentation du sommet et celle du front
- ✓ C'est une présentation céphalique défléchie du travail dans laquelle la déflexion de la tête foetale est partielle au 1/3
- ✓ Dans cette présentation, le bébé se présente en position indifférente, sa tête n'est ni fléchie, ni défléchie, elle est toute droite. Il présente un diamètre occipito-frontal à l'engagement qui fait 12 cm
- ✓

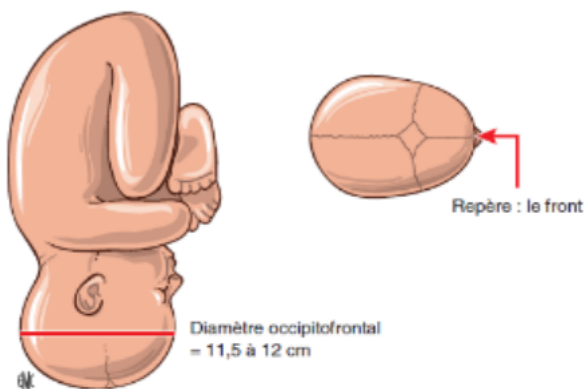


Figure 12. Diamètre et repère dans la présentation du bregma.

C'est la région frontale qui détermine les variétés de position:

- ✓ FIGA
- ✓ * FIDP
- ✓ * FIDA
- ✓ * FIGT
- ✓ * FIDT

Le diagnostic positif

- Le diagnostic est réalisé pendant le travail

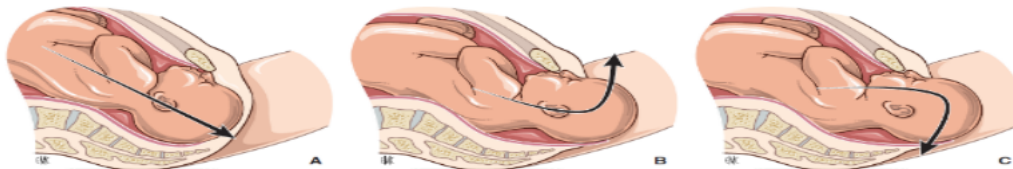- Au toucher vaginal : le bregma se situe au centre du DS
- Elle est palpée dans sa totalité avec ses 4 angles
- La petite fontanelle n'est jamais palpée

Mécanique obstétricale

- Phénomènes mécaniques: l'engagement
- L'Orientation
 - Le diamètre antéro-postérieur se présentant au DS est l'occipito-frontal (11,5 à 12 cm)
 - La présentation s'oriente dans un des diamètres obliques ou dans le diamètre transverse du DS
- L'Amoindrissement
 - Il se fait par tassement de tous les diamètres de la tête qui se déforme en prenant l'aspect d'un cylindre

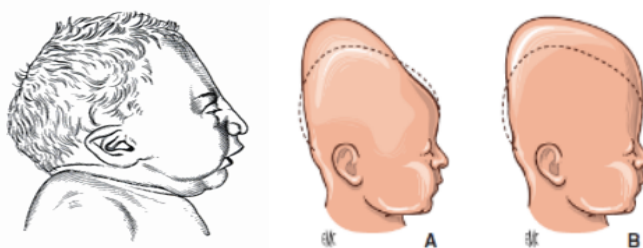
Après l'engagement, l'occiput descend et effectue une rotation amenant la racine du nez sous la symphyse pubienne qui sera le point de pivot

- Le dégagement s'effectue au départ par une flexion de la tête autour de l'axe formé par la racine du nez et la symphyse pubienne permettant de dégager le front, le bregma et l'occiput
- Puis, il y a déflexion avec le sous occiput prenant appui sur la fourchette vulvaire permettant le dégagement du nez, de la bouche et du menton



Les phénomènes plastiques

- La BSS siège en pleine région bregmatique, disparaît en 24 à 48 heures



Cat

- Le bregma est une présentation potentiellement dystocique (40% de césarienne, 40% d'extractions instrumentales)
- Il est important de réaliser un diagnostic précoce car l'apparition d'une bosse séro-sanguine peut la faire méconnaître (signe de « la croix »)
- La poche des eaux sera respectée le plus longtemps possible
- La dilation est plus longue et les lésions périnéales plus fréquentes (à protéger par épisiotomie)
- La césarienne sera préconisée:
 - En cas de SFA
 - En l'absence d'engagement de la tête fœtale

Points forts

- La face correspond à une déflexion totale, 3/3, souvent eutocique lorsqu'elle tourne en antérieur
- le front: déflexion partielle à 2/3, toujours dystocique, la césarienne est obligatoire

- le bregma: déflexion partielle à 1/3, partiellement dystocique, intermédiaire entre la présentation du sommet et celle du front.