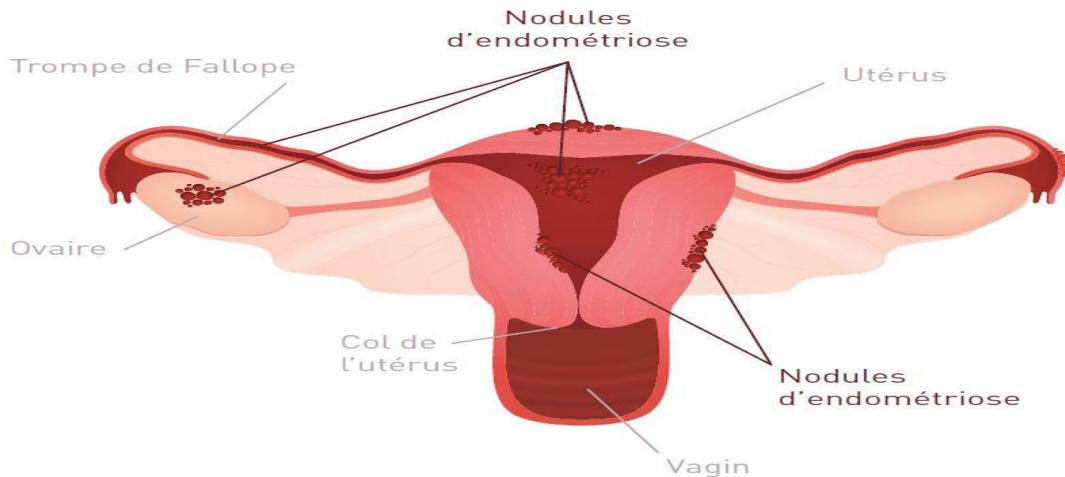


Endométriose

Dr.LAHMAR

Définition

C'est la présence ectopique de tissu endométrial en dehors de la cavité utérine



Physiopathologie

Comment le tissu se forme ailleurs ?

Il existe 4 théories

La théorie de reflux rétrograde

Dans l'état normal l'utérus fait un angle avec le vagin, si l'utérus est plus en avant ou en arrière → .
Durant les menstruations le sang et les couches superficielles de l'endomètre sont normalement expulsés vers l'extérieur par des contractions musculaires. À l'occasion, il se peut que le flux sanguin s'inverse (sens inverse de la coulée normal : les trompes l'ovaire cavité péritonéale...)

La théorie métaplasique

La capacité des cellules a se métamorphoser et de se transformer en revêtement de l'endomètre

La théorie immunologique

Lors du reflux de sang au cours des règles vers les trompes l'organisme répond en attaquant ces cellules

S'il y'a ya déficit immunitaire le sang continue a passer en arrière

La théorie traumatique de CULLEN

Le mélange des tuniques de l'utérus : présence de l'endomètre dans le myomètre « ADENOMYOSE »
c'est une cause de l'endométriose interne c'est l'apanage de la multipare âgée

Les localisation

- 1) Les trompes de Fallope: par théorie de reflux
- 2) Le col : par traumatisme (lors des rapports pendant les règles)
- 3) L'ovaire
- 4) Péritoine : cul de sac ; vessie ; ligaments « s'il y a un défaut immunitaire associé → endométriose fulminante »
- 5) Pulmonaire ; cérébrale : par métastase

EXAMEN CLINIQUE

-**Dysménorrhée** :Même changement cyclique de l'edometre : Desquamations → sang → sang desséché → inflammation → DOULEUR anormalement intenses dans le **bas-ventre**

-**Dyspareunie** profonde : a cause de l'inflammation de cul de sac de douglas

-endométriose rénale : hématurie cyclique

-endométriose rectale : réctorragies cyclique

- endométriose pulmonaire : hémoptysie cyclique

-endométriose cicatricielle :

-**infertilité** :- par obstacle tubaire

- par phénomène inflammatoire : l'inflammation augmente et attaque les spermatozoïdes

Speculum : taches bleutées

EXAMEN PARACLINIQUE

- 1) Spéculum : vulve vagin col
- 2) IRM , cœlioscopie : si endométriose profonde , très performantes.
- 3) Echographie : pour l'endométriome dans l'ovaire (endométriose dans une cavité close « du sang accumulé »)
- 4) Hystérosalpingographie : en cas d'infertilité

On envoie un produit opaque dans les trompes, et on visualise s'il y a un obstacle

Pendant la grossesse : l'endométriose « se désuodialise » régresse fortement sous l'effet de la progestérone (c'est le meilleure traitement)

TRAITEMENT

Il faut arrêter les hormones

Encastrer le tissu endométrial : LH-RH

Pilule œstroprogestative

L'endométriome : on peut l'enlever