

DIAGNOSTIC ET SURVEILLANCE DE LA GROSSESSE

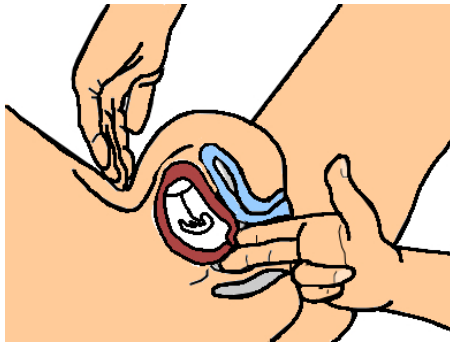
Diagnostic de la grossesse

Diagnostic clinique: il repose sur :

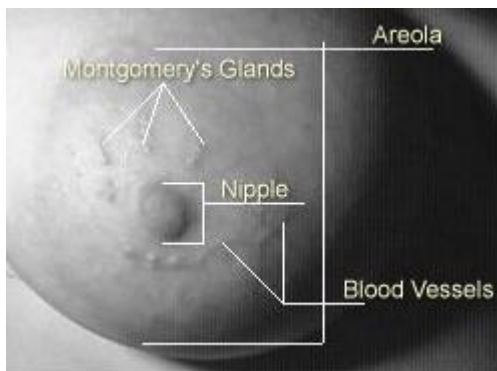
- l'*aménorrhée* (signe le plus évocateur);
- Les *signes sympathiques* de la grossesse : inconstants, variables, non spécifiques (nausée, vomissement, troubles du sommeil, tension mammaire, pollakiurie, envie ou dégoût, instabilité de l'humeur, ...).
- La *courbe ménothermique* : plateau thermique prolongé, supérieur à 16 jours (permet aussi une datation précise de l'ovulation).

L'examen clinique :

- *au speculum*: le col de l'utérus est rouge violacé, la glaire cervicale est coagulée.
- *Au toucher vaginal*: l'utérus est gros, mou, globuleux. Le col est long, postérieur et fermé.



- *À l'inspection*: les organes génitaux externes sont oedématisés et hyperpigmentés. Les seins sont plus volumineux, tendus, sensibles, les aréoles sont bombantes avec apparition de **tubercules de Montgomery**.



Diagnostic paraclinique: repose sur :

- *Examen biologique* =
*dosage urinaire des prolans par les bandelettes réactives

***dosage plasmatique de bêtaHCG** (test positif au 10ème jour de grossesse): permet le diagnostic de la grossesse et de son évolutivité (selon la cinétique du taux de bêtaHCG).

- *Echographie* pelvienne endovaginale.

*Localisation de la grossesse+++ : GIU, GEU

*Affirmer l'évolutivité de la grossesse:

*Le terme de la grossesse:

La **date des dernières règles** ; nécessite des cycles réguliers

La **courbe thermique** : moyen très précis de datation. **Le jour de l'ovulation = nadir de la courbe**, juste avant le décalage thermique.

L'échographie précoce: +++

- LCC entre 7 et 12 SA (estimation à +/- 3 j),
- diamètre BIPariétal entre 12 et 24 SA (estimation à +/- 8 j),
- Périmètre Céphalique entre 16 et 19 SA (estimation à +/- 4 j),
- Longueur Fémorale entre 17 et 20 SA (estimation à +/- 5 j),
- Diamètre transversal du cervelet entre 12 et 24 SA.

*Déclaration de la grossesse.

Surveillance de la grossesse

La surveillance de la grossesse est un élément déterminant de la périnatalité. Le suivi prénatal vise la prévention des complications maternelles et périnatales. Le suivi de la grossesse normale est mène par une sage-femme, un médecin généraliste ou un gynécologue-obstétricien. Si une anomalie ou des facteurs de risque sont diagnostiqués, il est nécessaire si besoin d'orienter la patiente vers une prise en charge adaptée.

Surveillance clinique:

3 examens sont obligatoires au cours de la grossesse : un examen pour chaque trimestre, certains préconisent un examen chaque mois;

L'ensemble du suivi clinique est réalisé par la sagefemme ou le médecin ; il permet d'évaluer des risques liés à des antécédents personnels, médicochirurgicaux, familiaux, ...

Chaque examen clinique comporte :

*une **anamnèse** (= interrogatoire), à la recherche des facteurs de risques.

*un **examen général** (TA doit être inférieur à 14/9 ; poids ; recherche d'oedèmes ; une bandelette urinaire = glycosurie et albuminurie ; un examen des membres inférieurs = recherche de varices ; état psychique et physique).

*un **examen obstétrical** (palper de l'utérus ; mesure de la hauteur utérine =

recherche de la taille du fœtus ; L'utérus est augmenté de volume et a un aspect globuleux. Il a la taille :

- d'une mandarine à 6 Semaine d'Aménorrhée (SA)
- d'une orange entre 8 et 10 SA,
- d'un pamplemousse à 12 SA.

palper de la présentation ; bruits du coeur ;
estimation de la quantité de liquide amniotique).

*un **toucher vaginal** (état du col = recherche de dilatation ; appréciation de la présentation ; à l'examen du 9 ème mois on apprécie le bassin de la femme).

Surveillance paraclinique:

Le suivi biologique:

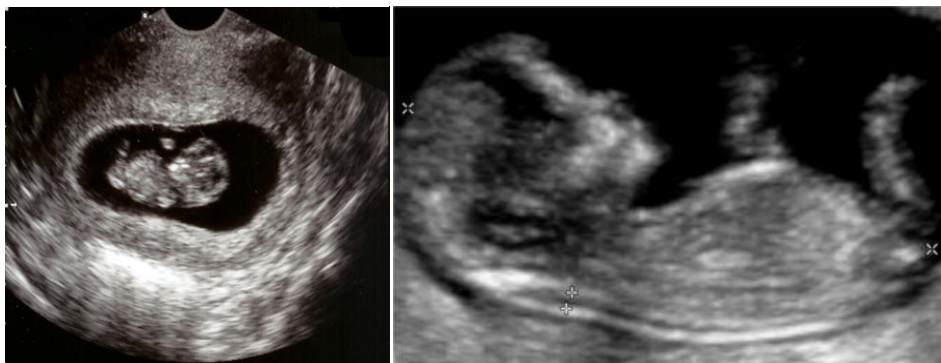au moment de la déclaration de la grossesse : groupe sanguin; recherche d'agglutinines irrégulières (= RAI) ; sérologie de la rubéole et de la toxoplasmose (sauf si sérologie antérieure positive) ; sérologie syphilitique (TPHA et VDRL).

en cours de suivi : toxoplasmose tous les mois (en cas d'absence d'immunité) ; RAI si patiente Rhésus négatif (examen du 6 ème mois) ; NF et antigène Hbs pour toutes les patientes (examen du 6 ème mois) ; RAI si patiente Rhésus négatif (examen du 8 ème mois), sérologie VIH (avec accord de la patiente), sérologie de l'hépatite C, frottis cervicovaginal (si le précédent date de plus de un an), examen urinaire (ECBU si antécédent d'infection urinaire ou si signes fonctionnels urinaires), prélèvement vaginal.

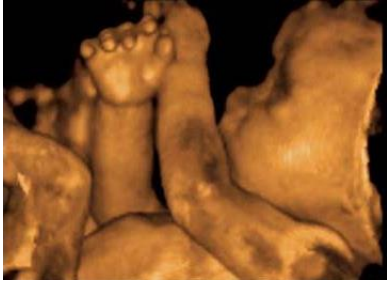Le suivi échographique :

3 examens sont préconisés à 12, 22 et 32 SA.

***L'échographie entre 8 et 12 SA permet** : de dater la grossesse, d'observer la vitalité fœtale, une étude morphologique précoce, le dépistage d'anomalies chromosomiques (par la mesure de l'épaisseur de la nuque fœtale).



***L'échographie entre 20 et 22 SA permet** : d'apprécier la croissance fœtale, d'estimer la quantité de liquide amniotique.



***l'échographie Troisième entre 32 et 35 SA :** vérifier la vitalité fœtale, apprécier la croissance fœtale, diagnostiquer la présentation, évaluer la position du placenta et la quantité de LA.