LES OCCLUSIONS ITESTINALES AIGUES

I- INTRODUCTION – DEFINITION :

L'occlusion intestinale aiguë se définit comme l'arrêt complet et permanent du transit des matières et des gaz dans un segment intestinal.
Elle représente une des urgences chirurgicales les plus fréquentes et les plus graves. Sa gravité tient au retard trop fréquent à l'intervention à l'origine de lésions intestinales irréversibles et de troubles métaboliques sévères. Elle ne constitue pas une maladie, mais un syndrome dont les causes sont multiples et les mécanismes sont variables.
Elle se voit à tout âge et plus grave aux âges extrêmes de la vie, sans prédominance de sexe.
Son diagnostic repose sur repose sur les données de l'examen clinique «le carré des occlusions» et la présence de niveaux hydro-aériques sur le cliché d'abdomen sans préparation en position debout. Son diagnostic étiologique a largement bénéficié des progrès du scanner.
Le traitement des occlusions est chirurgical. Il a pour but le rétablissement du transit intestinal mais non obligatoirement celui de la continuité digestive. Ce traitement comprend également la correction intensive et rapide des troubles hydro-électrolytiques et acido-basiques engendrés.
Le pronostic dépend de la précocité du diagnostic, du traitement et de l'étiologie.

II- ETIOPATHOGENIE :

Il existe 3types d'occlussions : occlusions mécaniques, occlusions fonctionnelles et les occlusions mixtes.

Occlusions mécaniques :

Provoqué par un obstacle organique, soit dû à une obstruction ou à une strangulation.

- **Les occlusions par obstruction :**

L'obstruction n'intéresse que la lumière intestinale, la cause peut être : un obstacle endoluminal, un obstacle pariétal ou une compression extrinsèque.

- ✓ Etrangers : Le type est l'iléus biliaire (migration d'un calcul à la faveur d'une fistule biliodigestive), un fécalome chez le vieillard, phytobezoar (accumulation de débris alimentaire), les parasitoses intestinales (les amas d'ascaris chez l'enfant).Obstacle endoluminal : au niveau du grêle la lumière intestinale peut être obstruée par des corps

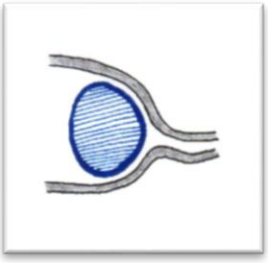

- ✓ Obstacle pariétal :
  - Une tumeur bénigne ou maligne du grêle ou du colon.
  - Un rétrécissement de la lumière intestinale par épaississement inflammatoire de la paroi, ou par rétraction scléreuse. Exemple : une sténose chronique de nature tuberculeuse ou observée au cours d'une maladie de Crohn, ou cicatricielle (post-opératoire ou post-traumatique).

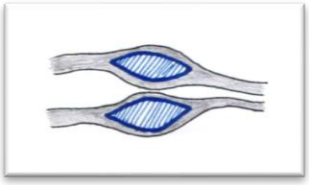

- ✓ Une compression extrinsèque : par une tumeur d'un organe de voisinage (tumeurs génitales, mésentériques,…).

- ❖ **Les occlusions par strangulation :** Les plus graves.

La strangulation est une striction serrée qui intéresse non seulement le segment le segment intestinal mais aussi le contenu vasculaire de son méso. Elle entraine non seulement une dilatation intestinale, mais aussi et surtout des troubles circulatoires précoces et graves, transformant l'occlusion en une urgence absolue nécessitant une intervention urgente avant l'apparition de lésions ischémiques irréversibles de la paroi intestinale. Cette strangulation se produit de différentes manières :

- Par brides et adhérences post-opératoire.

- Par torsion d'une ou plusieurs anses autour de leurs axe mésentérique ; « C'est le volvulus ».

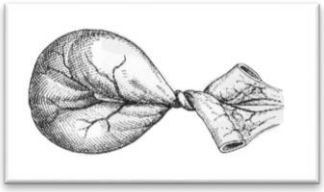

- Par étranglement dans un anneau de striction congénitale ou acquis ; « C'est l'étranglement herniaire».
  L'étranglement se fait à travers un orifice externe (pariétal) ou interne.

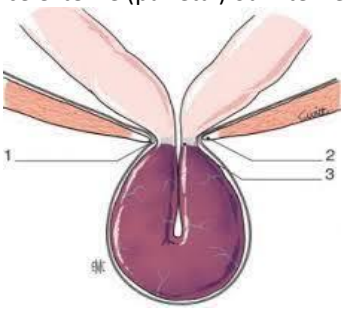

- Par télescopage d'un segment intestinale dans un autre ; « C'est l'invagination intestinale aigüe».

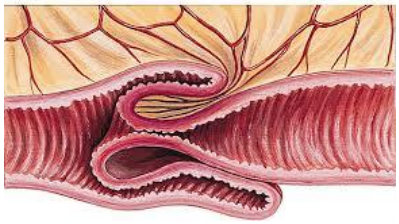

Les occlusions fonctionnelles :

Ces occlusions sont secondaires à une paralysie de la motricité intestinale, en l'absence de tout obstacle mécanique. Elles sont soit :

- **Inflammatoires :**

L'inflammation de la séreuse péritonéale provoque la paralysie de la musculature sous-jacente. Ce mécanisme se voit dans les péritonites aiguës où les anses baignent dans un liquide purulent et les foyers inflammatoires circonscrits : (Abcès appendiculaires, abcès pelvien, appendicite méso-cœliaque, un diverticule de Meckel infecté, une sigmoïdite).

- **Réflexes :**

Colique néphrétique, hématomes rétro-péritonéaux.

- **Métabolique :**

Une hypokaliémie ou une hypocalcémie, d'où la règle absolue de demander un ionogramme devant une occlusion intestinale aigüe.

Les occlusions mixtes :

Une occlusion fonctionnelle peut devenir mécanique lorsque l'anse irrité s'alourdie par les secrétions qui s'y accumulent capote sur elle-même entrainant une occlusion. Inversement une occlusion mécanique partielle peut devenir totale lorsqu'un facteur fonctionnel se surajoute.

III- PHYSIOPATHOLOGIE :

L'obstacle intestinal est à l'origine d'une distension intestinale d'amont.
La distension engendre des phénomènes locaux et des phénomènes généraux avec comme résultat stase et ischémie locales à l'origine d'une séquestration dans la lumière intestinale d'eau et des ions ce qui produit une hypovolémie, des troubles ioniques et acido-basiques, aggravés par les vomissements. Le troisième secteur ainsi créé est représenté par la lumière intestinale, l'œdème viscéral et l'épanchement intra péritonéal. Si l'occlusion évolue tardivement jusqu'à la nécrose et la perforation de l'anse intestinale alors la péritonite rajoute les effets du choc septique sur le retentissement viscéral.

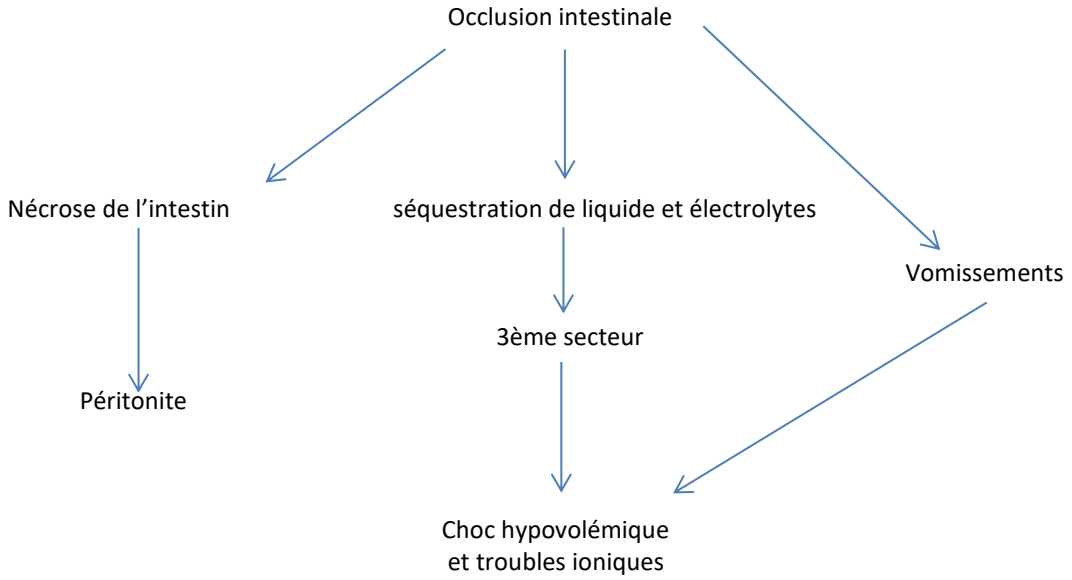

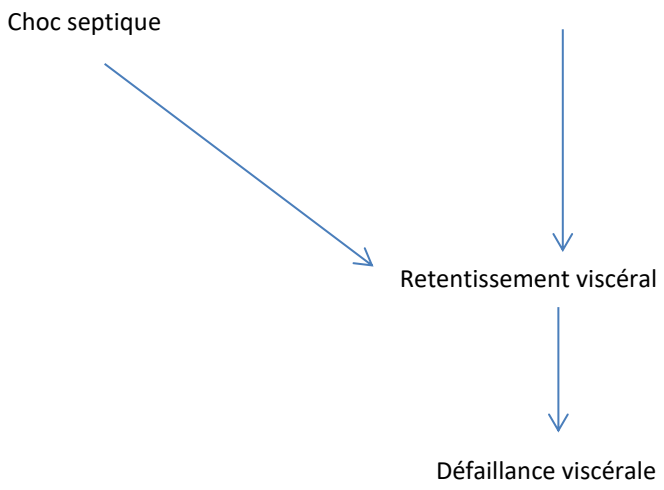

IV – ETUDE CLINIQUE :

DIAGNOSTIC POSITIF :

Le diagnostic d'occlusion est établi sur des éléments cliniques et radiologiques.

❖ **Signes cliniques :**

Le diagnostic clinique d'occlusion intestinale repose sur l'association **de 4 signes cardinaux : Carré des occlusions ou carré de Mondor :** Douleur abdominale, vomissements, arrêt des matières et des gaz, et météorisme abdominal.
La qualité de chacun de ces signes et symptômes varie en fonction du siège et de l'étiologie de l'occlusion.

✓ **Signes fonctionnels :**

- **Douleurs abdominales :**

Signe le plus caractéristique et le symptôme le plus précoce. D'installation brutale et alors souvent permanente ou progressive, présentant un caractère rythmique qui traduit la lutte de l'intestin contre l'obstacle sous-jacent. De siège variable, surtout au début. Les irradiations souvent absentes. Les caractères de la douleur orientent peu sur le siège de l'occlusion. « La topographie de la douleur ne permet pas de distinguer une occlusion du grêle d'une occlusion du côlon ».

- **Vomissements :**

Précoces ou tardifs, parfois absents. Alimentaires et bilieux, fécaloïdes à un stade avancé. Ces vomissements sont d'autant plus tardifs que l'occlusion est de siège distal. Ils soulagent la douleur chez 1/3 des patients dans les occlusions du grêle et rarement dans les occlusions du côlon.

- **Arrêt des matières et des gaz : « AMG »**

Constitue le maitre symptôme. L'arrêt du transit est d'autant plus net que l'occlusion siège plus bas. Le transit des selles peut être temporairement conservé sous forme de diarrhée due à la vidange passive du segment situé en aval de l'obstruction.

✓ **Signes généraux :**

Ils sont fonction du délai écoulé depuis le début des troubles, de l'étiologie et/ou du contexte pathologique dans lequel survient l'épisode occlusif. L'examen général doit rechercher :

- **Les signes de retentissement de l'occlusion :**

Signes de déshydratation et d'hypovolémie: tachycardie, hypotension artérielle et oligurie.

- **Les signes témoignant d'une nécrose intestinale :** fièvre et tachycardie.

✓ **Signes physiques :**

➢ **L'inspection :**

- Note en premier, l'existence éventuelle d'une cicatrice de laparotomie ou des orifices de trocarts de cœlioscopie pouvant évoquer la possibilité d'une occlusion sur brides.

- Montre Un météorisme abdominal ou ballonnement et précise son caractère : généralisé ou localisé, symétrique ou diffus, immobile ou bien actif animé d' ondulations péristaltiques spontanées ou provoquées par la douleur.

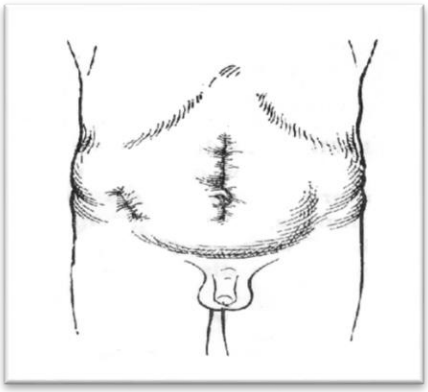

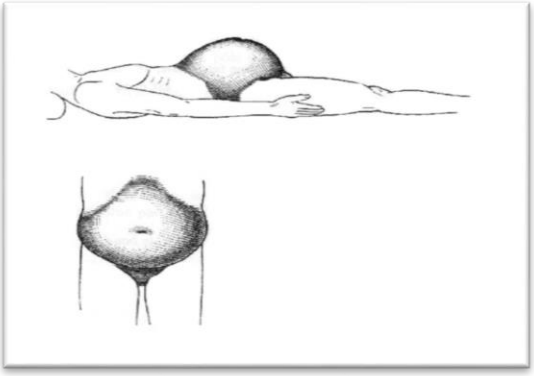

- **La palpation :**

- Il existe une résistance élastique de la paroi, pas de contracture ni défense. L'existence d'une défense localisée peut traduire la souffrance d'une anse intestinale.
- On doit systématiquement vérifier les orifices herniaires pour éliminer une hernie étranglée.

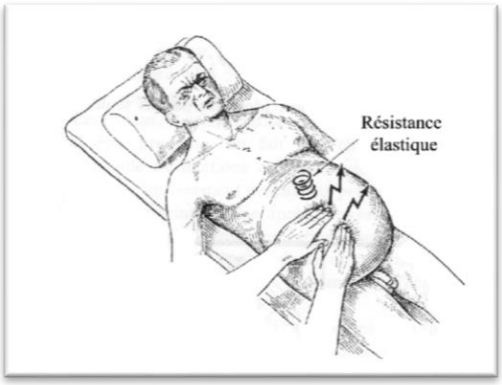

- **La percussion :**

- Met en évidence une sonorité tympanique généralisée ou localisée.
- Une matité traduit une anse pleine ou un épanchement péritonéal.

- **L'auscultation abdominale :** peut retrouver :

- Soit des borborygmes (gargouillements) en rapport avec un hyper-péristaltisme en amont de l'obstacle,
- soit un silence abdominal qui traduit la distension et la paralysie de l'intestin (iléus paralytique) ou l'absence de vitalité de l'anse étranglée (strangulation).

- **Toucher rectal :**

- Vérifie la vacuité de l'ampoule rectale.
- Permet parfois de retrouver la cause de l'occlusion (fécalome, le pole inférieur d'une tumeur rectale), rectorragie signe important d'invagination intestinale ou de souffrance intestinale.

- **Trois gestes fondamentaux à ne pas oublier (+++) :**
  - **Recherche d'une cicatrice abdominale.**
  - **Toucher rectal.**
  - **Examen des orifices herniaires.**

❖ **Signes radiologiques :**

✓ **Radiographie de l'abdomen sans préparation (ASP):** « de face debout, de face couché, centré sur les coupoles diaphragmatiques » est l'examen clé à réaliser.

➢ **ASP debout de face :**

- Montre le signe radiologique fondamental de l'occlusion intestinale : les niveaux hydro- aériques, qui associent une image d'opacité à bord supérieur horizontal correspondant au niveau liquide, surmonté d'une clarté gazeuse dont il faut préciser le nombre, la forme et le siège.
- Précise le segment intestinal dilaté.
- Recherche des images aériques extra digestives : un pneumopéritoine ou une aérobilie (présence d'air dans les voies biliaires).

➢ **Cliché de face couché :** Il a un double intérêt :

- Apprécier le degré de distension intestinale : Par exemple, le cæcum est préperforatif à 11cm de diamètre, le grêle à 7 cm.
- Confirmer qu'il s'agit bien :
  - D'une occlusion du grêle : Présence de valvules conniventes.
  - D'une occlusion du colon : Présence de haustrations coliques.

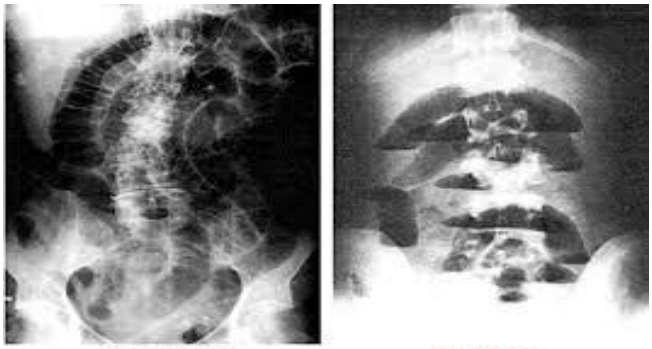

ASP COUCHE ASP DEBOUT

✓ **Scanner abdominal :** Examen de référence pour la prise en charge diagnostique et thérapeutique des syndromes occlusifs. Il permet :

- D'affirmer le diagnostic en objectivant les niveaux hydro- aériques et en appréciant le diamètre de l'intestin (présence d'anses grêles dilatées de diamètre supérieur ou égal à 25 mm et/ou d'un côlon de diamètre supérieur ou égal à 60 mm).
- Déterminer le caractère mécanique ou fonctionnel de l'occlusion.
- Préciser le siège de l'obstacle et sa nature (Le niveau de l'obstacle siège entre l'intestin dilaté et l'intestin plat).
- Déterminer la présence de signes de gravité (perforation, pneumatose pariétale, anomalies de rehaussement des anses).
- Irremplaçable pour écarter les diagnostics différentiels.

✓ **Echographie abdominale :**

- Sa place, dans le syndrome occlusif, est très restreinte, elle peut néanmoins se révéler utile chez l'enfant (invagination), ou en cas de grossesse.
- Elle est très sensible pour la détection d'un épanchement intra-péritonéal et peut parfois mettre en évidence la cause de l'occlusion comme une tumeur, une invagination, un hématome pariétal un foyer d'abcès, une cholécystite lithiasique dans sa forme occlusive ou un corps étranger dans le cas d'une occlusion post-opératoire.

✓ **Un lavement opaque aux produits hydrosolubles (gastrograffine) :** Permet d'opposer :

- Les obstacles du grêle ou le colon est injecté en totalité.
- A ceux du colon où le produit bute sur l'obstacle du segment colique intéressé.

❖ **Signes biologiques :**

Le but des examens biologique est de juger du retentissement général de l'occlusion et apprécier sa gravité.

- Rechercher une insuffisance rénale (urée sanguine et créatinine).
- Rechercher le déséquilibre acido-basique et hydro-électrolytique (ionogramme sanguin).
- Rechercher les signes prédictifs d'une ischémie intestinale : hyperleucocytose (› 18000 GB/mm³) et l'hyperkaliémie.

DIAGNOSTIC TOPOGRAPHIQUE :

Il est fondé sur l'analyse du syndrome occlusif «mode de début, intensité et chronologie d'apparition des symptômes» et l'aspect des niveaux hydro-aériques « NHA ».

	OIA haute	OIA basse
Siège	Sur le grêle en amont de la valvule de Bauhin.	L'obstacle siège sur le cadre colique ou le rectum.
Début	Rapide, brutal.	Insidieux et progressif.
Douleurs	Vives, localisées, Permanentes.	Modérées, diffuses, Paroxystiques.
Vomissements	Précoces, abondants.	Rares et tardifs.
Arrêt des matières et des gaz	Tardif et peu net.	Absolu, net et précoce.
Etat général	Précocement altéré.	Longtemps conservé.
Météorisme	Discret, central et péri- ombilical.	Important, en cadre, diffus et l'abdomen est tympanique.
Radio ASP de face debout : « NHA »	Multiples, centraux, fins, plus large que hauts. Absence de gaz dans le colon.	Peu nombreux, périphériques, plus haut que larges. Présence de gaz dans le colon.
Radio ASP de face couché :	On voit des valvules conniventes réalisant des fines incisures allant d'un bord à l'autre de l'intestin dilaté.	On voit des haustrations, larges incisures asymétriques n'allant pas d'un bord à du colon dilaté.

Cependant dans 50% des cas la clinique et la radiographie de l'ASP ne permettent pas de distinguer une occlusion haute d'une occlusion du colon d'où l'intérêt de réaliser un scanner abdominopelvien qui permet de préciser le siège exact sur le cadre colique et sur l'intestin grêle «proximal ou distal», le mécanisme et la cause de l'occlusion.

DIAGNOSTIC DE MECANISME :

Reconnaître le mécanisme de l'occlusion est d'une importance capitale car il conditionne la stratégie thérapeutique. Ce diagnostic est basé sur l'analyse des données :

- Cliniques : Mode de début et intensité du syndrome occlusif, l'EG et l'examen de l'abdomen,
- Radiologiques : Existence ou non de «Disparité de calibre intestinale, Signes de souffrance intestinale.

Occlusion mécanique ou fonctionnelle ?

	OIA mécanique	OIA fonctionnelle
Douleurs	Intenses et localisées/ Modérées et diffuses	En rapport avec la pathologie causale : (coliques néphrétiques)
Fièvre	Absente	Présente
Arrêt des matières et gaz	Présent	Pas évident
Météorisme	Discret ou diffus	Diffus
Auscultation	Bruits hydro-aériques, gargouillement	Silence
Radio ASP	Grêle ou Colon	Dilatation diffuse du grêle (aéroiléie) et/ou du colon (aérocolie).
Scanner	Disparité de calibre de l'intestin	Distension gazeuse ou liquidienne globale et diffuse à tout l'intestin sans zone de disparité de calibre

Strangulation ou obstruction ?

	Strangulation	Obstruction
Mode de début	Brutal	Progressif
Phase pré occlusive	Non	Oui Quand l'occlusion siège sur l'intestin grêle : Syndrome de Koenig Quand l'obstacle est colique: Constipation opiniâtre
Douleur	Vive syncopale	Modérée
Vomissements	Présents et abondants	Peu marqués (selon le siège)
Arrêt des matières et gaz	Brutal	Progressif
Etat Général	Altérée	Conservée
Météorisme	Discret	Diffus
Auscultation	Silence auscultatoire	Bruits HA conservés voir exagérés
Radio ASP	Image en arceau avec un niveau liquide à chaque pied	Nombreux Niveaux hydro-aériques
TDM	Disparité de calibre Visualise l'obstacle et éventuels signes de souffrance intestinale	Disparité de calibre Objective l'obstacle qui est pariétale ou intraluminal

NB : Le syndrome de Koenig fait de douleurs abdominales migratrices déclenchées par les repas, aboutissant toujours au même point et cédant brutalement avec une sensation de gargouillement associé à un bruit de filtration hydro-aérique et parfois, une « débâcle » diarrhéique.

V- DIAGNOSTIC DIFFERENTIEL :

Peuvent être discutées :

- Certaines affections médicales provoquant un iléus réflexe telle que l'infarctus du myocarde à forme abdominale, la colique néphrétique.
- Une hypokaliémie peut être à l'origine d'un iléus réactionnel d'où l'intérêt de la pratique d'un ionogramme devant tout syndrome occlusif.

- Un iléus paralytique accompagnant un sepsis abdominal (péritonite), une appendicite méso-cœliaque, une cholécystite pseudo-occlusive.
- Une Pancréatite aigüe ou un Infarctus entéro-mésentérique.
- Hématomes rétro-péritonéaux après traumatismes abdominaux violents.

VI- DIAGNOSTIC DE GRAVITE :

Les signes témoignant de la gravité d'une occlusion intestinale doivent être systématiquement recherchés :

Signes généraux :

- Fièvre dans les occlusions mécaniques son apparition témoigne de la nécrose intestinale.
- Signes de déshydratation surtout chez l'enfant et le vieillard. La soif, la sécheresse de la bouche, le pli cutané persistant, la tachycardie, l'hypotension voire un collapsus, oligurie puis anurie.

Signes péritonéaux :

Défense abdominale et cri de Douglas au toucher rectal : Synonyme de souffrance intestinale.

Signes biologiques :

- La numération formule sanguine peut montrer :
  - Une élévation de l'hématocrite (déshydratation).
  - Une hyperleucocytose > 18000/mm3 en cas de nécrose intestinale.
- L'ionogramme sanguin peut montrer :
  - Une alcalose hypochlorémique dans les dans les occlusions proximales avec vomissements abondants.
  - Une acidose hypokaliémique dans les occlusions distales.
  - Une hyponatrémie en raison de la teneur élevée en sodium des liquides digestifs/
  - Une hyperkaliémie en cas de nécrose
- Une azotémie élevée par insuffisance rénale.

Signes radiologiques :

- Un pneumopéritoine sur la radiographie d'ASP.
- TDM : signes d'ischémie intestinale : Paroi intestinale «Non rehaussée au C+, siège de pneumatose», perforation.
- anomalies de rehaussement des anses.

VII- DIAGNOSTIC ETIOLOGIQUE :

Eléments du diagnostic étiologique :

Le diagnostic du siège de l'occlusion, de son mécanisme et l'analyse du terrain orientent l'enquête étiologique.
L'analyse du terrain est basée en plus de l'âge sur la recherche :

- Des antécédents de chirurgie abdominale ou pelvienne et la nature de l'intervention subie.
- Des antécédents de pathologie néoplasique traitée chirurgicalement ou par radiothérapie, d'une maladie inflammatoire intestinale chronique, d'un terrain vasculaire (intoxication alcolo tabagique, HTA, Diabète …).
- De la notion d'une constipation récente, de la majoration d'une constipation chronique, de crises subocclusives ou de la présence de sang dans les selles.
- De la nature et la posologie des traitements suivis : diurétiques, anticoagulants, antiparkinsoniens ou neuroleptiques.

La TDM reste l'examen clé qui permet de visualiser la cause exacte de l'occlusion et sa nature.

Principales étiologies :

- **Occlusion mécanique de l'intestin grêle :**
  - **par strangulation :**
- ✓ **Les occlusions sur brides :**

La bride est un filament fibreux accolant les viscères entre eux et à la paroi abdominale ; elle se forme en post opératoire au contact des anastomoses, des zones dépéritonisées et des surfaces inflammatoires.
Cause la plus fréquente des occlusions du grêle. C'est avant tout une maladie du patient laparotomisé. Toute intervention chirurgicale, quelle qu'en soit la voie d'abord, y compris une cœlioscopie entraîne la formation d'adhérences qui aboutissent parfois à la constitution de brides fibreuses qui peuvent être à l'origine d'une occlusion intestinale soit par « capotage » d'une anse au-dessus d'une bride, soit d'un volvulus d'une anse autour de cet axe fibreux. L'occlusion a souvent un début brutal et un retentissement important.

- ✓ **Hernie et éventrations étranglées :**

Deuxième cause d'occlusion du grêle par strangulation. Accident évolutif classique et grave surtout chez les sujets âgés ; ce qui justifie le traitement systématique à froid de toute hernie diagnostiquée. Le diagnostic est généralement facile en cas d'hernie externe étranglée : tuméfaction douloureuse irréductible et non impulsive à la toux. Néanmoins une petite hernie crurale étranglée chez une patiente obèse peut être de diagnostic difficile. Le scanner est intéressant dans ces cas en visualisant la hernie compliquée notamment une hernie interne qui n'est parfois confirmée qu'à la laparotomie. Les éventrations peuvent par un mécanisme analogue être à l'origine d'une occlusion.

- ✓ **L'invagination intestinale aiguë :**

Fréquente chez les nourrissons où elle survient le plus souvent sans cause sous-jacente. Moins fréquente chez l'enfant et rare chez l'adulte où elle révèle presque toujours une tumeur du grêle ou du mésentère. Le diagnostic est confirmé par le scanner qui montre le boudin d'invagination ou par laparotomie.

- ➢ **par obstruction :**

- ✓ **Iléus biliaire :**

Complication rare et retardée d'une cholécystite négligée. Il s'agit d'un volumineux calcul vésiculaire qui a migré dans le duodénum à travers une fistule entre la vésicule biliaire et le duodénum (fistule cholécysto-duodénale), ce calcul se bloque dans l'iléon terminal, près de la valvule iléo-cæcale.
Clinique : Occlusion du grêle par obstruction chez une femme connue porteuse d'une lithiase vésiculaire ou antécédente de coliques hépatiques fébriles.
L'ASP montre des niveaux liquides et une aérobilie (présence d'air dans les voies biliaires en provenance du duodénum). L'échographie confirme le diagnostic en montrant une aérobilie.
Le diagnostic pourra être précisé par une opacification du tube digestif (transit aux hydrosolubles) qui révèlera la fistule biliodigestive et localisera le calcul en donnant la classique image « en tête de serpent».

- ✓ **Tumeurs du grêle :**

Rares chez l'adulte. La symptomatologie est progressive et typique réalisant un syndrome de Koenig. Il peut s'agir de tumeur maligne « adénocarcinome, lymphome, métastase d'un cancer du poumon ou d'un mélanome » de polypes ou de tumeur carcinoïde. Le diagnostic est en général suspecté au scanner, appuyée par l'exploration peropératoire et confirmée par l'examen histologique de la pièce de résection.

- ✓ **Sténoses inflammatoires :**

Peuvent compliquer une maladie de Crohn, une tuberculose iléo cæcale, une radiothérapie... Le diagnostic peut souvent être évoqué à l'anamnèse et confirmé par le scanner.

- ✓ **Autres causes :**

Carcinoses péritonéales. Anomalies congénitales (mésentère commun, diverticule de Meckel). Bézoard, parasites, corps étranger… Hématome pariétal (accident des AVK).

- **Occlusion mécanique du colon:**
  - **par strangulation :**
- **Le volvulus du colon sigmoïde ou pelvien VCP :**

Le VCP est défini par la rotation et la torsion de l'anse sigmoïde sur son axe mésocolique.
Il est favorisé par l'existence d'un sigmoïde long de 80 cm avec un méso-côlon à base étroite, rétracté par la fibrose.
C'est le plus fréquent des volvulus intestinaux et survient en général chez le sujet âgé autour de 60 ans, constipé chronique avec épisodes subocclusifs spontanément résolutifs.
Il réalise un tableau d'une occlusion basse par strangulation compromettant la vitalité de l'anse sigmoïdienne.
Le début est brutal, marqué par des douleurs diffuses et modérées, vomissements absents, un arrêt des matières et des gaz net et absolu et un état général relativement conservé.
A l'examen ; le météorisme est volumineux, asymétrique et immobile (signe de Von Wahl) donnant une sensation de résistance élastique à la palpation et un tympanisme à la percussion.
Sur la Radiographie de l'ASP couché : l'image typique est celle d'un grand arceau clair centro-abdominal à grand axe oblique de la fosse iliaque droite à l'hypochondre gauche.
Sur le cliché debout il existe un seul niveau hydro-aérique volumineux dont les deux branches sont para médianes adossées en canons de fusil, leurs sommets siègent sous la coupole diaphragmatique gauche, convexe en haut.
La TDM avec opacification colique : confirme le diagnostic et élimine un cancer en montrant une image d'arrêt effilé au niveau de la jonction recto-sigmoïdienne à raccordement obtus avec le rectum «image en bec d'oiseau».
L'endoscopie fait le diagnostic et permet la détorsion en l'absence de lésions pariétales.

- **Volvulus du cæcum ou du colon droit :**

Il est rare, le tableau réalisé est celui d'une occlusion du grêle par strangulation avec un début brutal marqué par Douleurs FID associées à des vomissements précoces, le Météorisme est transversal et la FID est vide. L'ASP : volumineux niveau hydro-aérique se projetant au niveau de l'hypochondre droit et une dilatation du grêle. La fosse iliaque droite est déshabitée. Le diagnostic est confirmé par l'opacification basse (lavement aux hydrosolubles ou scanner avec opacification).

  - **par obstruction :**
- **Les cancers coliques :**

Cause de plus de la moitié des occlusions du colon. Accident évolutif classique des cancers du côlon gauche.
Terrain : Patient présentant un passé de troubles du transit «alternance diarrhées et constipation», rectorragies, émissions anormales et / ou les facteurs de risque de cancer colorectal.
Clinique : Tableau d'une OIA basse par Obstruction : Début progressif: douleurs abdominales FIG, AMG précoce, vomissements tardifs,
Météorisme abdominal diffus ou en cadre, et tympanisme diffus avec parfois ondulations péristaltiques et bruits hydro- aériques conservés voir même exagérés,
Rechercher une sensibilité ou une défense de la FID (risque de perforation in situ ou du segment intestinal d'amont « perforation diastatique du cæcum » avec péritonite stercorale),
Toucher rectal peut révéler l'étiologie : tumeur rectale.
La Radiographie de l'ASP montre des niveaux hydro-aériques plus hauts que larges, peu nombreux, périphériques et apprécie le diamètre du cæcum.
TDM avec opacification basse aux hydrosolubles confirme le diagnostic : sténose colique ou rectale d'allure maligne : Sténose courte, excentrée, avec anomalies muqueuses, et angle de raccordement aigu avec le colon.

- **Fécalome :**

S'observe surtout chez le sujet âgé alité, grabataire et /ou sous neuroleptiques.
L'existence d'une masse pâteuse à la palpation de l'abdomen et perception d'une masse fécale dure au toucher rectal orientent le diagnostic,
ASP et la TDM confirment le diagnostic et éliminent une tumeur colique.

- **Le syndrome d'Ogilvie :**

Il est à la limite du diagnostic différentiel car dans cette affection, il n'existe pas d'obstacle mécanique. Il s'agit d'une dilatation gazeuse de la totalité du colon (et du rectum) survenant le plus souvent dans les suites d'un polytraumatisme, chez des malades intubés-ventilés, chez des patients âgés alités, ou des patients diabétiques présentant des troubles neurologiques (maladie de Parkinson) ou psychiatriques.
La radiographie de l'ASP : Absence de NHA mais existe une distension diffuse du cadre colique « aérocolie » et du rectum.
TDM : En dehors de l'aérocolie la TDM confirme le diagnostic en montrant l'absence de tout obstacle mécanique ou foyer septique intra- abdominal.

- ✓ **Autres causes :**

Sténose inflammatoire ou cicatricielle (sur sigmoïdite, sténose anastomotique,…).

- ❖ **OCCLUSIONS FONCTIONNELLES :**

Il s'agit d'un iléus paralytique du le plus souvent à une faillite du péristaltisme de l'intestin. Il peut être secondaire à un trouble métabolique, une prise médicamenteuse, une hypothyroïdie, une maladie générale...

VII- TRAITEMENT :

- ❖ **But :** lever l'obstacle et traiter la cause et les conséquences de l'occlusion.

- ❖ **Moyens :**
  - ➢ **Traitement médical :**

Il vise à corriger les désordres hydro-électrolytiques et acido-basiques :

- Prise d'une voie veineuse pour remplissage vasculaire et réhydratation.
- Correction de la volémie par perfusion de macromolécules, de sérum physiologique.
- Correction des troubles ioniques en fonction du résultat des ionogrammes.
- Mise en place d'une sonde naso-gastrique en aspiration pour prévenir et quantifier les vomissements (on compensera les volumes aspirés), réduire l'accumulation des liquides, rompre le cercle vicieux de la distension et de l'ischémie et parfois reprendre le transit intestinal.
- Correction des insuffisances viscérales liées au 3ème secteur.
- Pose d'une sonde vésicale pour surveiller la diurèse horaire.
- Les antibiotiques ne sont indiqués qu'en cas d'infection associée : occlusions fébriles ou nécrose intestinale.

  - ➢ **Traitement endoscopique :**

- Mise en place d'une endoprothèse métallique "stent".
- Exsufflation ou détorsion endoscopique d'un volvulus sigmoïdien.

  - ➢ **Traitement Chirurgical :**

- Consiste à lever l'obstacle de l'occlusion «traitement étiologique».

- ❖ **Indications :**

Volvulus du sigmoïde :

En l'absence de signes de nécrose : le traitement consiste en une détorsion sous colonoscopie avec mise en place d'une sonde rectale pour évacuer le colon d'amont. En cas d'échec, récidive ou signes de nécrose : on réalise une sigmoïdectomie avec stomie type Hartmann ou Bouillyvolkman.

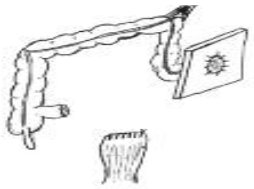

Colostomie type Hartmann

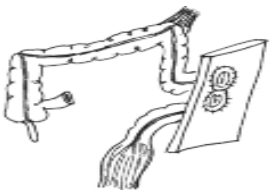

Colostomie type Bouillyvolkman

Cancer du côlon gauche :

En cas de souffrance du colon d'amont «pneumatose pariétale» ou de colectasie une colectomie subtotale avec anastomose iléo-rectale est réalisée en urgence. En l'absence de ces signes, plusieurs alternatives thérapeutiques sont possibles.

- Soit pose d'une endoprothèse par colonoscopie suivie secondairement de la chirurgie,
- Soit colostomie première puis chirurgie du cancer colique,
- Soit d'emblée une colectomie carcinologique avec stomie ou anastomose colorectale.

Syndrome d'Ogilvie:

L'exsufflation par coloscopie est le traitement de base, au besoin répétée en cas de récidive pour éviter la perforation diastatique du côlon droit.
La chirurgie n'intervient qu'en présence de complications (nécrose ou perforation cæcale).

Occlusion sur bride:

Si l'occlusion est bien tolérée, récente et le malade est peu symptomatique, le traitement médical est tenté sous surveillance. Si l'occlusion est mal tolérée, évolue depuis quelques jours déjà, ou échec du traitement médical, la chirurgie est indiquée.

- Si intestin viable : On Sectionne la bride, on réalise une détorsion du grêle et une vidange rétrograde.
- Si l'intestin strangulé est nécrosé ou sa vitalité est douteuse on réalise une résection intestinale avec rétablissement de la continuité digestive ou stomie.

Etranglement herniaire :

En plus de la cure de la hernie et en fonction de la vitalité de l'anse étranglée on réalise soit une simple détorsion, soit une résection intestinale avec souvent un rétablissement immédiat de la continuité digestive.

Iléus biliaire:

Enlever le calcul par entérotomie et traiter secondairement la fistule cholécystoduodénale.

Les occlusions fonctionnelles :

Le traitement l'occlusion passe souvent au second plan après celui de la cause (OIA en rapport avec un foyer septique ou inflammatoire intrabdominal).

CONCLUSION :

L'OIA est une urgence médicochirurgicale fréquente dont le diagnostic positif est généralement facile. Le diagnostic de son siège, de son mécanisme et de son étiologie a largement bénéficié des progrès du scanner. Il faut rappeler que le risque majeur d'une occlusion est la nécrose et la perforation intestinale, complications gravissimes, voire mortelles. Il faut donc, par une prise en charge médicochirurgicale rapide et efficace.