

TD N° 01

CAT devant :

UNE DERMATOSE BULLEUSE

Dr. TEBABEL

Module de dermatologie-vénérologie ~ 1^{ère} rotation ~

Plan du cours :

Introduction

**Généralités
Définitions**

**Rappel :
Structure de
la peau**

Physiopathologie

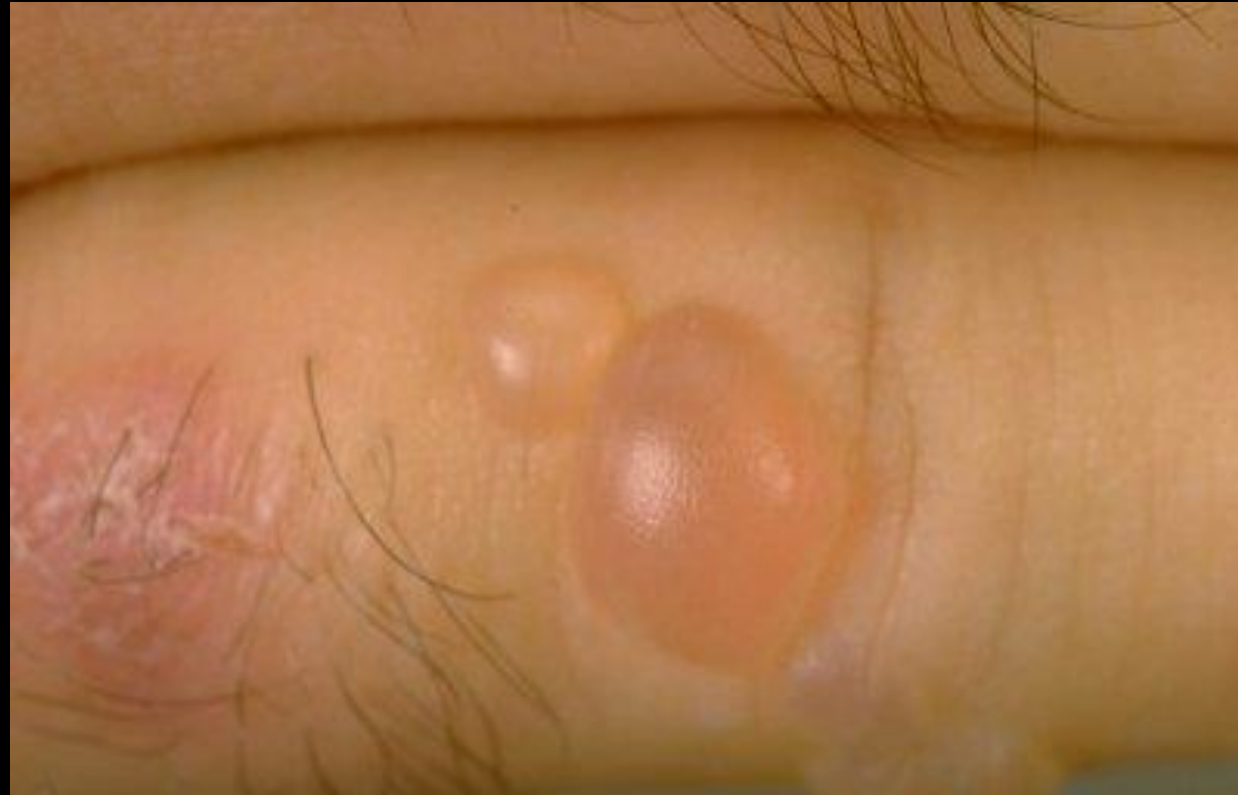**Conduite à
tenir**

Etiologies

INTRODUCTION

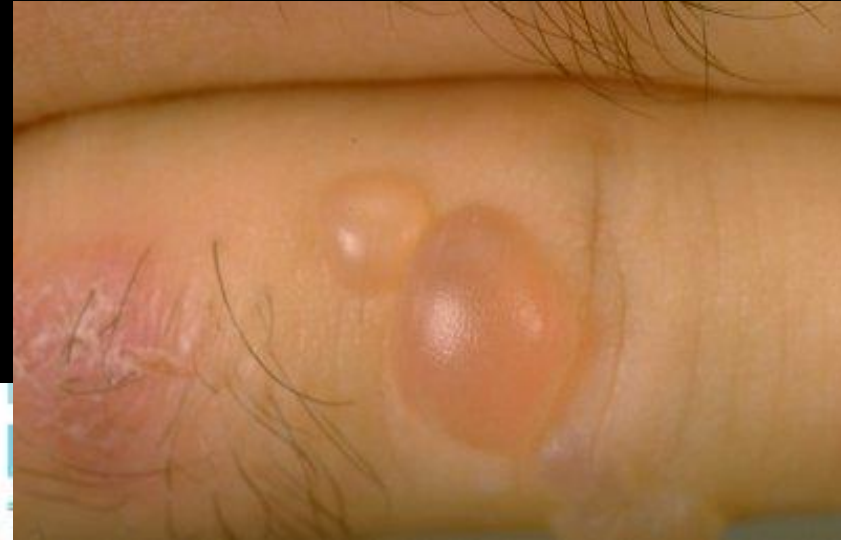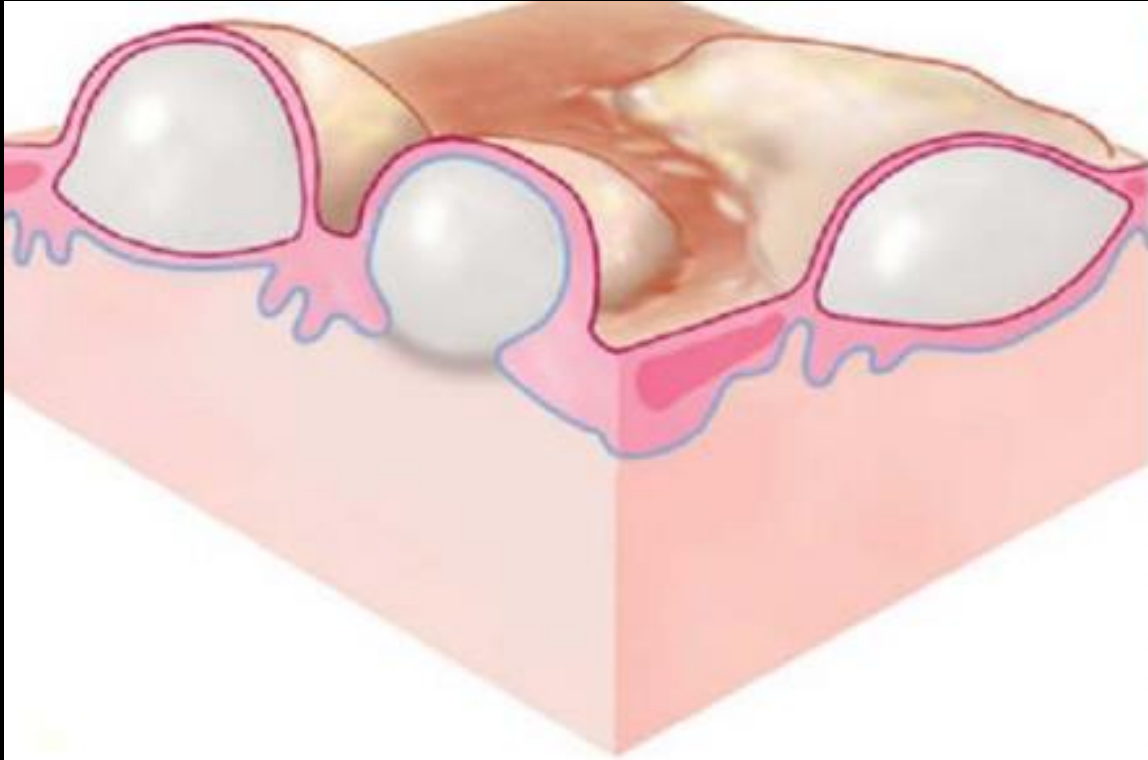
INTRODUCTION

- **Dermatoses bulleuses** = groupe de maladies nombreuses et hétérogènes.



INTRODUCTION

BULLE



e la peau : le derme, l'épiderme ou la

INTRODUCTION

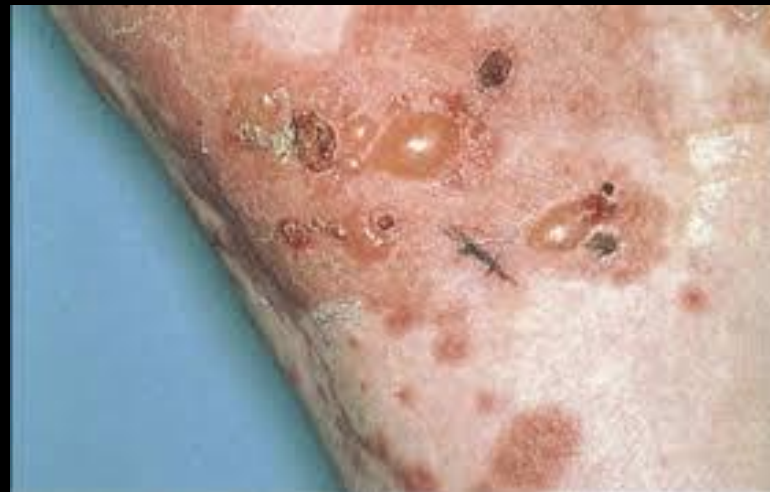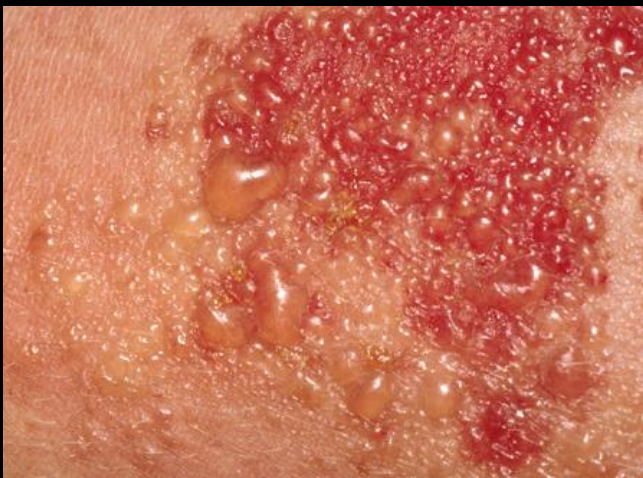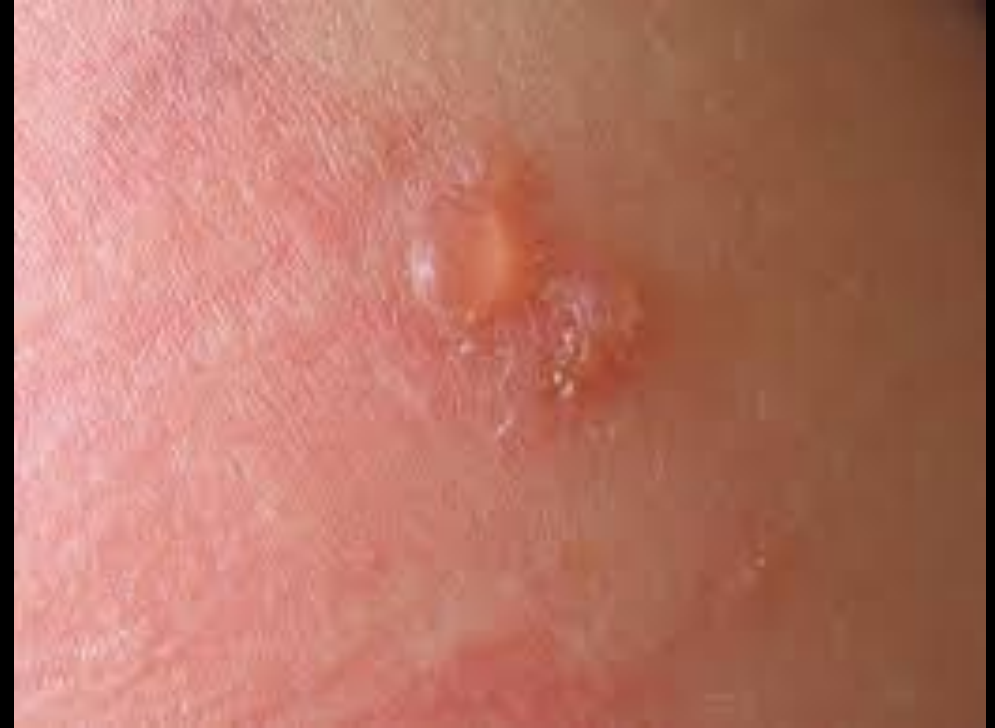- Etiologies multiples:
 - Héritaires ou acquises,
 - **Toxidermies +++++**
 - **Maladies auto-immunes +++++**
- Diagnostic = Clinique + Histologie + examens immunologiques.
- Les formes étendues, de pronostic spontané péjoratif, nécessitent la mise en route d'un traitement symptomatique rigoureux associé à un traitement spécifique.

Généralités

Définitions

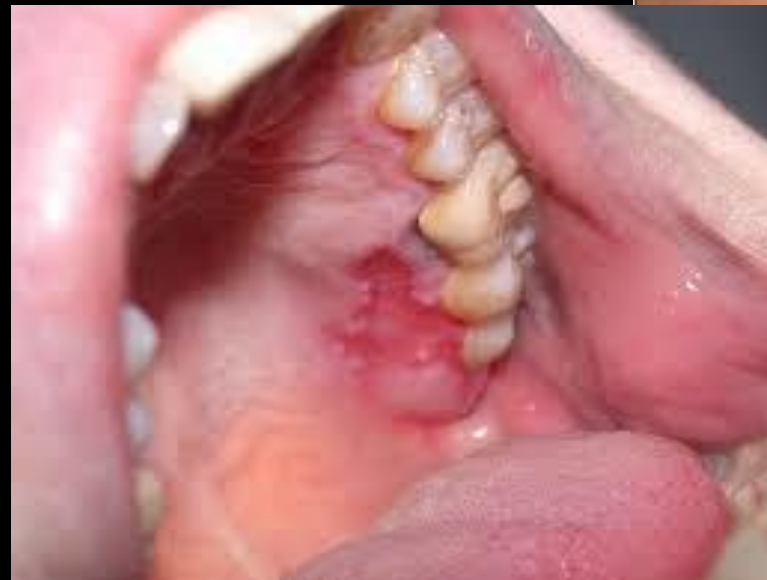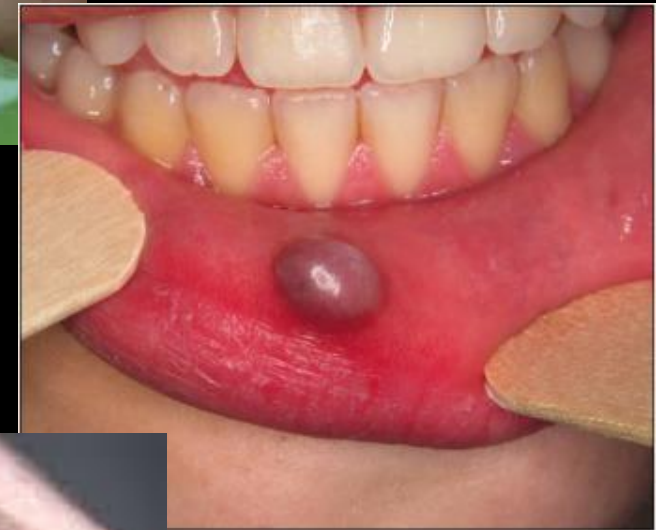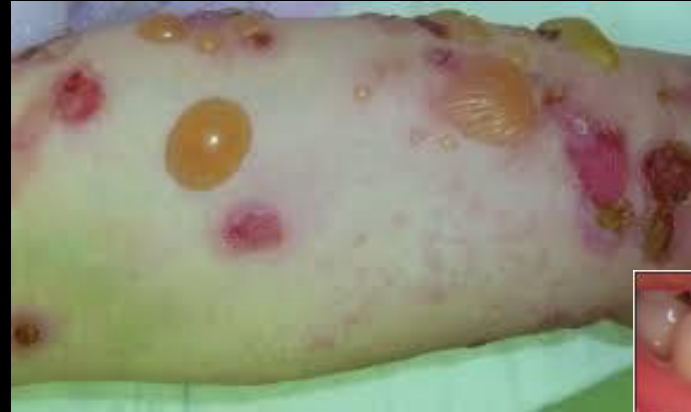Définitions

- La bulle :
Lésion **en relief**, de
contenu **liquidien**, **> 5**
mm de diamètre. -



Définitions

- Peau ...
Ou
- Muqueuses externes
 - Buccale
 - Conjonctivale
 - Nasale
 - Ano-génitale



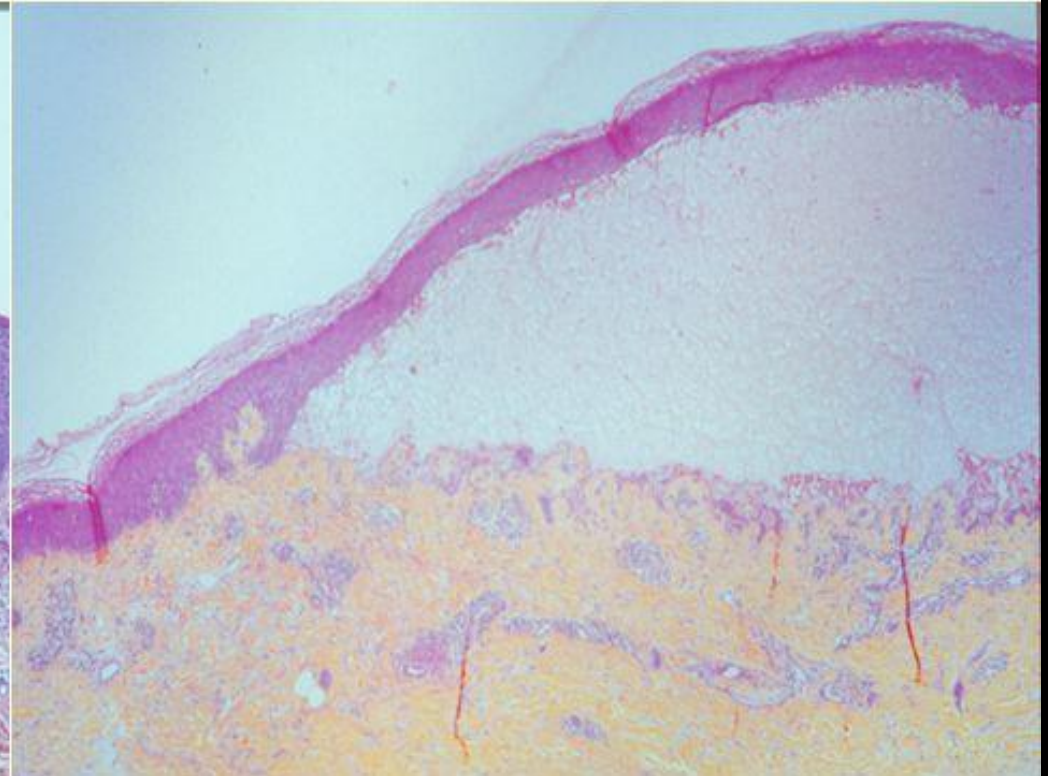
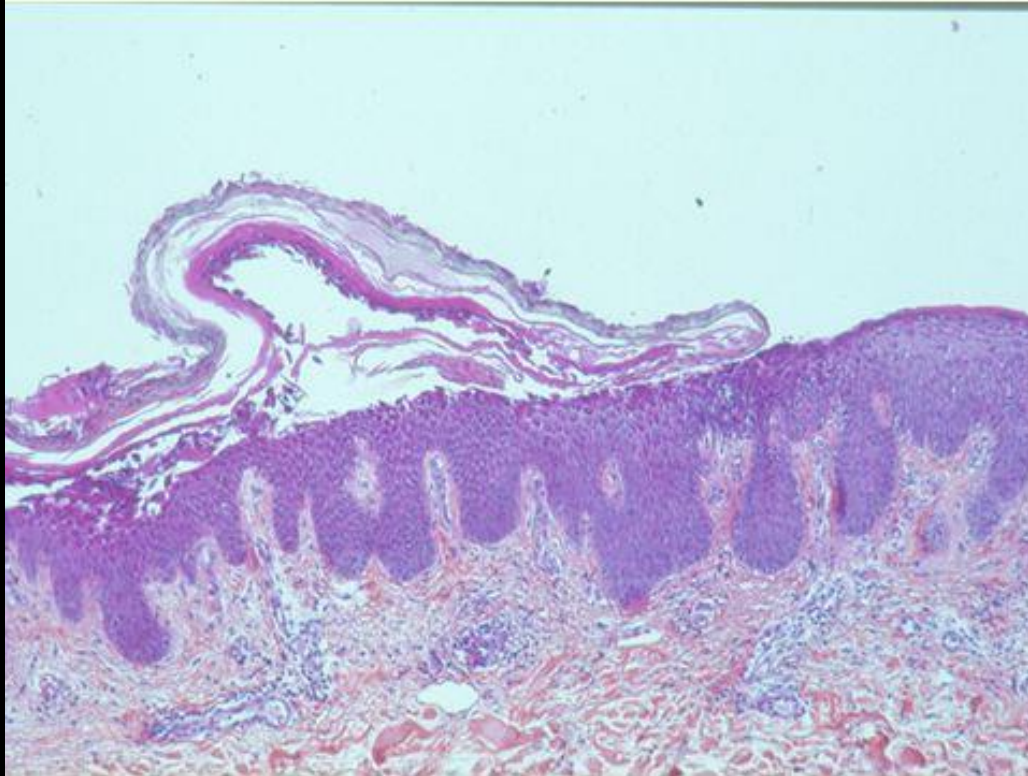
Définitions

- On distingue :
 - **Les bulles sous-épidermiques** :
 - ✓ Toit solide
 - ✓ Reposant sur peau normale, érythémateuse ou urticarienne.
 - **Les bulles (intra) épidermiques** :
 - ✓ Fragiles,
 - ✓ spontanément rompues= érosion bordée d'une collerette.

BULLE

Intra-épidermique

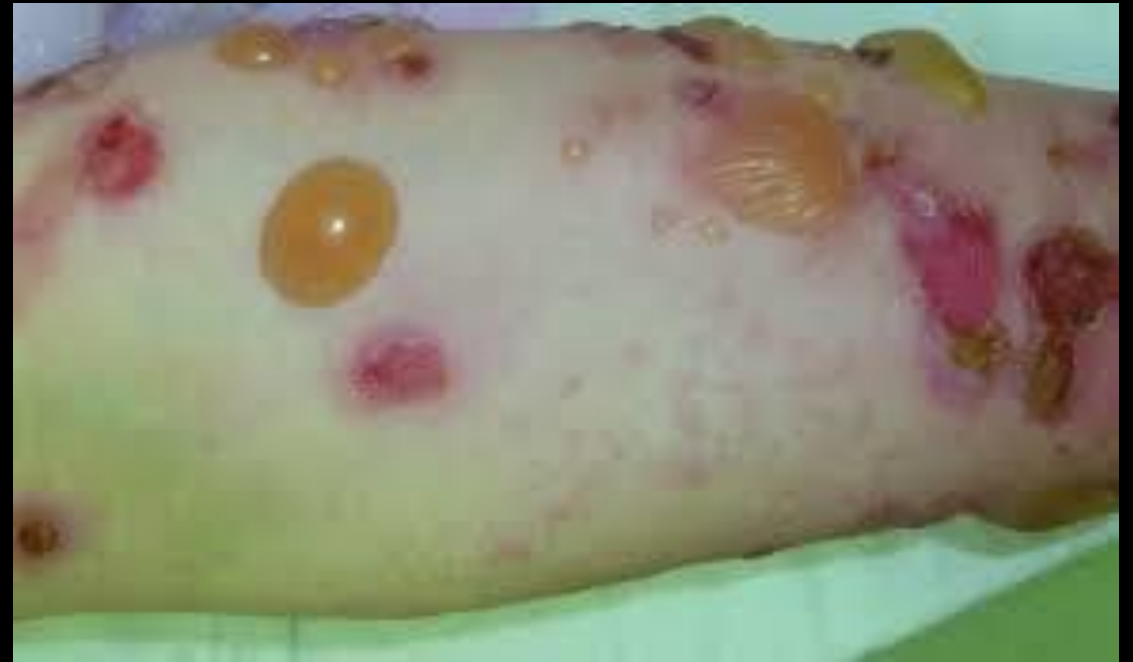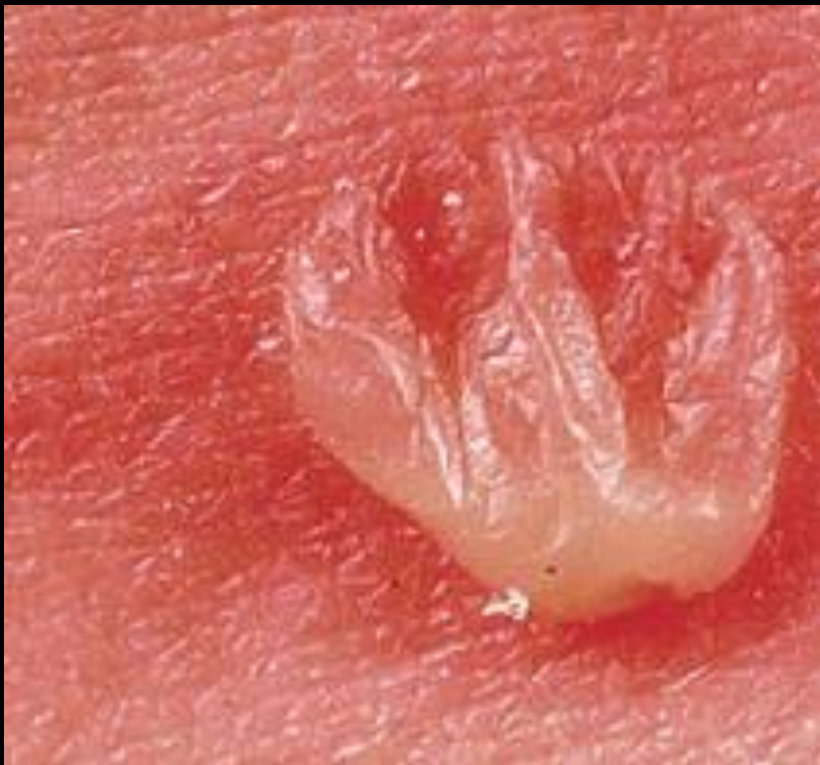Sous-épidermique



BULLE

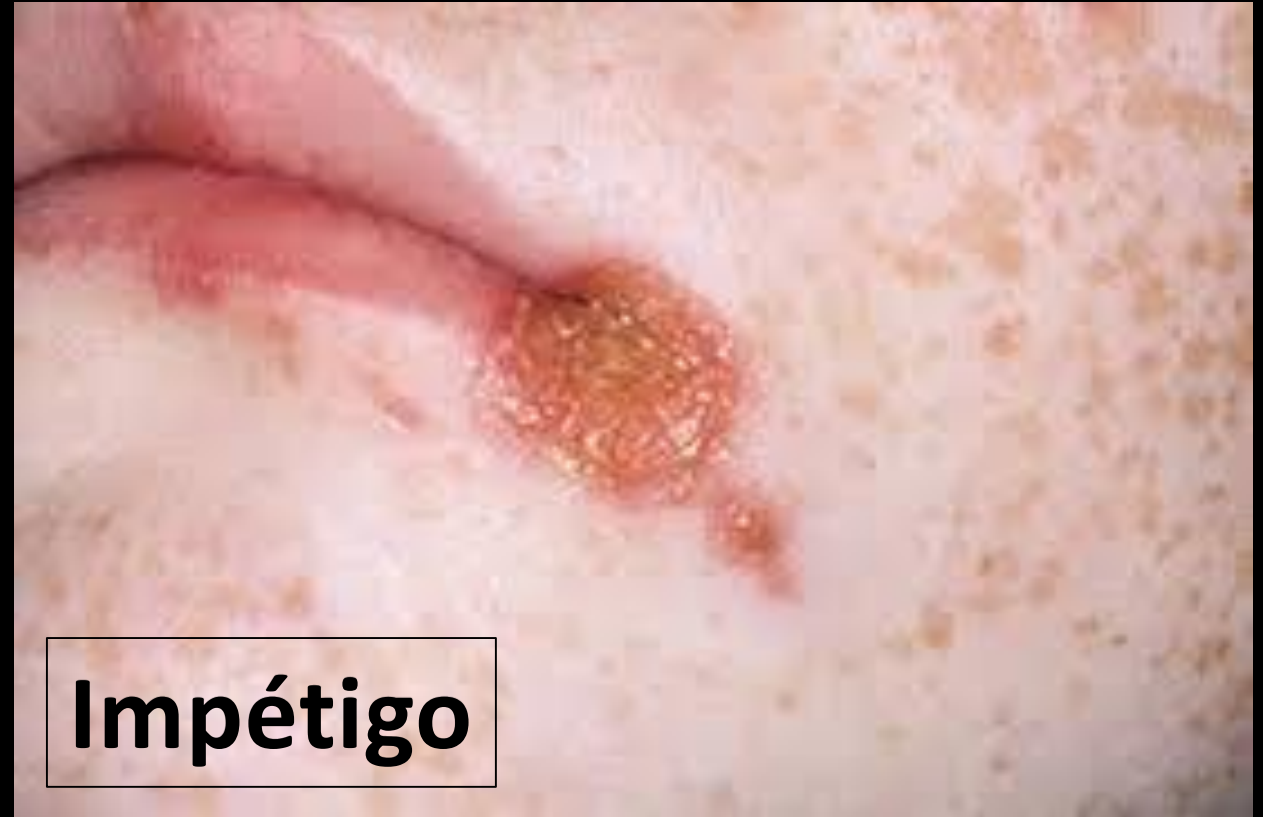Intra-épidermique

Sous-épidermique



Définitions

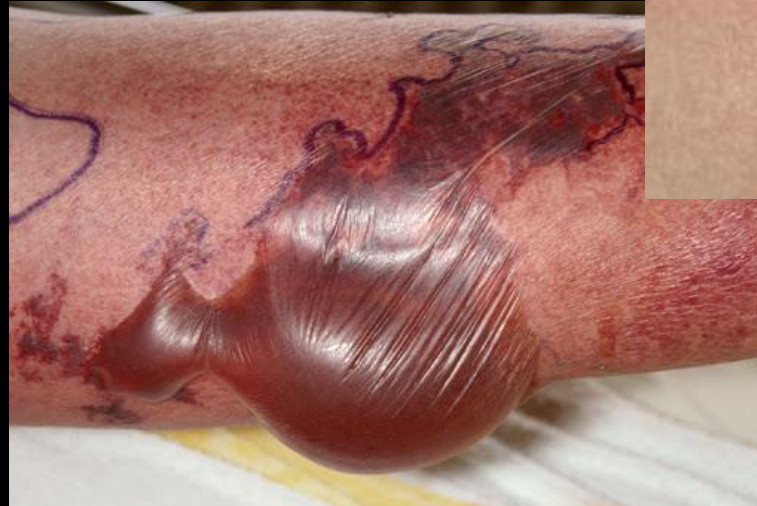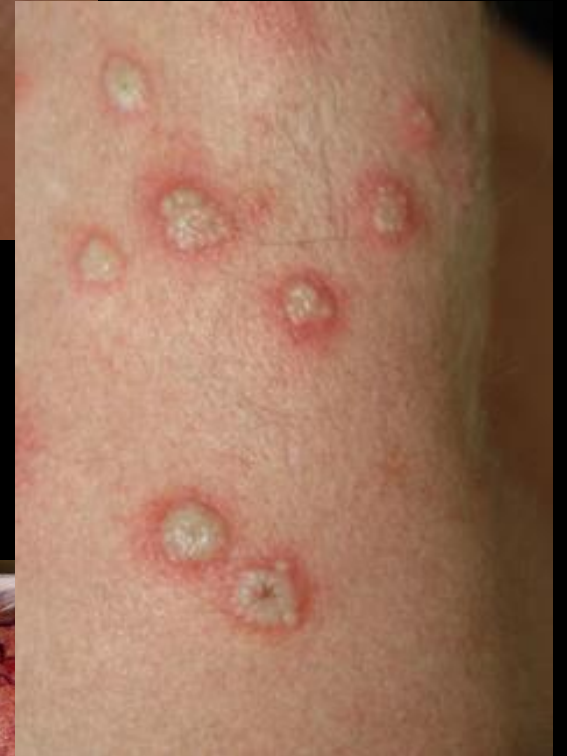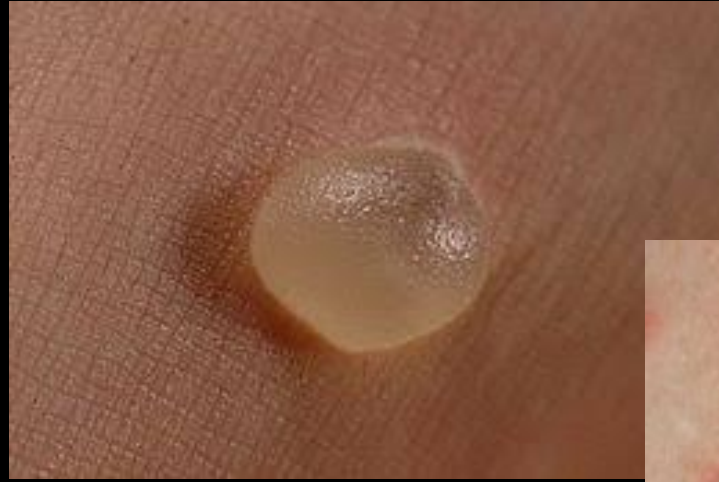- Les bulles très superficielles, sous-cornées, sont extrêmement fragiles, expliquant la présentation habituelle post-bulleuse arrondie et squamo-croûteuse.



Impétigo

Définitions

- Les bulles peuvent contenir un liquide:
 - Clair
 - Trouble
 - Hémorragique.

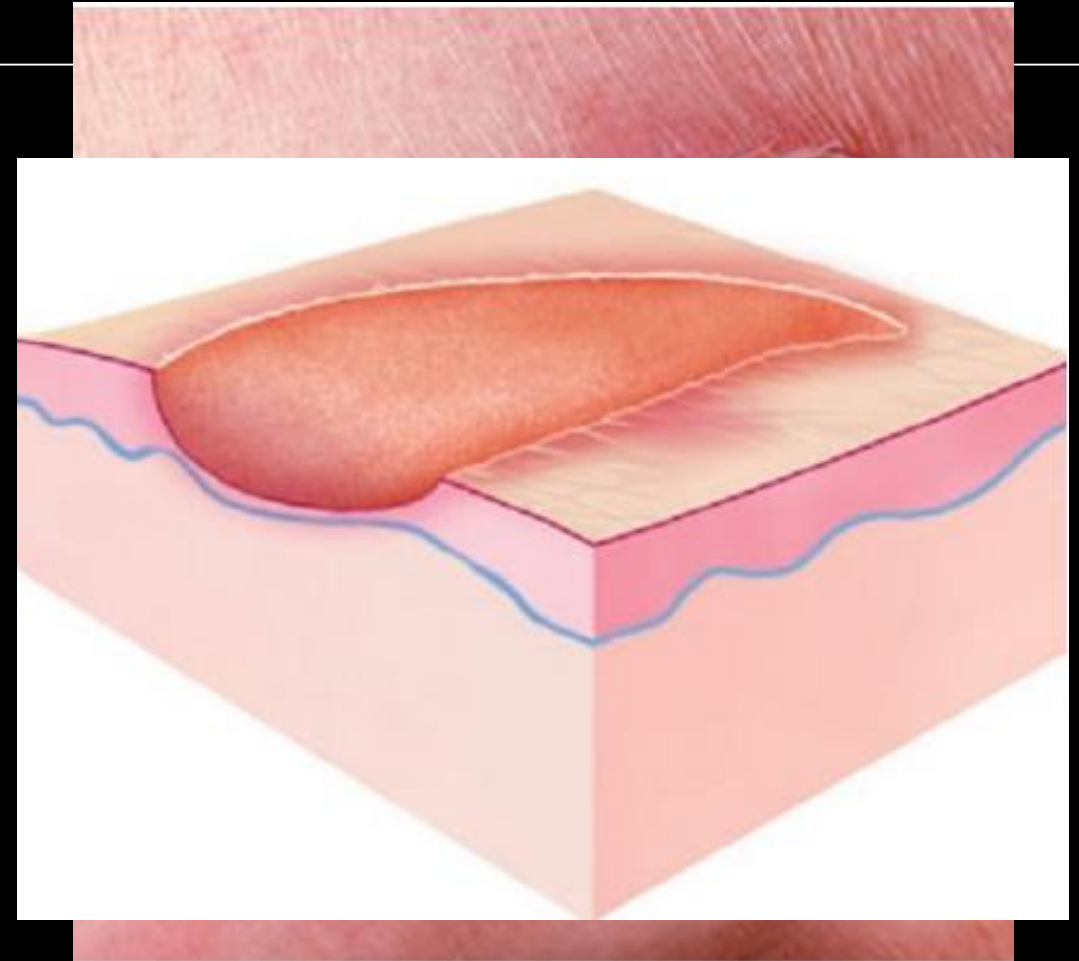


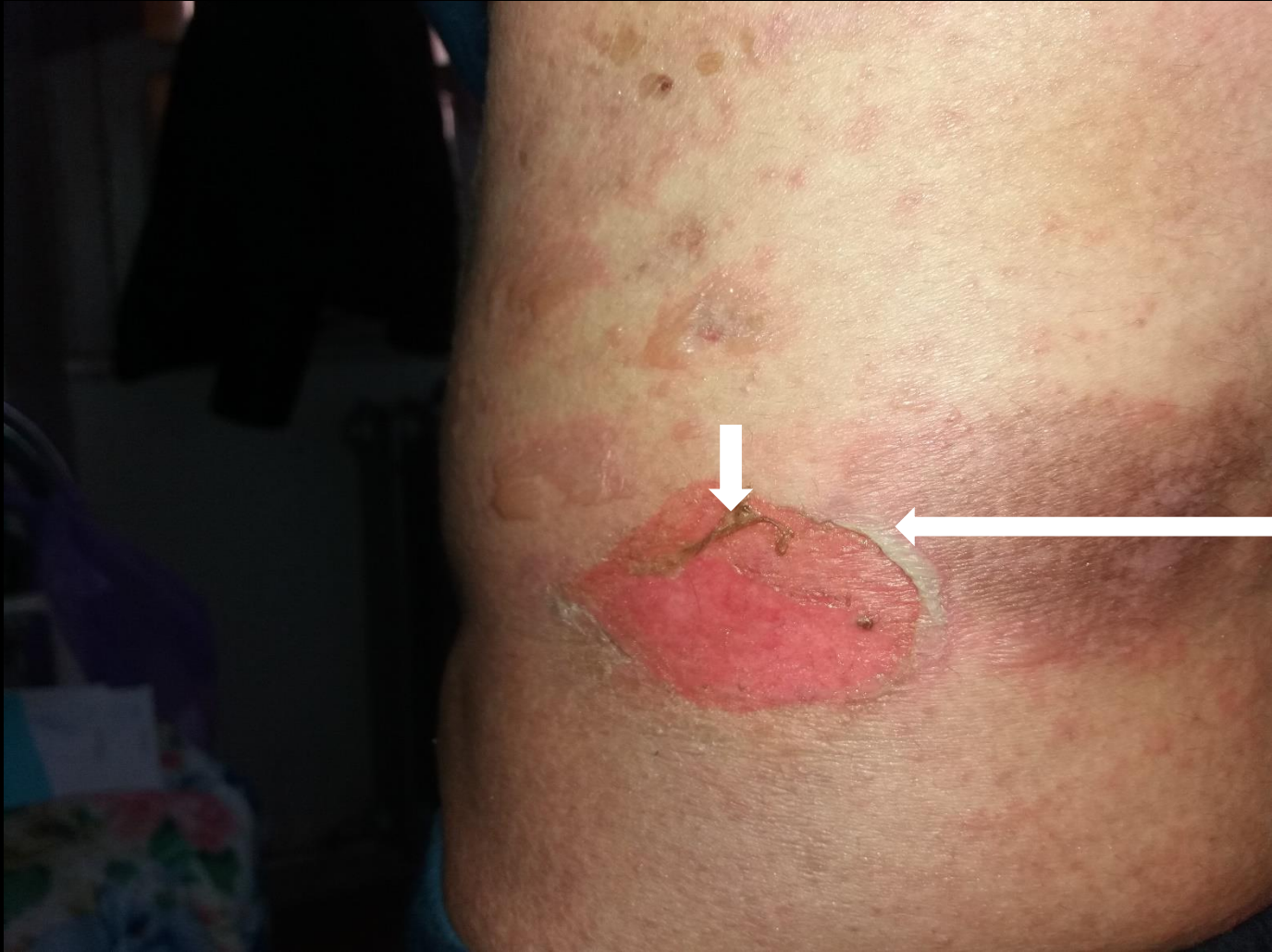Définitions

- La rupture des bulles, laisse place à des **érosions**, qui se recouvrent de **croutes**.

L'érosion

perte de substance superficielle à fond plat, guérissant sans cicatrice.





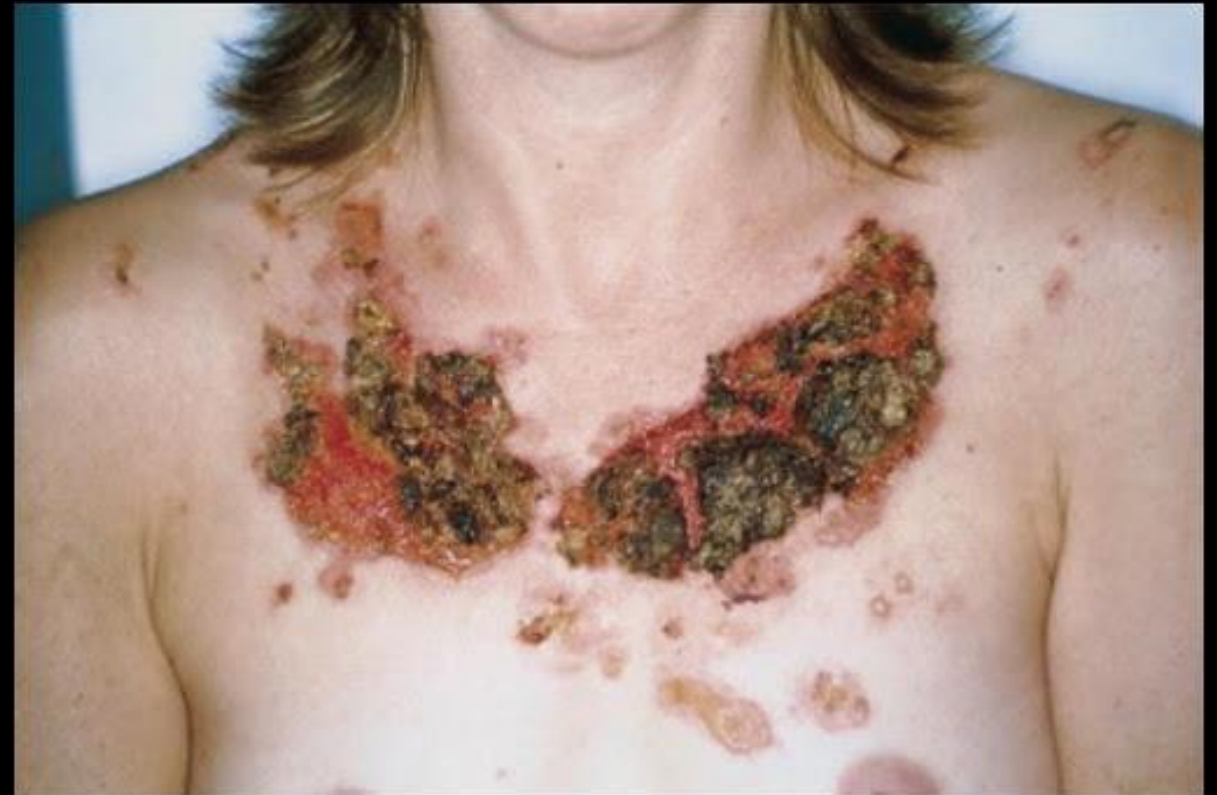Colerette épidermique
témoignant de l'origine
bulleuse de l'érosion

Définitions

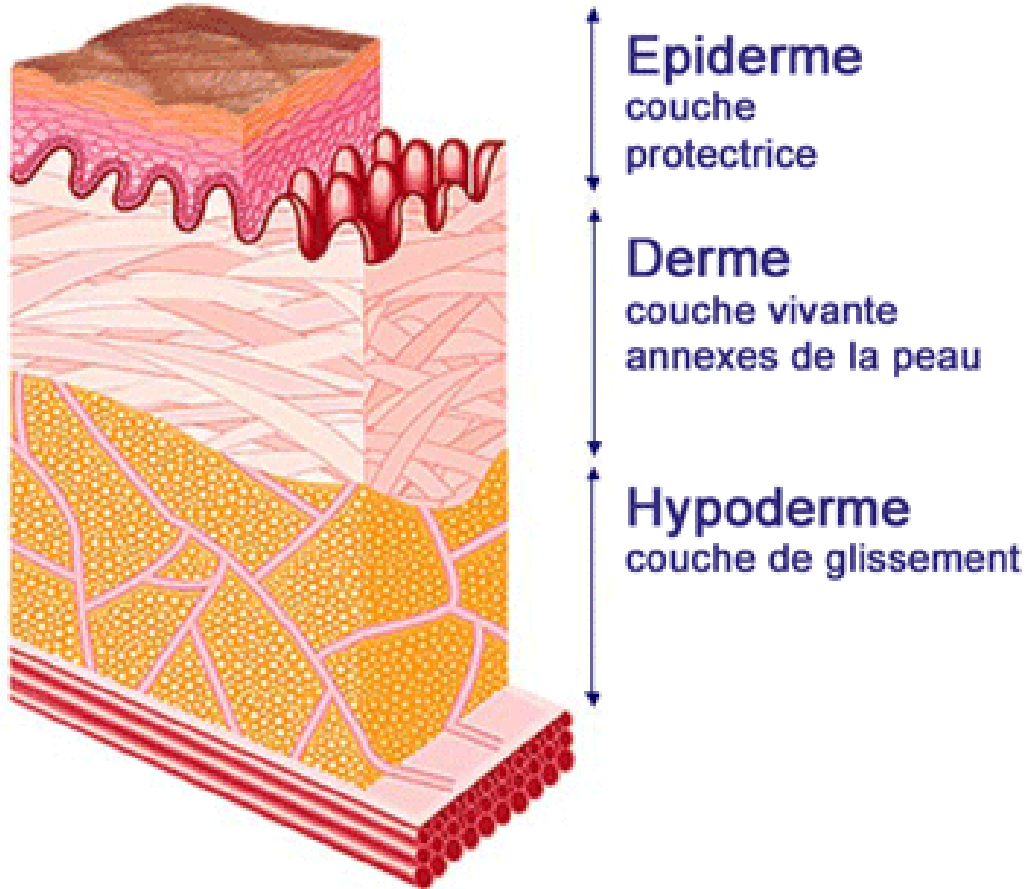
- La rupture des bulles, laisse place à des **érosions**, qui se recouvrent de **croutes**.

La croute

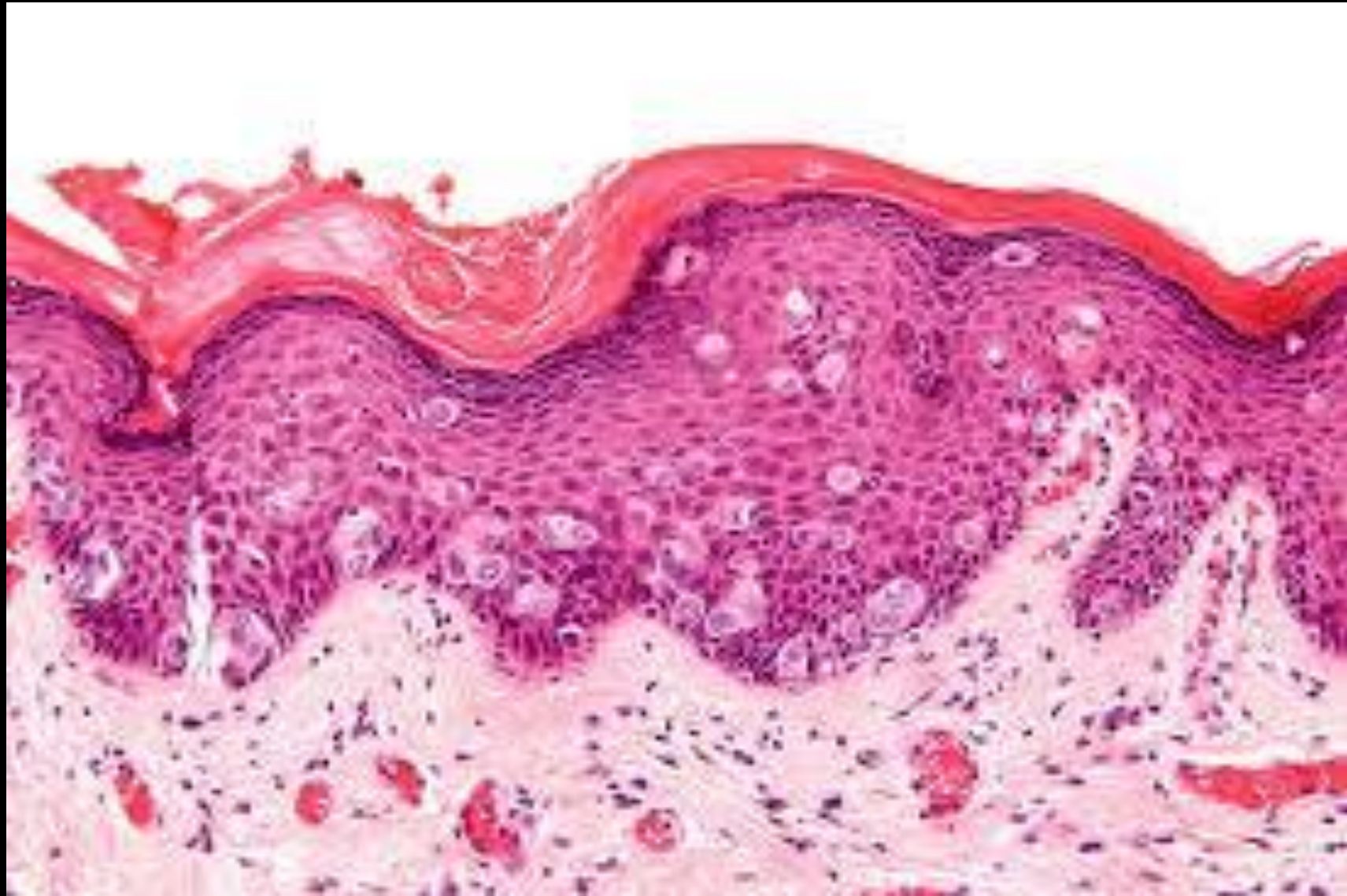Lésion visible et palpable, secondaire à la coagulation d'un exsudat séreux, hémorragique ou purulent



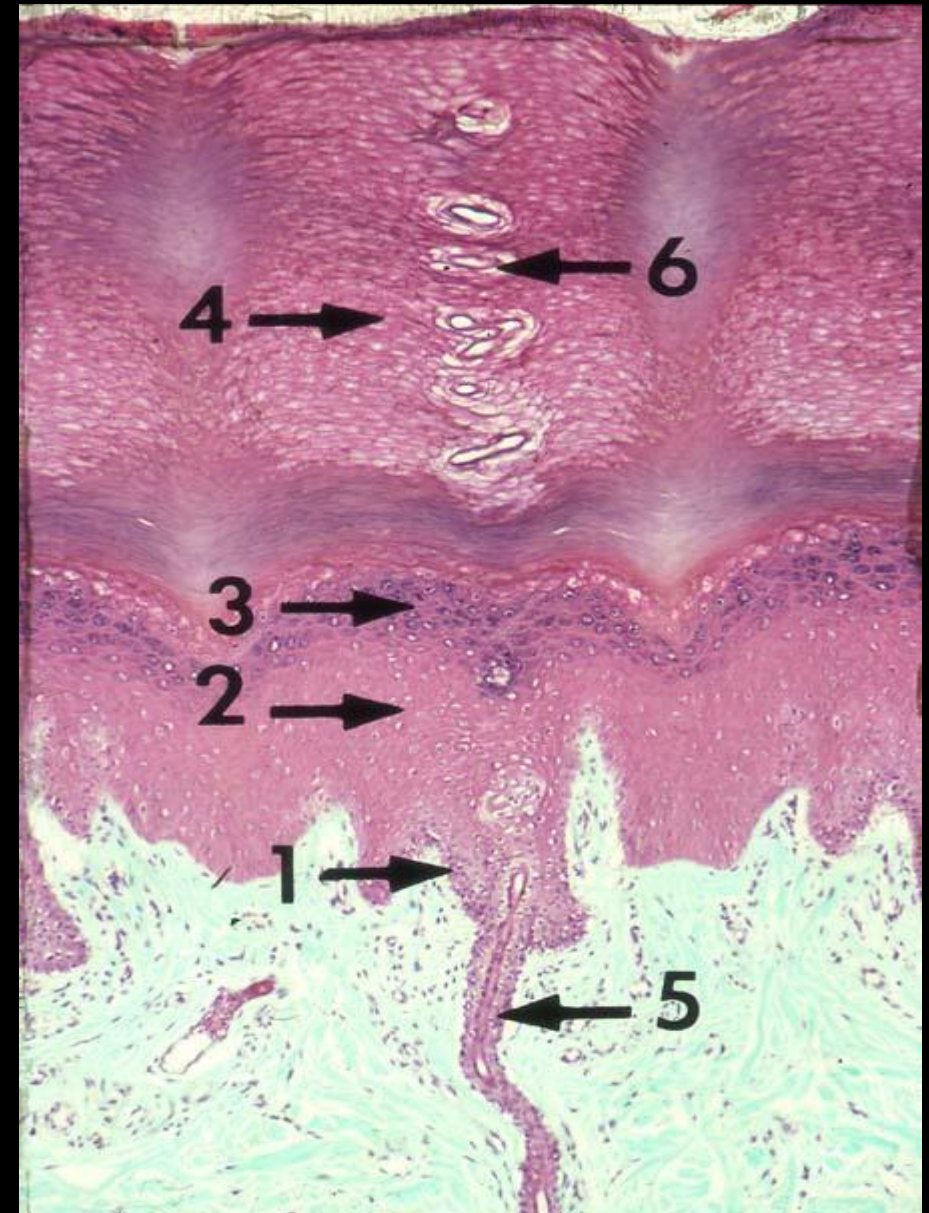
Rappel :
Structure de la
peau



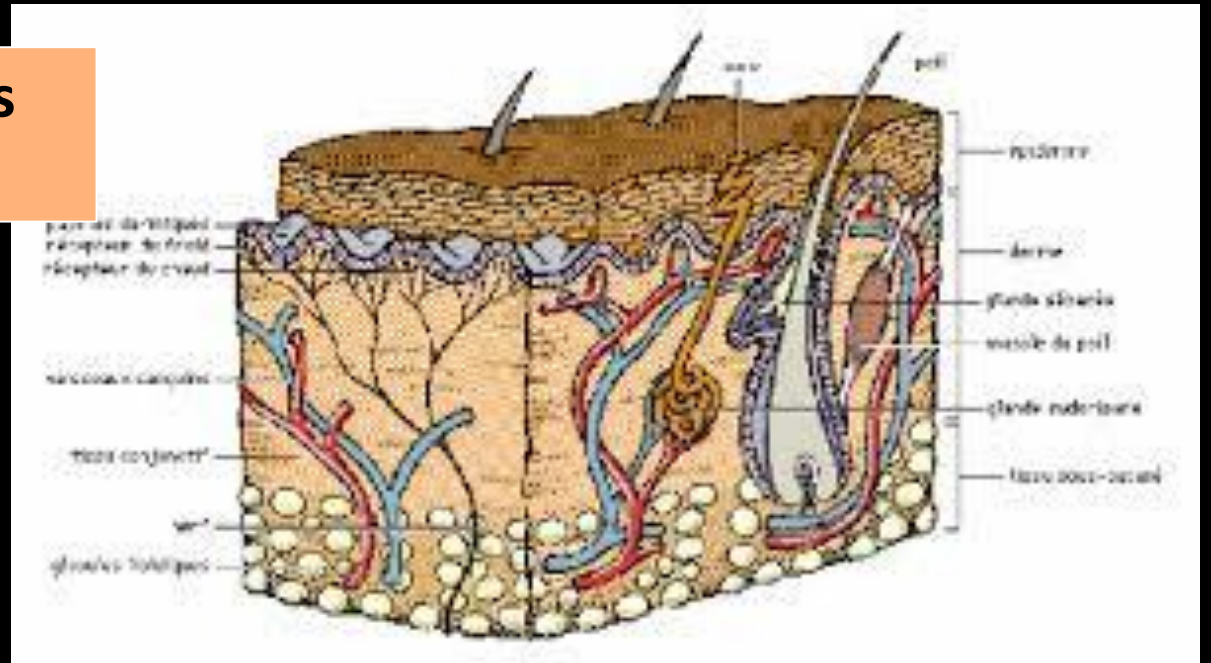
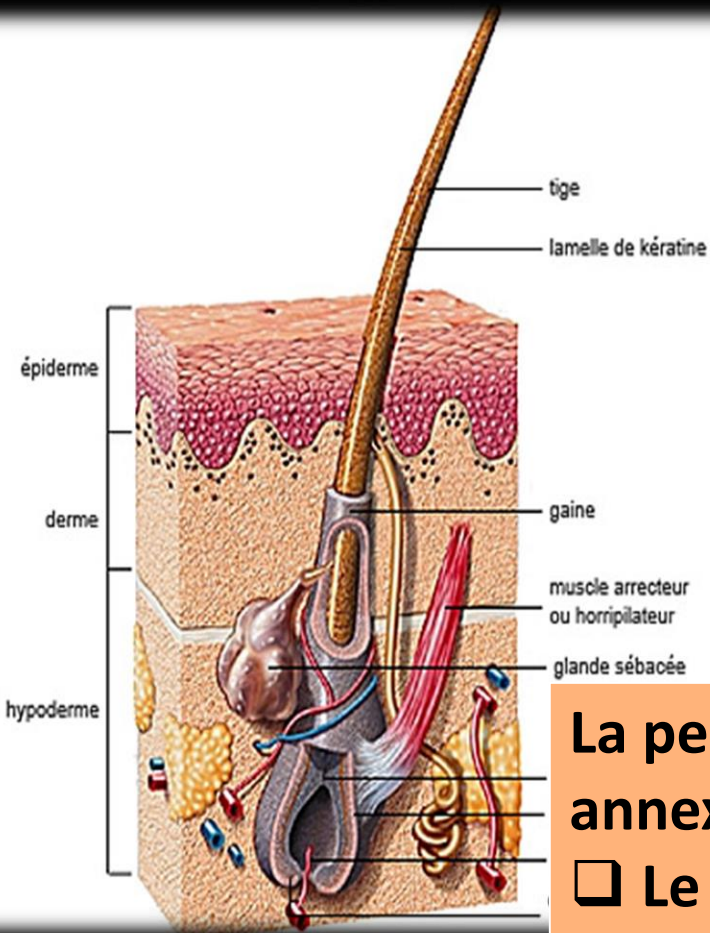
- La peau est constituée, de l'extérieur vers l'intérieur par 03 zones distinctes :
- ❑ L'épiderme : épithélium malpighien pluristratifié composé de 05 couches cellulaires.
 - ❑ Le derme : organe conjonctif constitué d'une substance fondamentale, de fibres conjonctives et d'éléments cellulaires (fibroblastes, fibrocytes).
 - ❑ L'hypoderme : tissu adipeux divisé en lobules séparés par des travées conjonctives.



- Le stratum basale(1)
- Le stratum spinosum(2)
- Le stratum granulosum(3)
- Le stratum lucidum (4)
- Le stratum corneum (6)

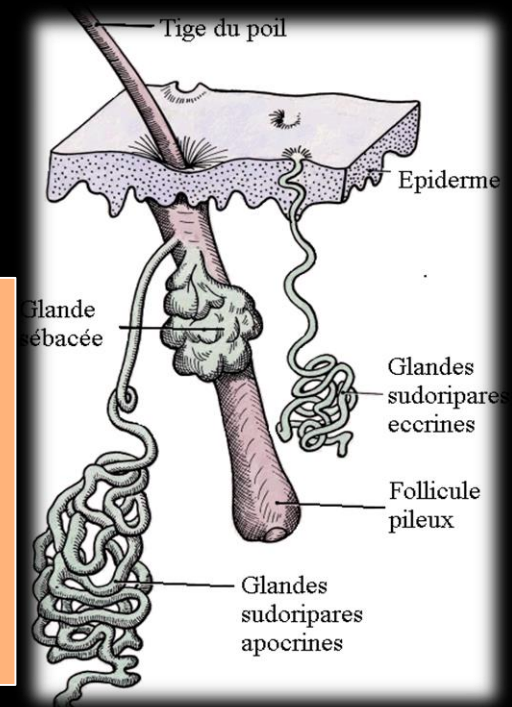


Dans le derme et l'hypoderme cheminent les formations vasculaires et nerveuses.



La peau renferme diverses formations dites annexes :

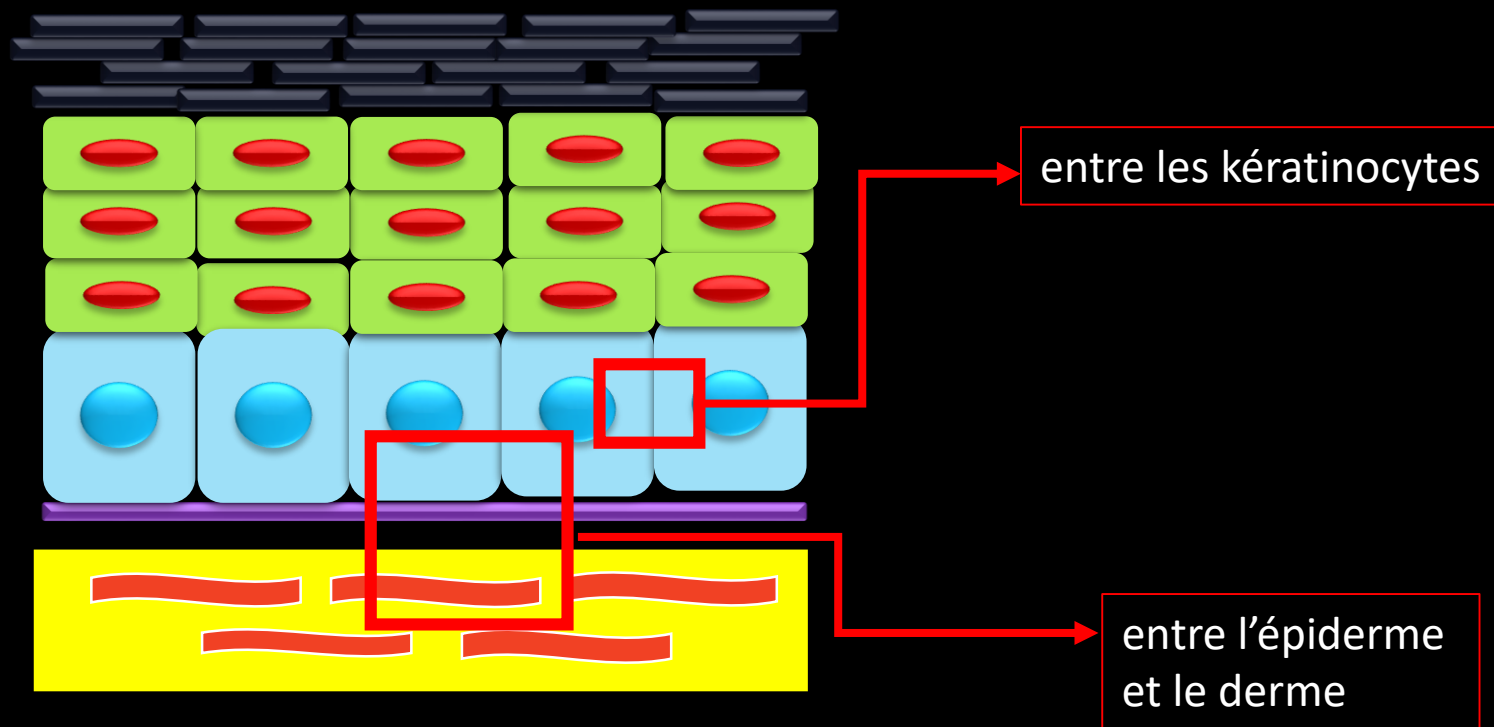
- Le follicule pilo-sébacé : formé du poil et de la glande sébacée appendue au canal pileux.
- Les glandes sudorales eccrines et apocrines.



Physiopathologie

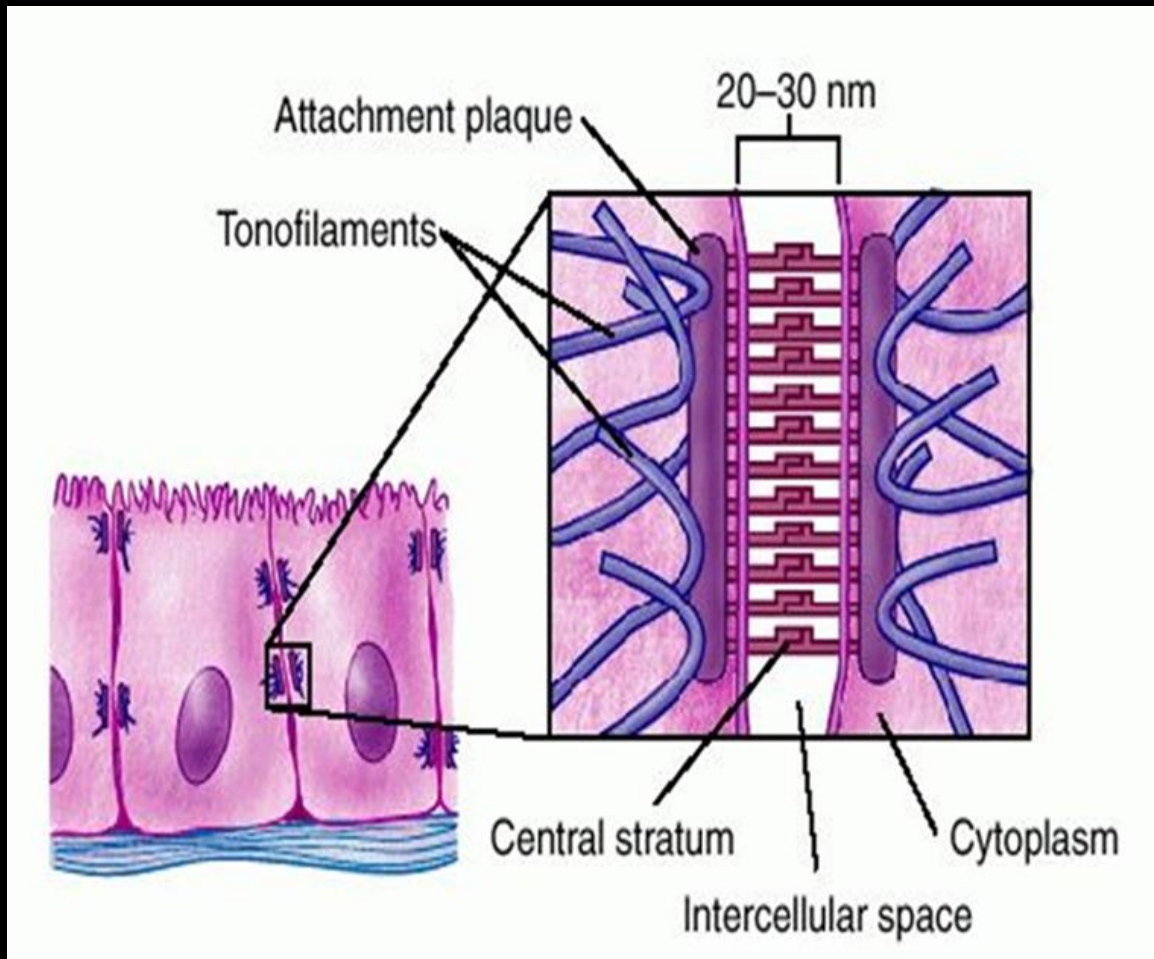
Physiopathologie

- La cohésion de la peau et sa solidité sont assurées par des systèmes d'adhésion.



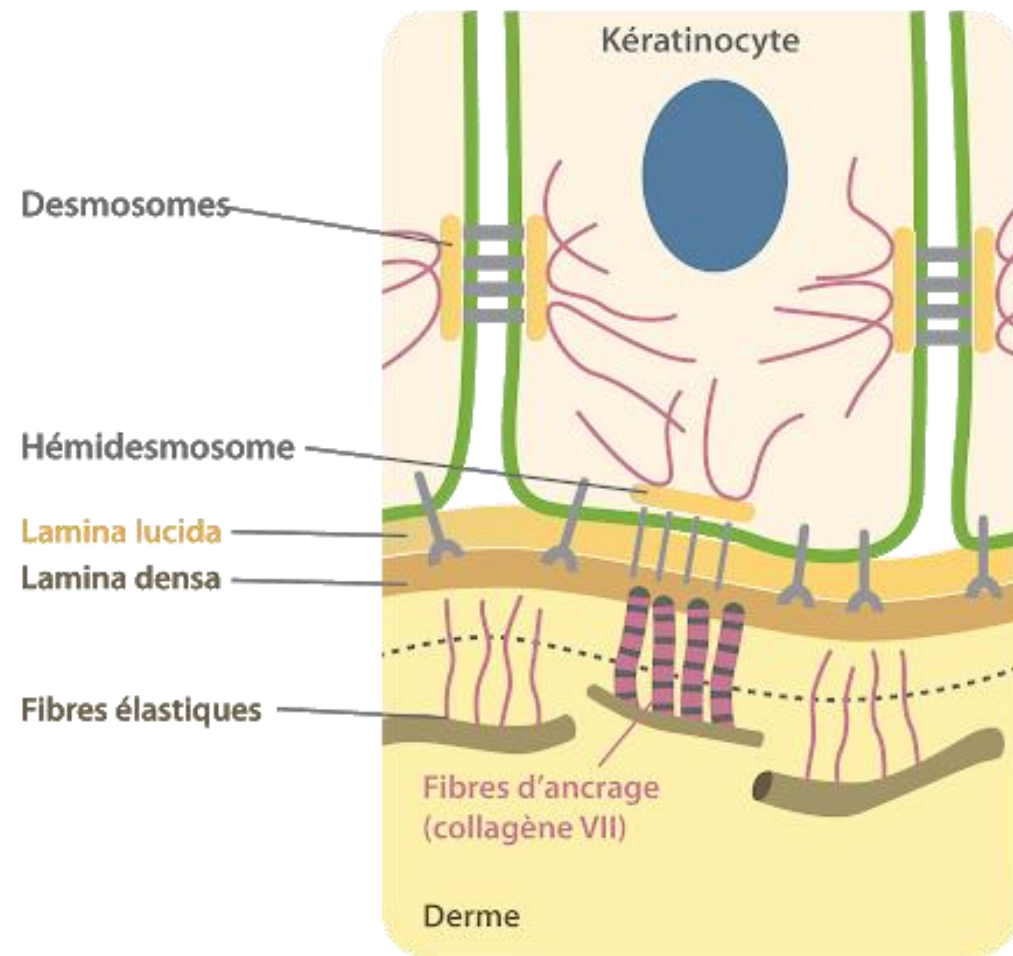
Le desmosome

**La Jonction
dermo-épidermique
(JDE)**



Le desmosome

La Jonction dermo-épidermique (JDE)



Structure de la jonction dermo-épidermique

L'altération de ces différents systèmes d'adhésion par des processus divers est à l'origine de la formation des bulles

Mécanismes de formation de bulles

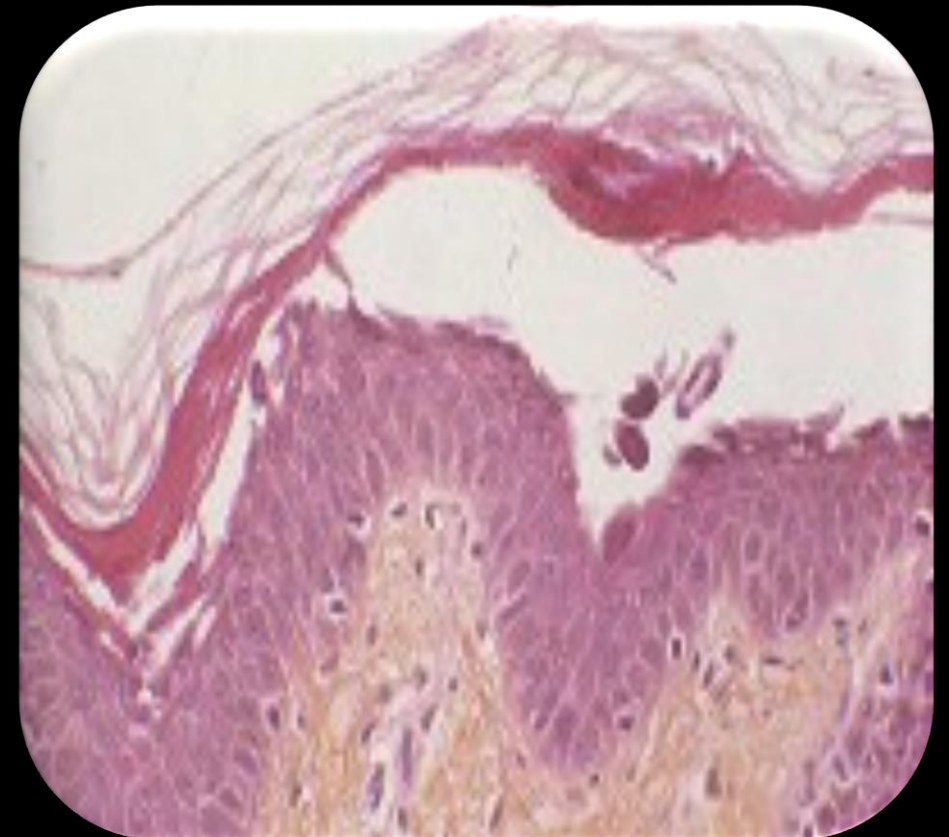
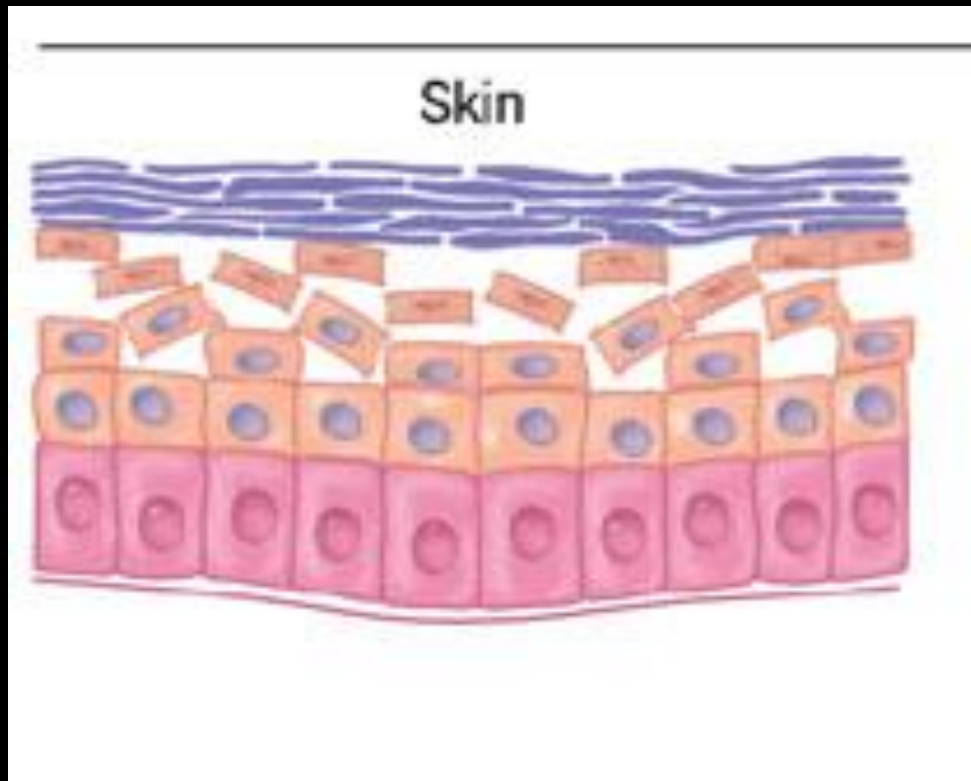
```
graph TD; A[Mécanismes de formation de bulles] --> B[La perte de l'adhésion interkératinocytaire (acantholyse)]; A --> C[Atteinte de la JDE];
```

La perte de l'adhésion interkératinocytaire (acantholyse)

Atteinte de la JDE

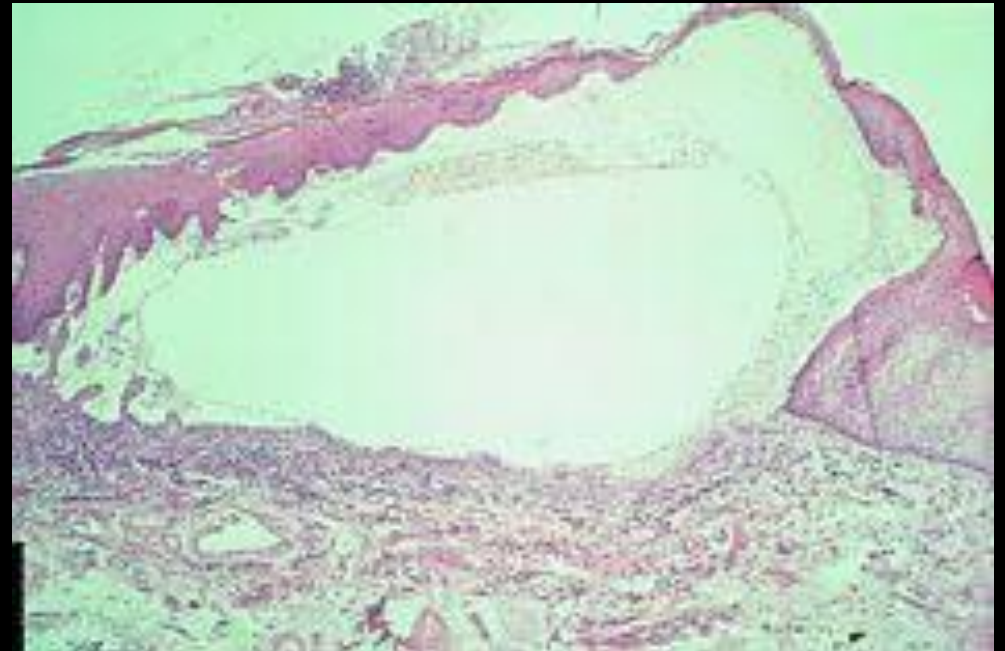
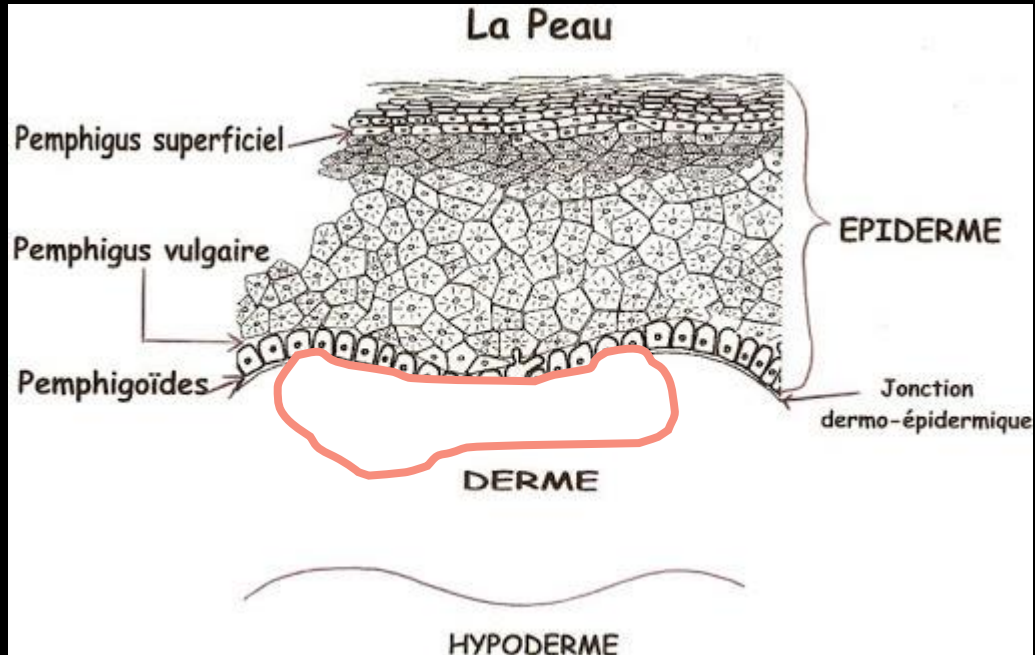
La perte de l'adhésion inter kératinocytaire (acantholyse)

entraîne la formation de bulles intra épidermiques



Atteinte de la JDE

entraîne la formation d'une bulle sous-épidermique.



Bulles d'origine toxinique ou métabolique

**Bulles par
anomalie
héréditaire**

**Mécanismes de
formation de
bulles**

**Bulles par
nécrose épidermique**

**Bulles d'origine
auto-immune**

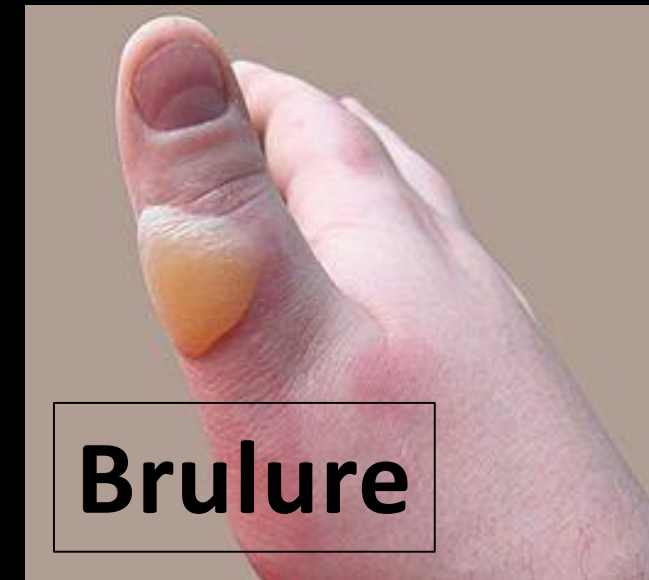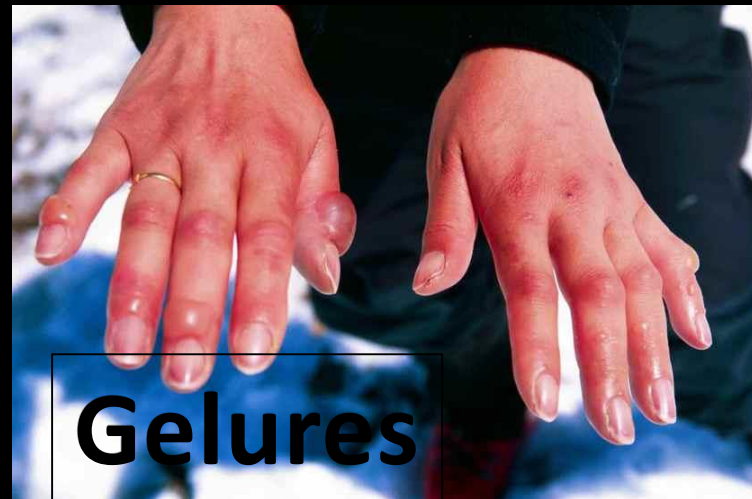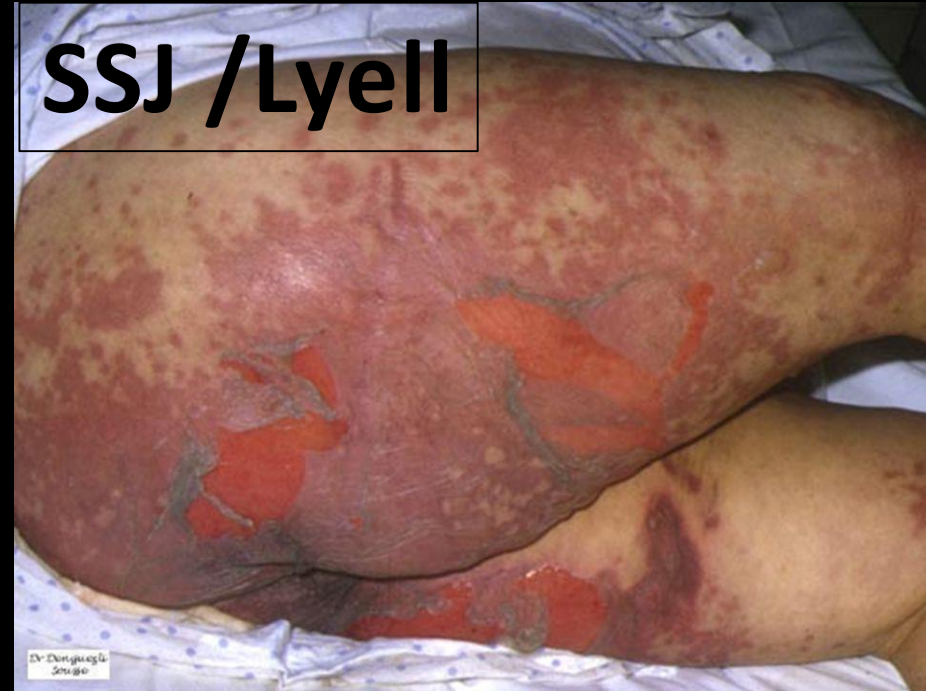Bulles spongiotiques

**Bulles par
nécrose épidermique**

**résultant d'une allergie
médicamenteuse (Sd de
Lyell, SSJ)**

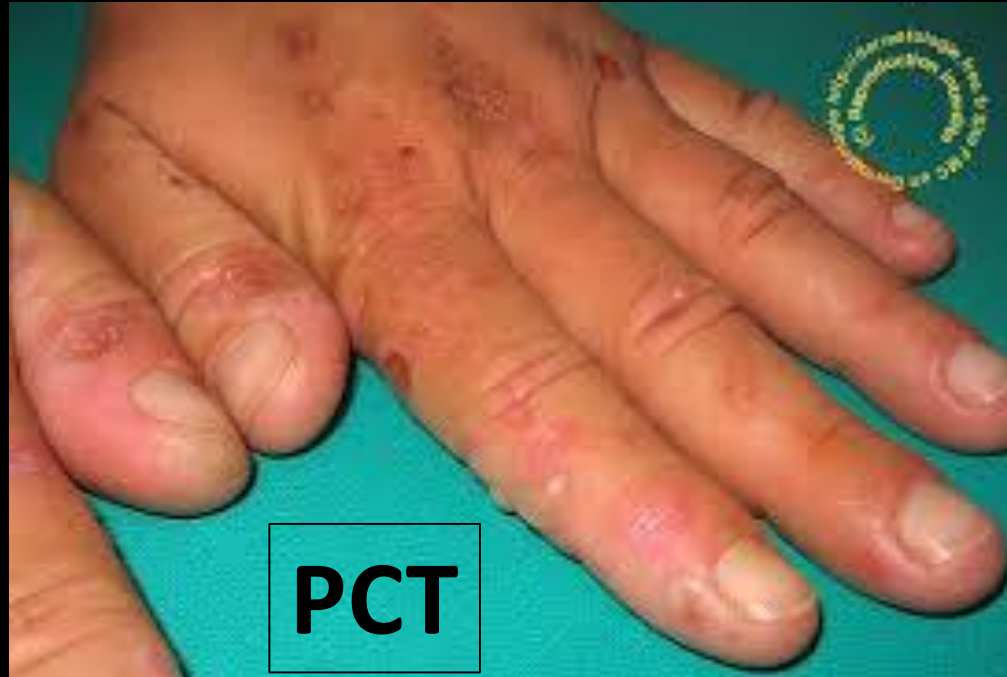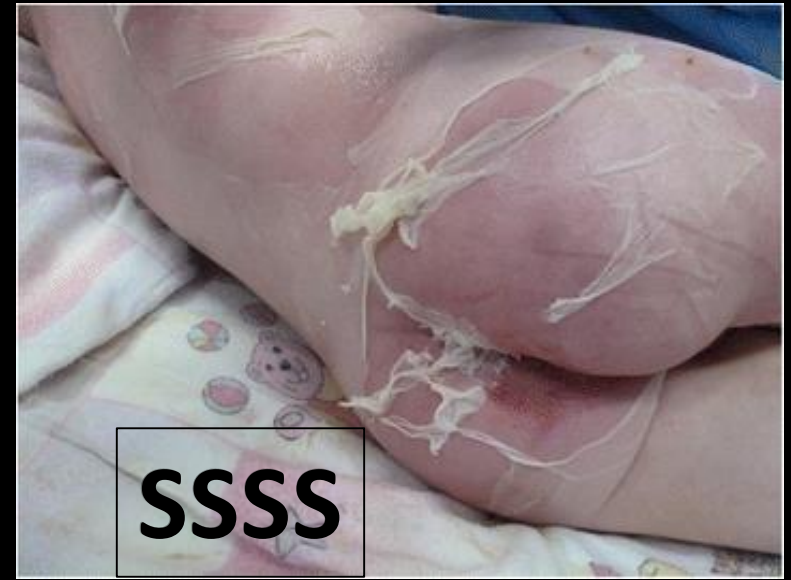ou

**d'une agression physique
de l'épiderme (gelures,
brûlures).**



Bulles d'origine toxinique ou métabolique

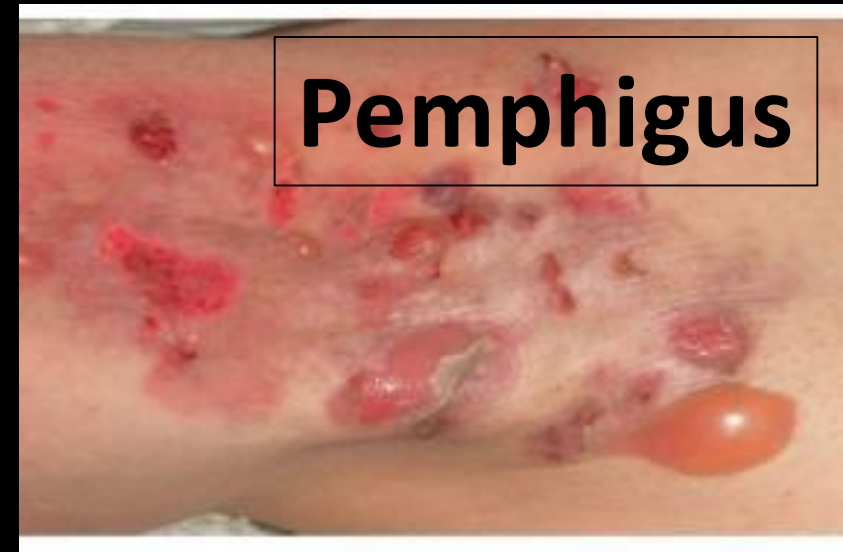
action d'une toxine bactérienne (exfoliatine staphylococcique qui clive la desmogléine 1). ou anomalie métabolique à l'origine de l'accumulation de produits phototoxiques.



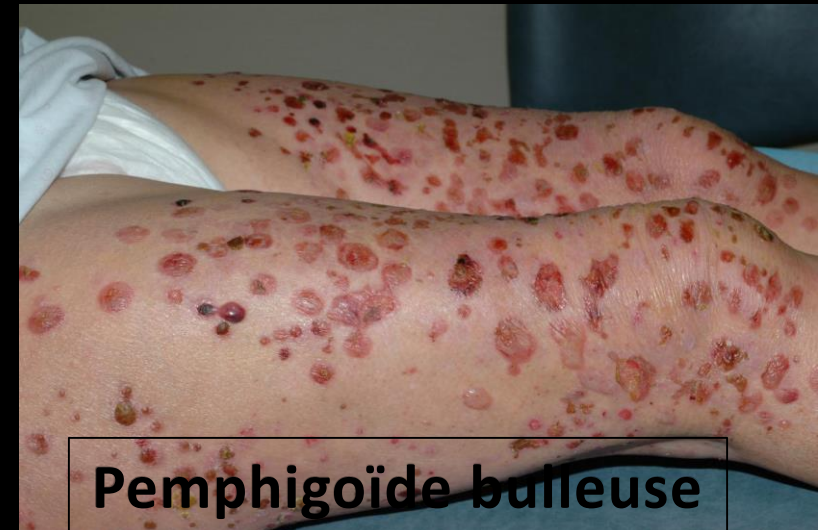Bulles d'origine auto-immune

auto anticorps ciblant les différentes protéines constituant les systèmes de jonction :

- Les Ac dirigés contre les desmosomes sont à l'origine des pemphigus.
- Les Ac dirigés contre la JDE sont quant à eux responsables de différentes maladies bulleuses auto-immunes sous-épidermiques.



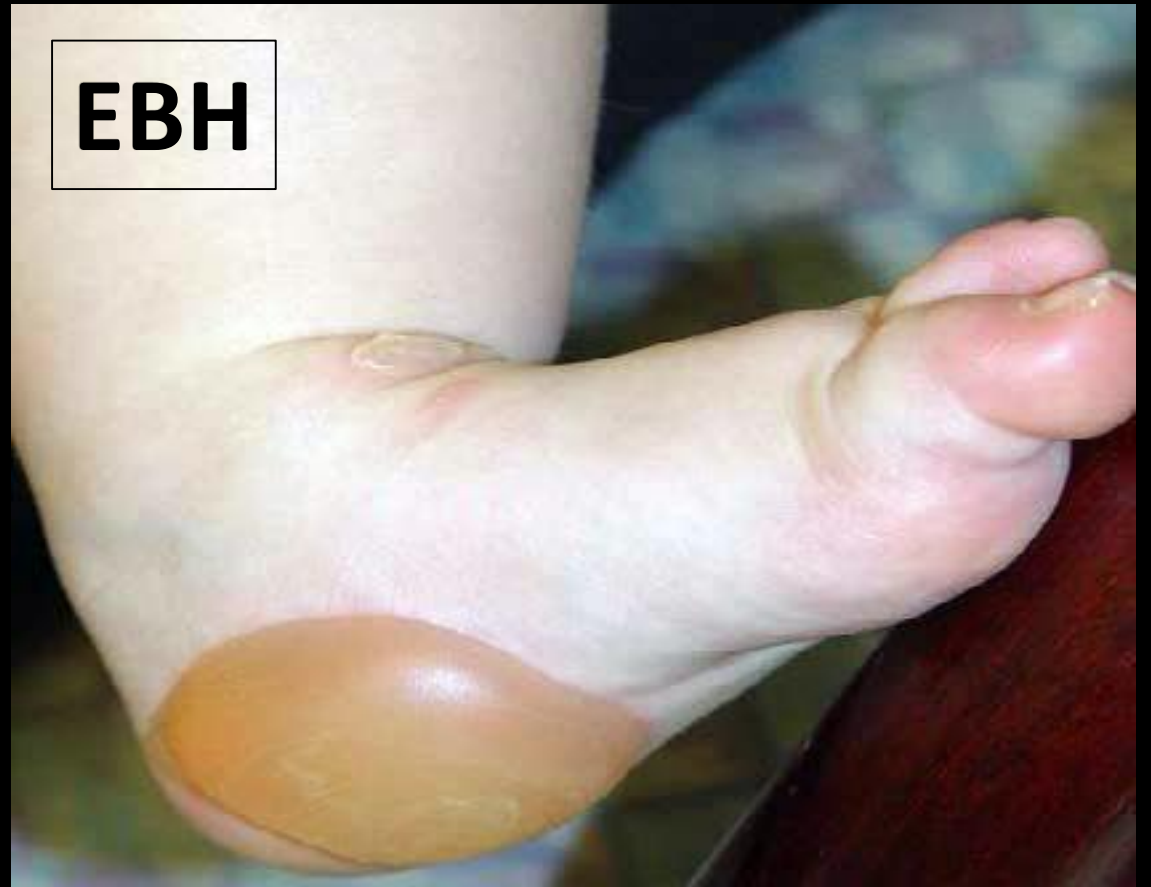Pemphigus



Pemphigoïde bulleuse

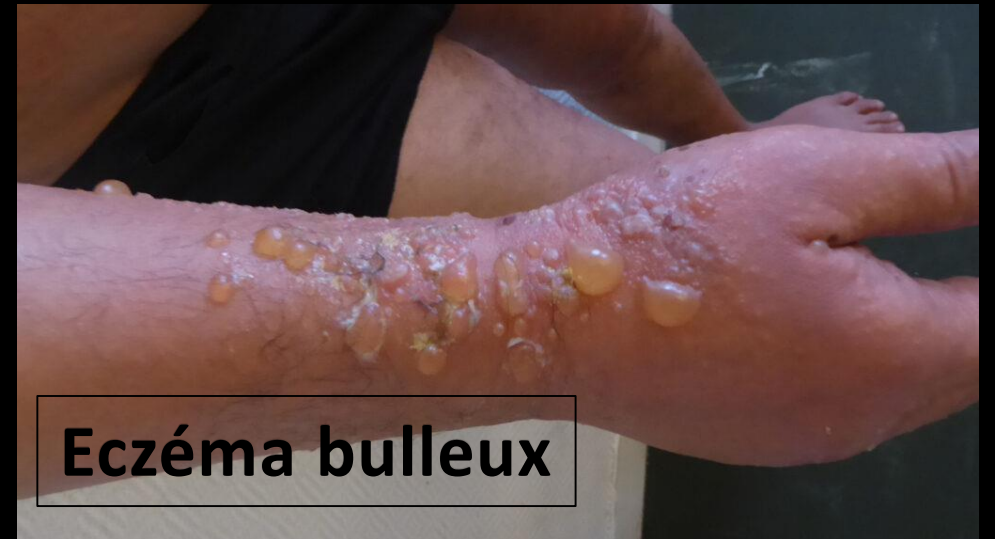**Bulles par
anomalie héréditaire**

anomalies génétiques de
certains constituants des
structures d'adhésion cutanées



Bulles spongiotiques

Toutes les dermatoses s'accompagnant d'un œdème inter kératinocytaire (spongiose) peuvent donner des bulles intra épidermiques liées à l'hyperpression et à la souffrance kératinocytaire (eczéma aigu et certaines dermatoses virales).



**Conduite à tenir
devant une dermatose
bulleuse**

Conduite à tenir devant une dermatose bulleuse

Diagnostic

positif

Diagnostic

différentiel

Diagnostic

étiologique

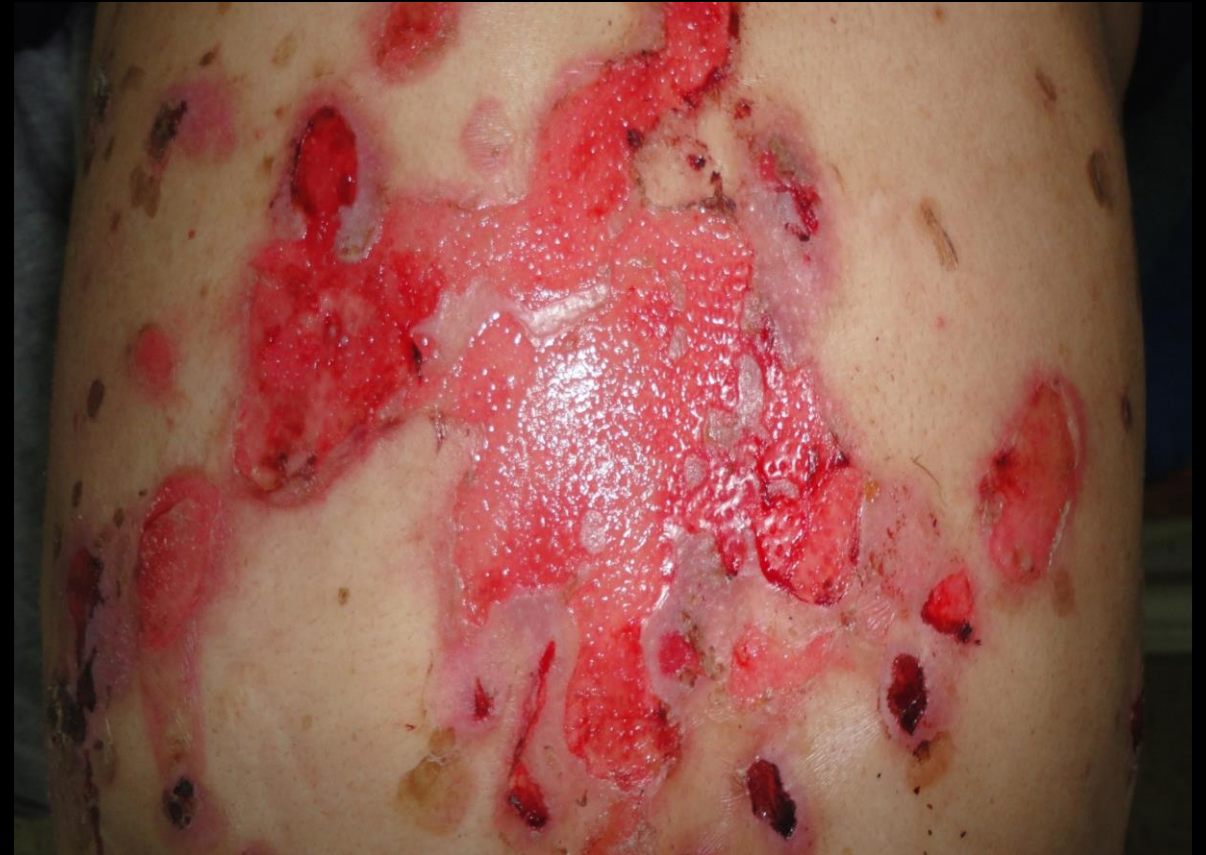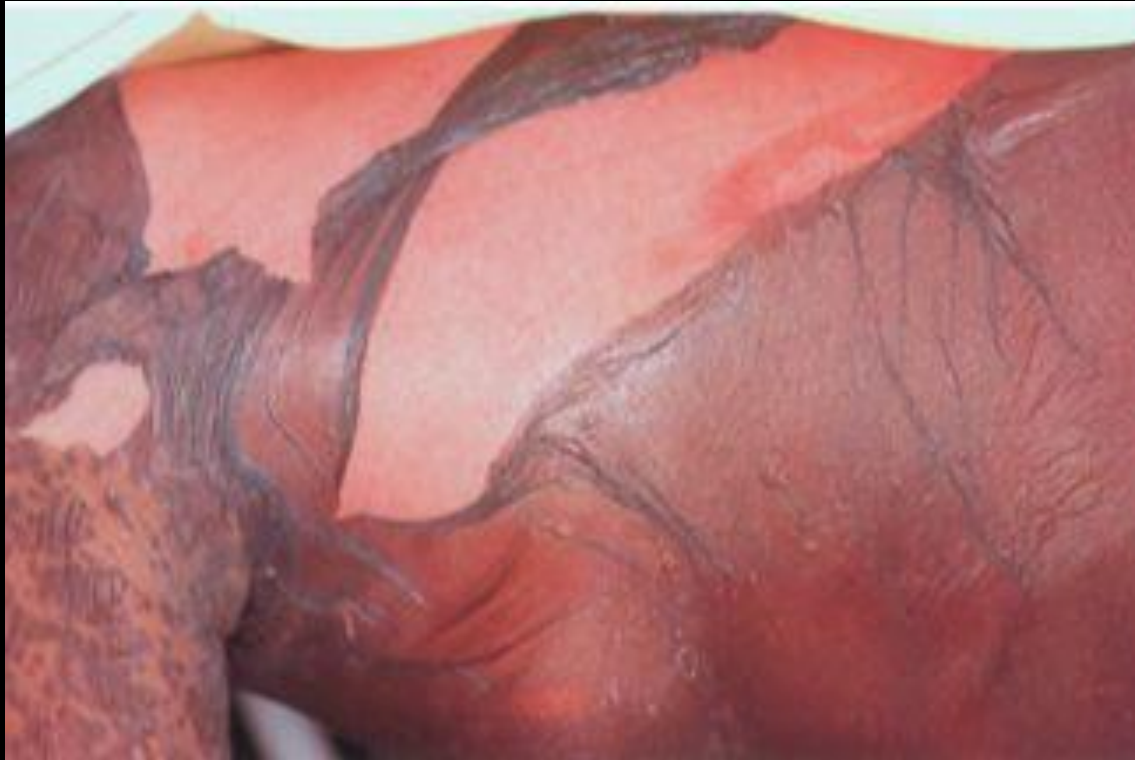Diagnostic

de gravité

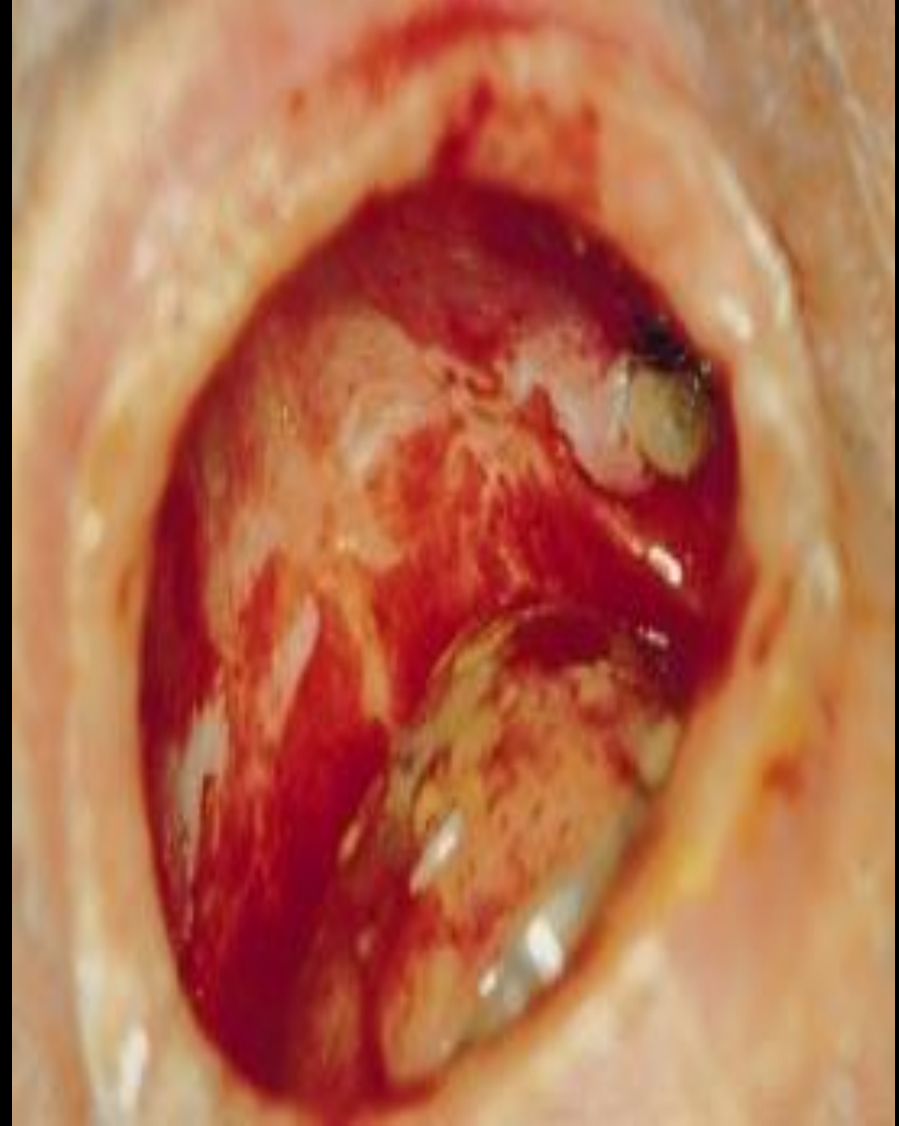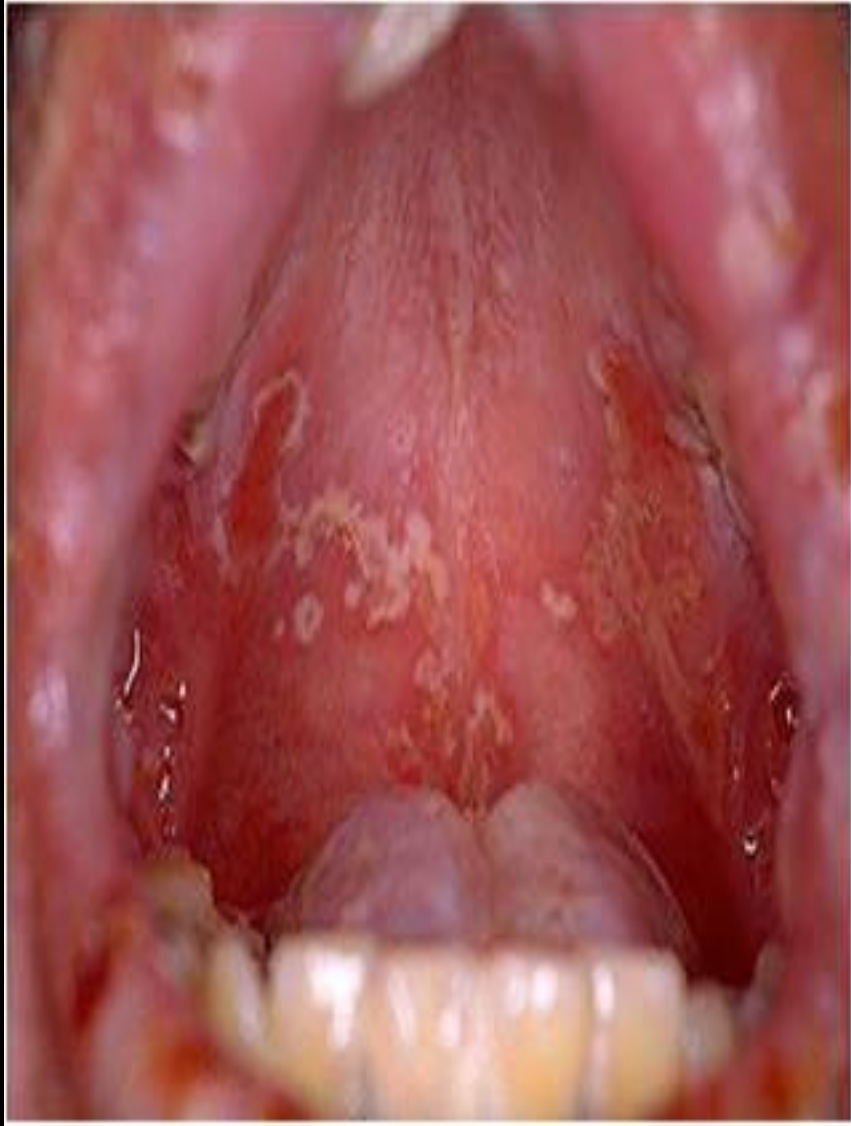Conduite à tenir devant une dermatose bulleuse

Diagnostic positif

- Reconnaître la nature bulleuse de la dermatose.
- Il faut savoir également évoquer le diagnostic devant des lésions **érosives**, parfois **croûteuses**, à contours arrondis.
- Lorsque la maladie est étendue, les bulles coalescentes sont remplacées par de vastes décollements épidermiques.
- Sur les muqueuses, les bulles sont particulièrement éphémères et le plus souvent remplacées par des érosions post bulleuses.

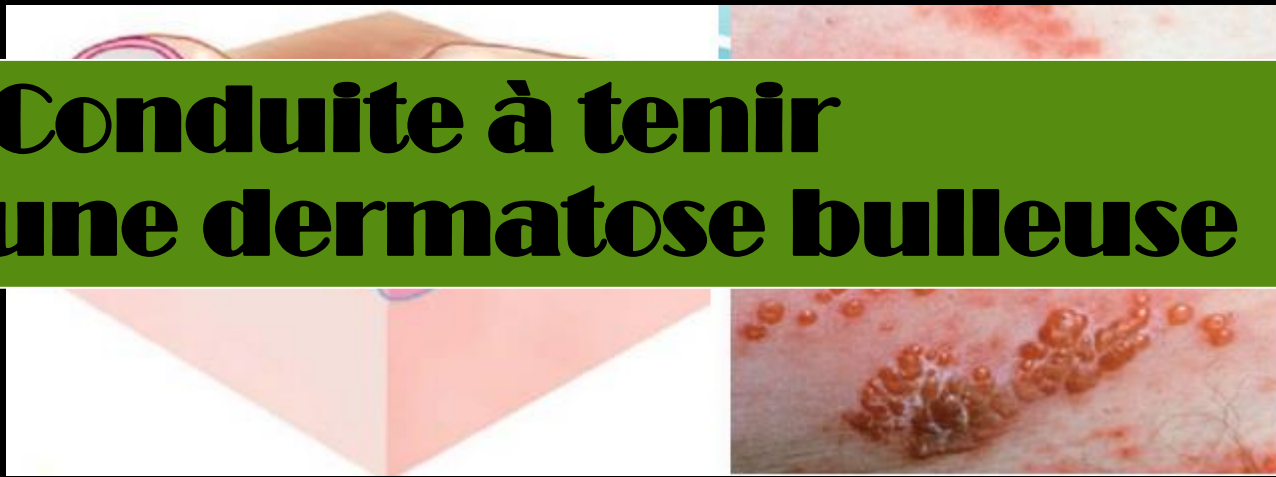

Placards de décollement cutané



Erosions muqueuses

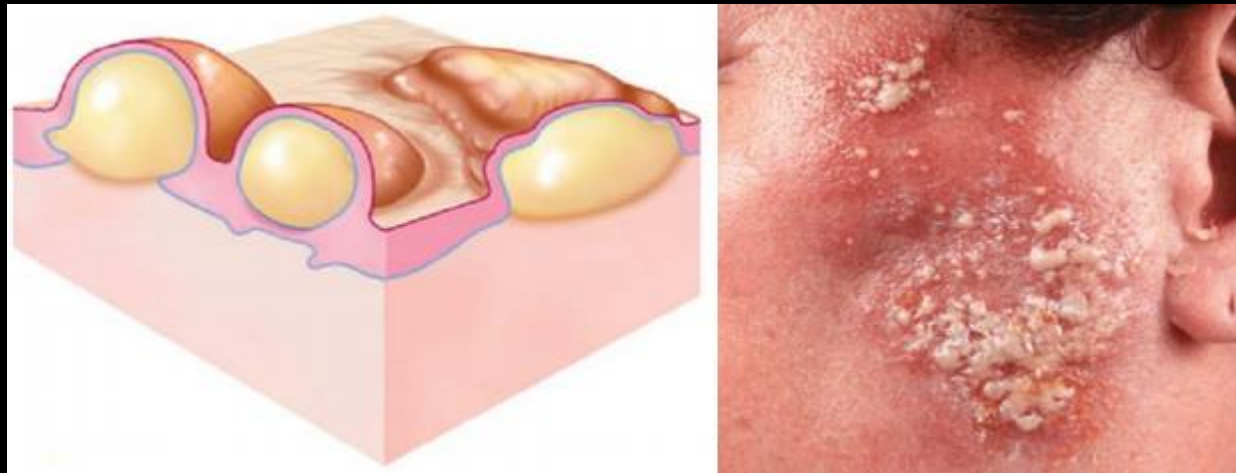
Conduite à tenir devant une dermatose bulleuse



Diagnostic

- Il faut distinguer les bulles :
 - des **vésicules** : de taille inférieure (< 2 mm)
 - et des **pustules** : à contenu purulent.

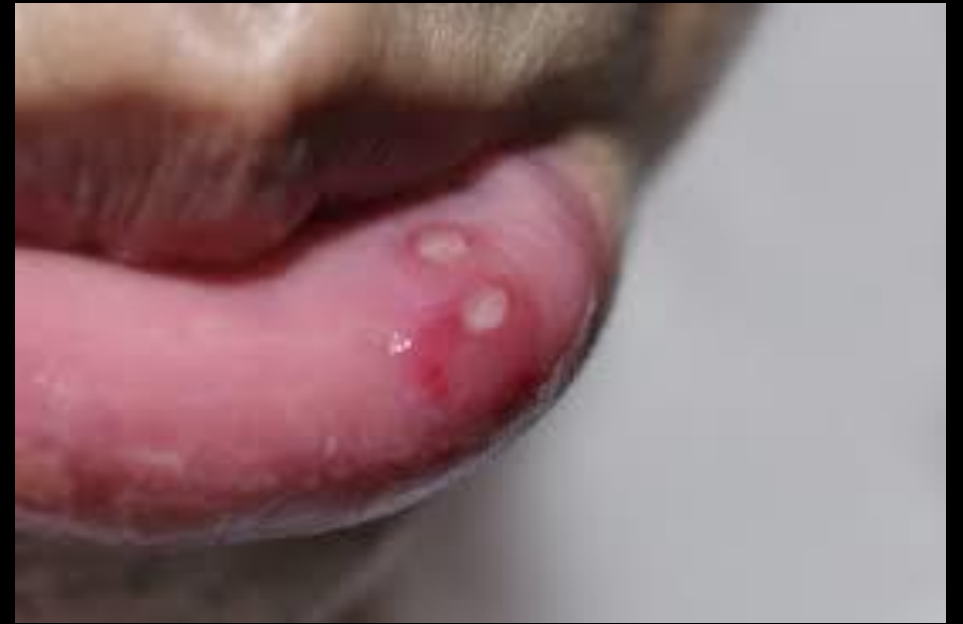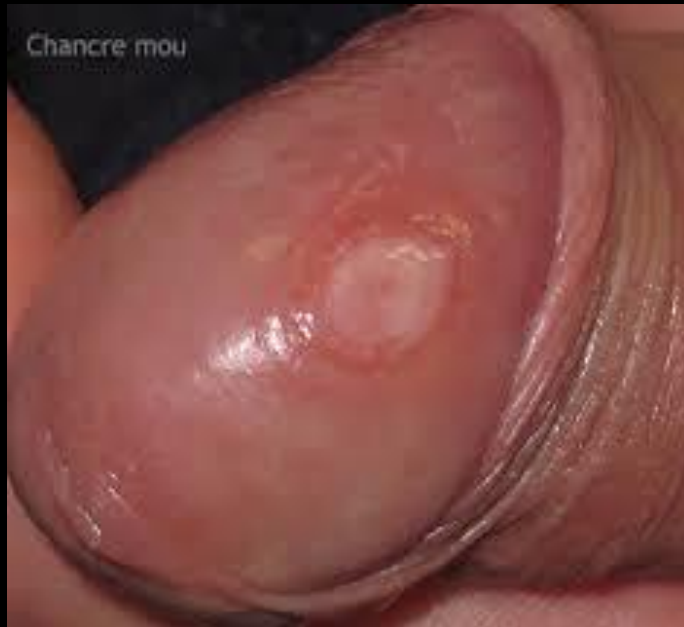différentiel



- Les érosions post bulleuses doivent être différenciées des autres érosions ou ulcérations (chancre, aphtes), le plus souvent uniques et sans décollement périphérique.

Diagnostic

différentiel



Conduite à tenir devant une dermatose bulleuse

Diagnostic

étiologique

- Interrogatoire
- Examen clinique
- Examens complémentaires

Conduite à tenir devant une dermatose bulleuse

Diagnostic

étiologique

Interrogatoire :

- ATCDs P ou F de maladie bulleuse.
- Age de début.
- Mode d'apparition : aigu, progressif.
- Mode évolutif : aigu, chronique, par poussées.
- Signes f(x) : prurit, douleurs locales.
- Circonstances d'apparition : agent externe, grossesse, exposition solaire...
- Prises médicamenteuses récentes (3 derniers mois).
- Terrain débilisé : retentissement de la maladie et de son Trt +++

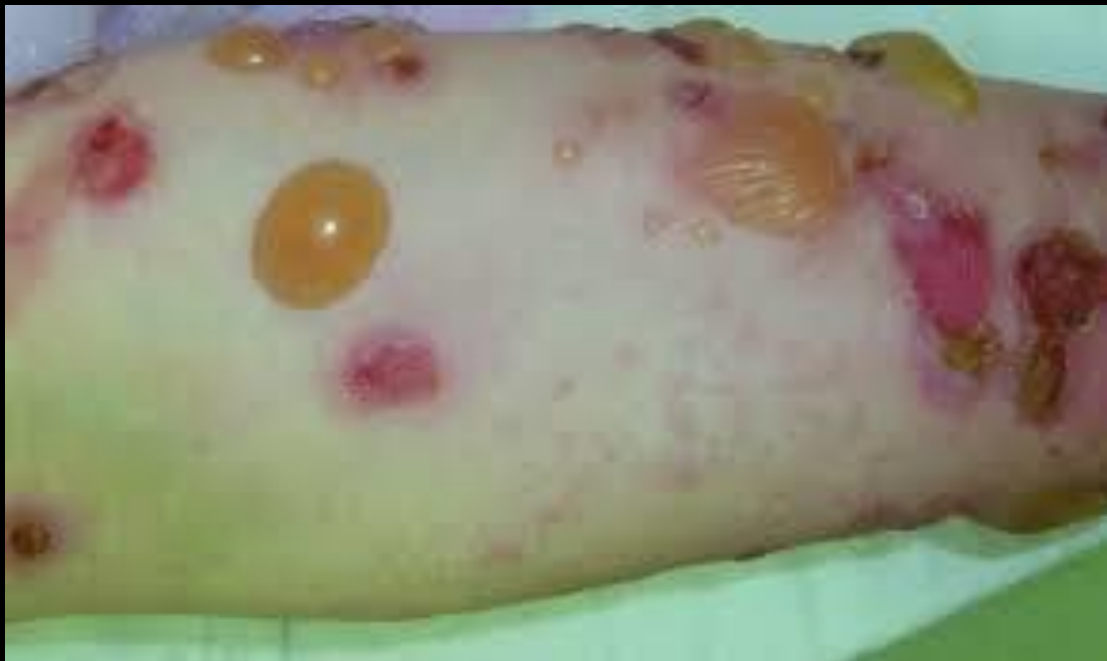Conduite à tenir devant une dermatose bulleuse

Diagnostic

étiologique

Ex clinique :

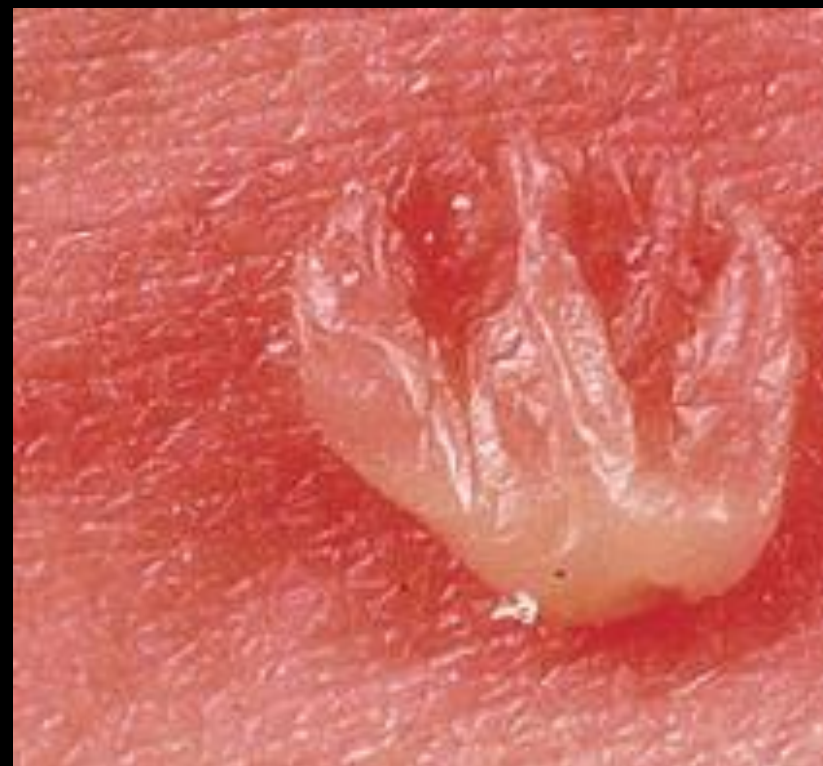- Il recherche des éléments d'orientation étiologique en précisant les **caractéristiques des lésions** :
 - Aspect des bulles : tendue ou flasque.
 - Leur taille.



Bulle tendue

Vs.

Bulle flasque



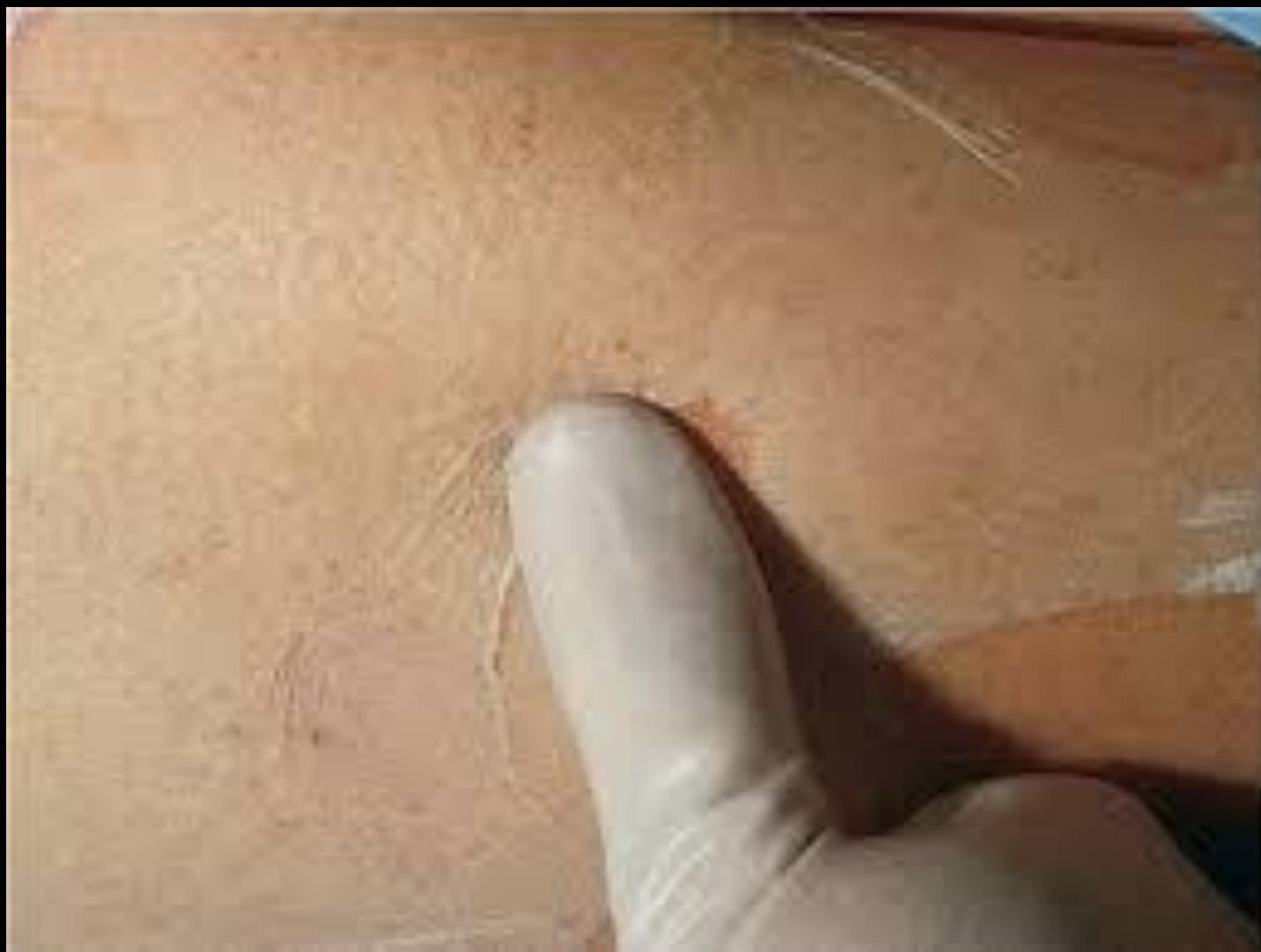Conduite à tenir devant une dermatose bulleuse

Diagnostic

étiologique

Ex clinique :

- Recherche du **signe de Nikolski** : qui correspond à un décollement cutané provoqué par le frottement appuyé de la peau saine péri lésionnelle.



Signe de Nikolski

Conduite à tenir devant une dermatose bulleuse

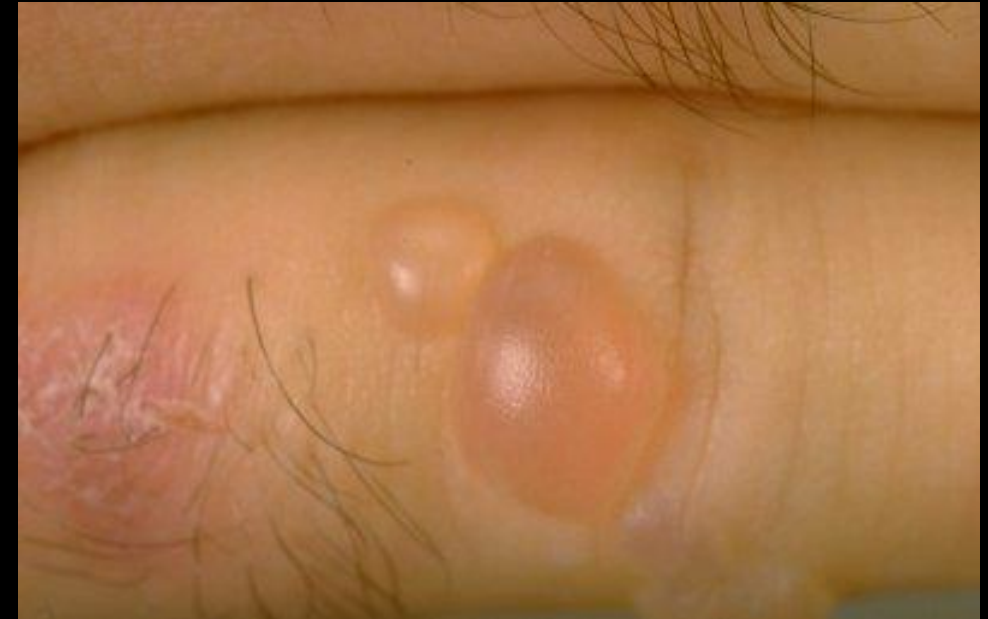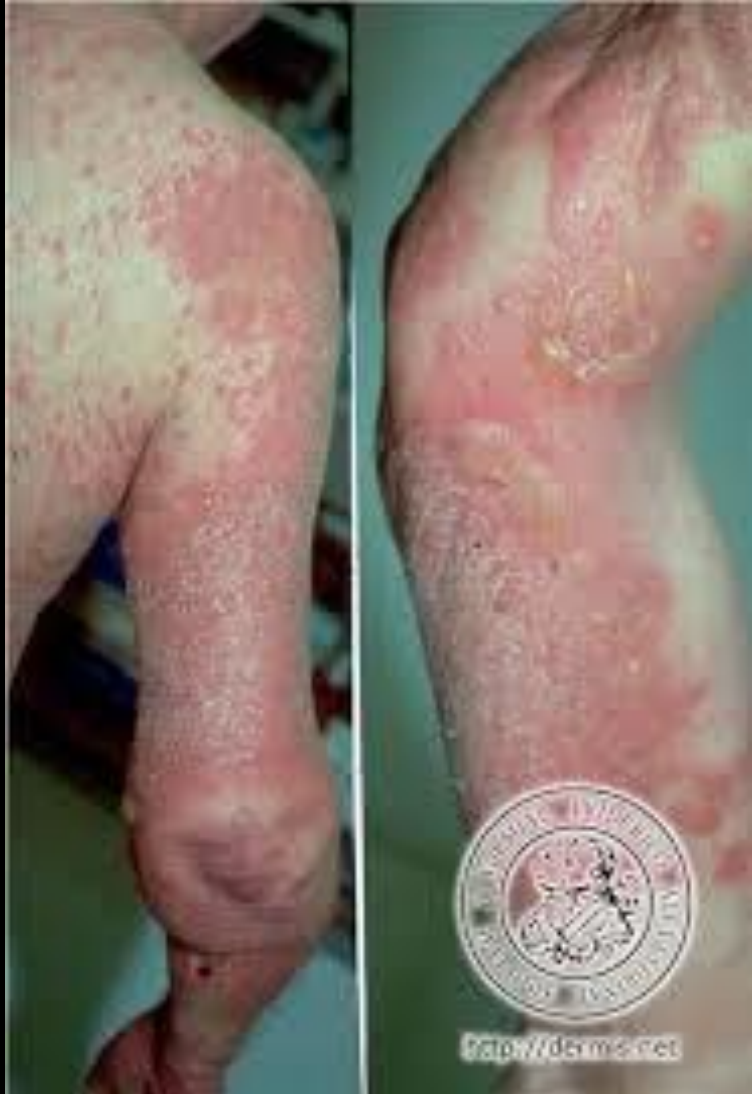Diagnostic

étiologique

Ex clinique :

- Etat de la peau péri bulleuse : saine, érythémateuse.

Bulles reposant sur base urticarienne (Pemphigoide bulleuse)



Bulles reposant sur base saine

Conduite à tenir devant une dermatose bulleuse

Diagnostic

étiologique

Ex clinique :

- Topographie des lésions.
- Superficie des lésions.
- Atteinte muqueuse : buccale, conjonctivales, génitale...
- Signes cutanés associés et extra cutanés.

Conduite à tenir devant une dermatose bulleuse

Diagnostic

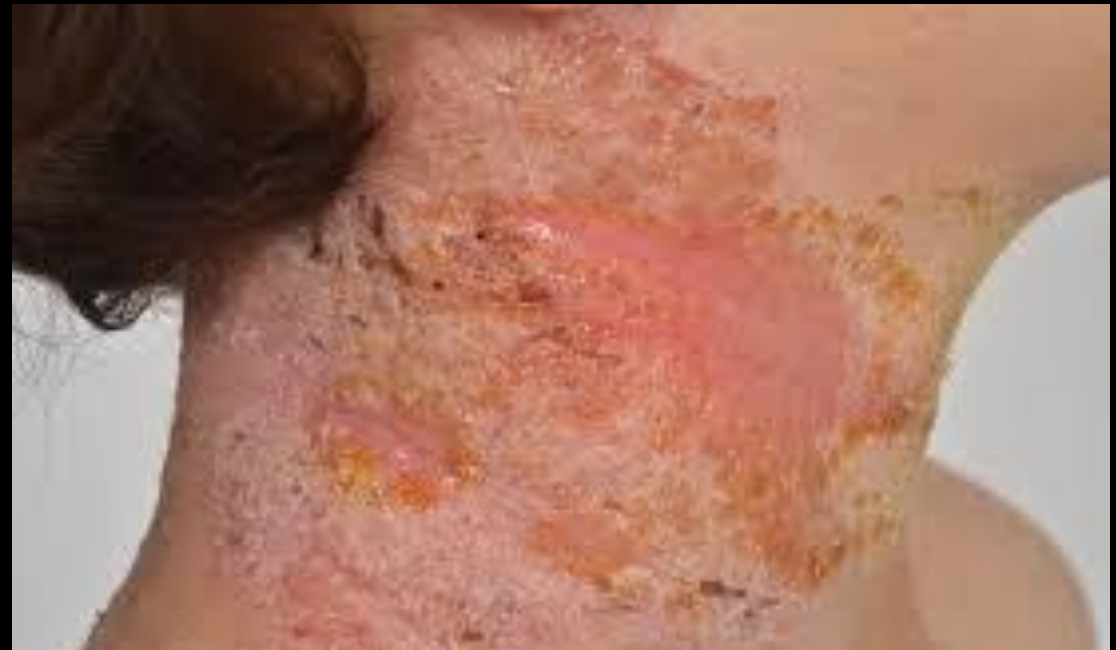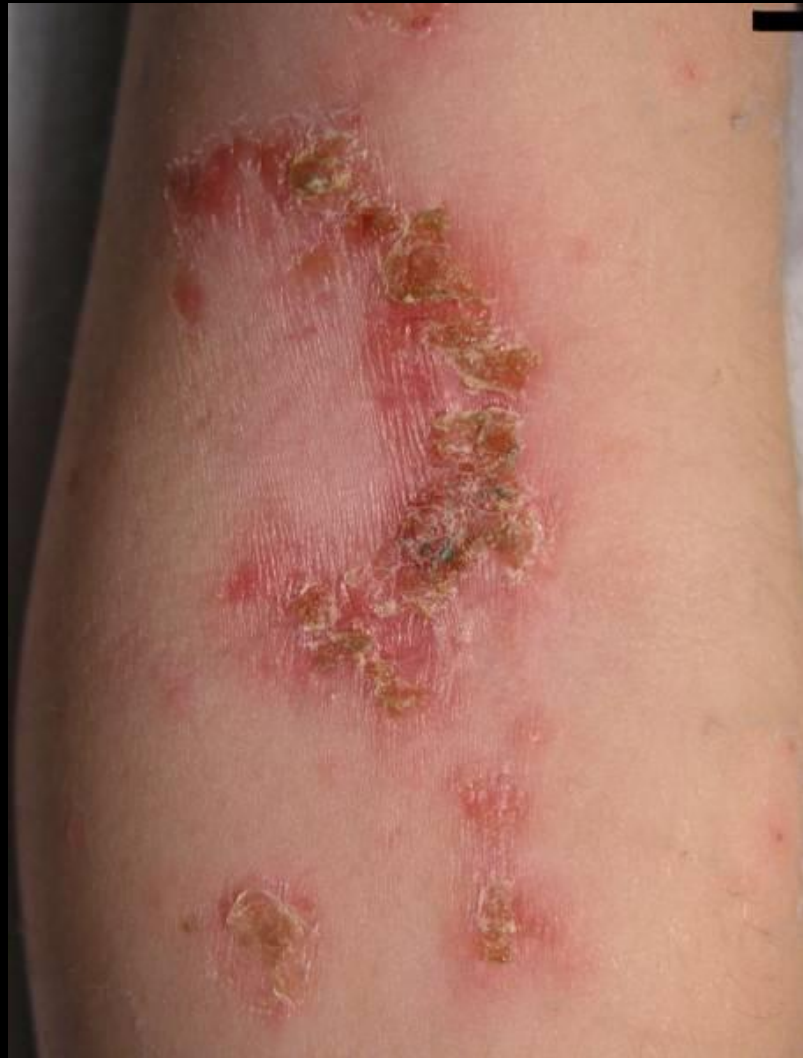étiologique

Ex clinique :

- Il évalue le **retentissement** de la maladie bulleuse : signes de déshydratation, dénutrition.

- Il permet enfin **d'évaluer l'évolution** :
 - Décompte quotidien du nombre de nouvelles bulles et
 - Degré de surinfection locale

Impétéginisation d'une dermatose bulleuse



Conduite à tenir devant une dermatose bulleuse

Ex complémentaires :

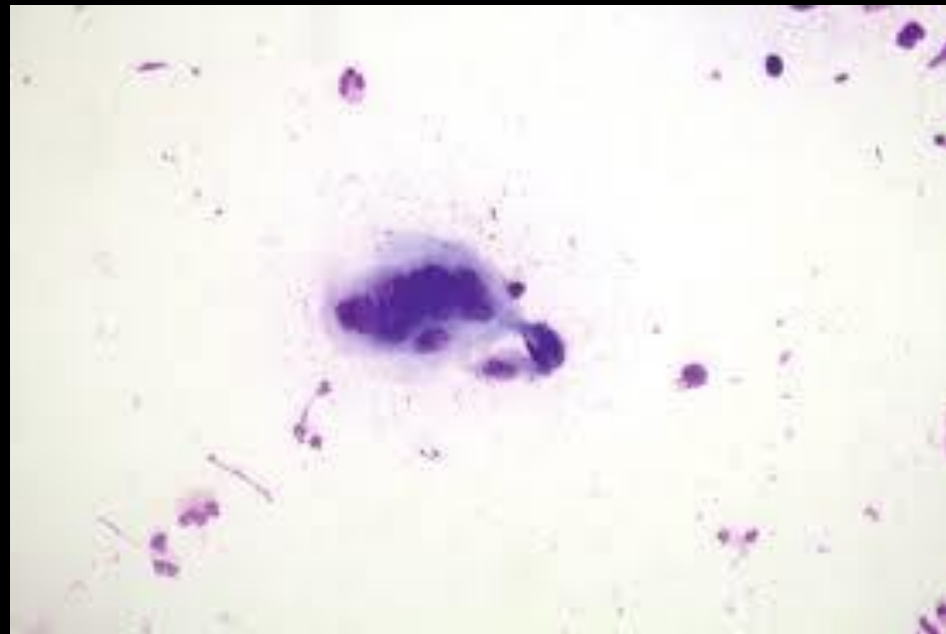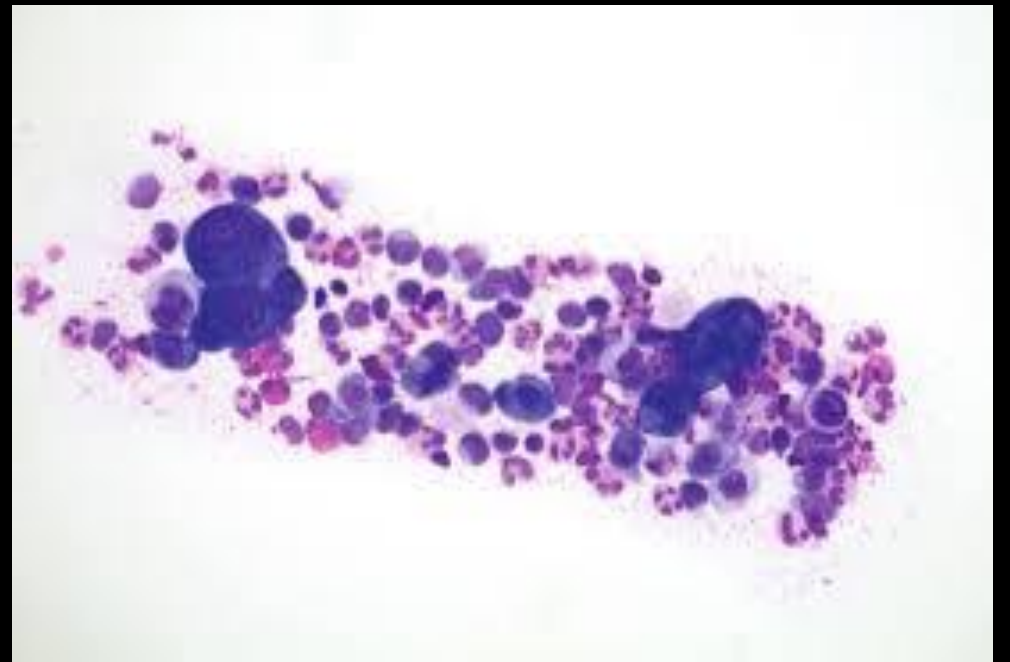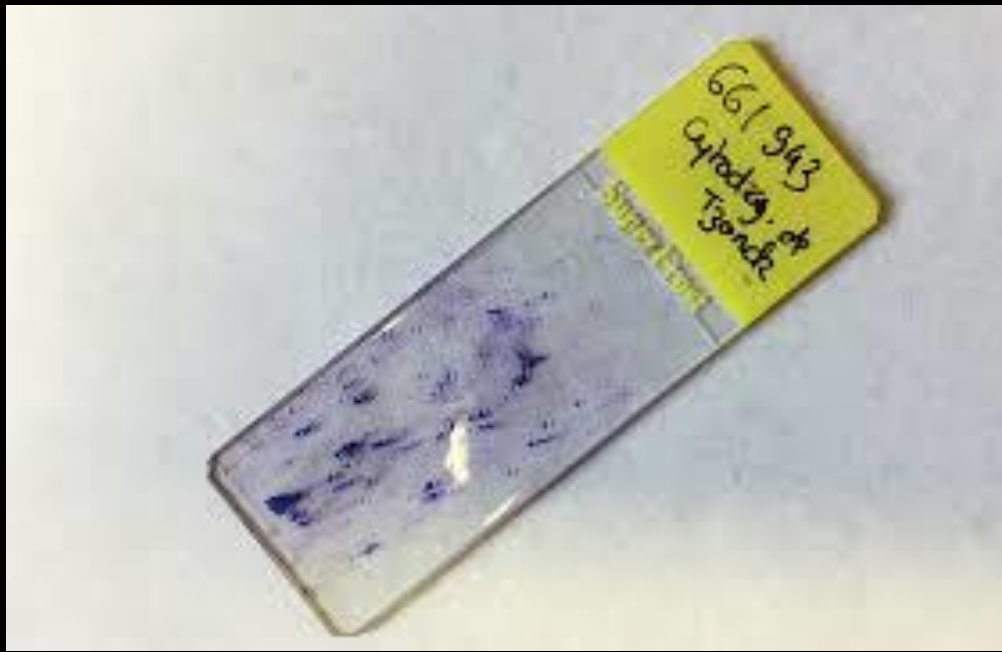Diagnostic

Cytodiagnostic de Tzanck :

- Raclage du fond d'une bulle récente
- Etalement sur lame
- Coloration au MGG
- A la recherche de cellules acantholytiques :

Aspect en œil de bœuf ou en cerne de deuil = grande cellule arrondie, noyau central les autres éléments en périphérie.

étiologique



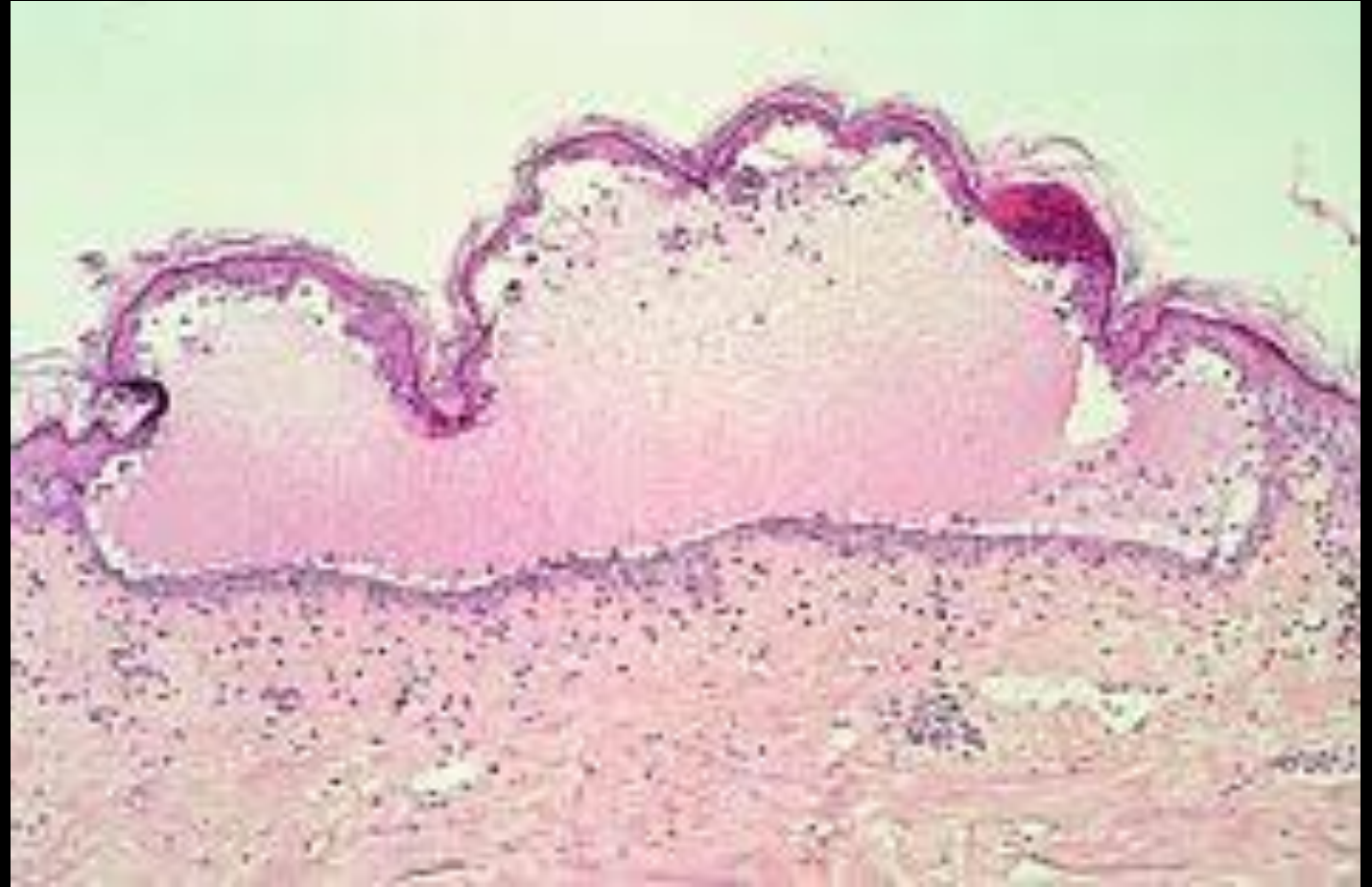
Conduite à tenir devant une dermatose bulleuse

Ex complémentaires :

Diagnostic

étiologique

Biopsie d'une bulle intacte et récente pour examen histopathologique standard.



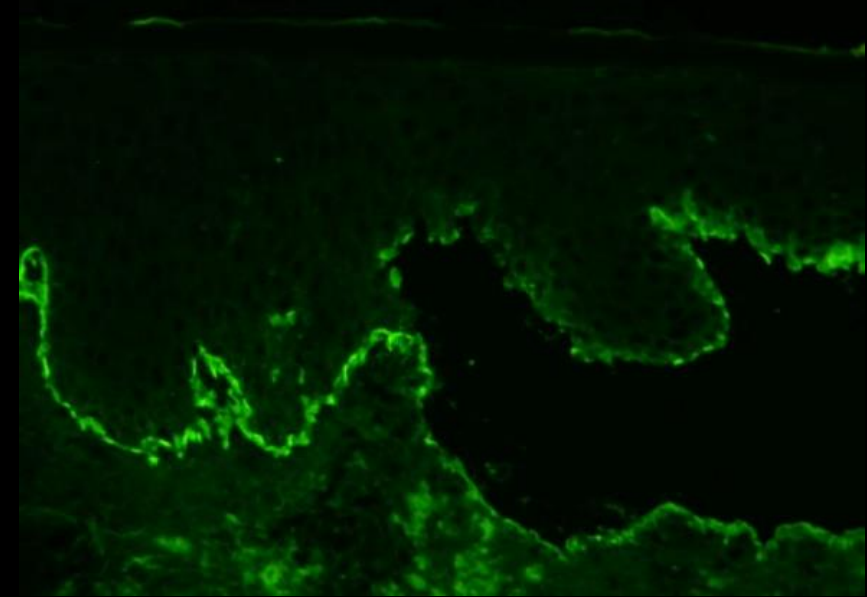
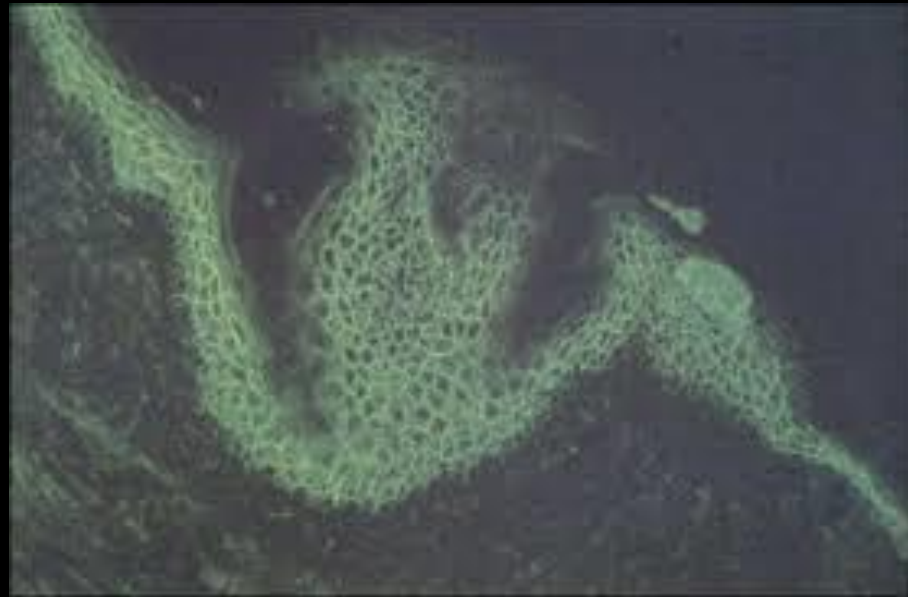Conduite à tenir devant une dermatose bulleuse

Diagnostic

étiologique

Ex complémentaires :

Biopsie en peau péri bulleuse pour examen en immunofluorescence directe (IFD)



Conduite à tenir devant une dermatose bulleuse

Ex complémentaires :

- Un prélèvement de sang pour recherche d'anticorps anti-épiderme par immunofluorescence indirecte (IFI).
- Une numération formule sanguine à la recherche d'une éosinophilie sanguine (pemphigoïde).
- Autres : immuno-microscopie électronique, IFI sur peau humaine clivée par NaCl molaire, immunotransfert (immunoblot)

Diagnostic

étiologique

Conduite à tenir devant une dermatose bulleuse

Diagnostic
de gravité

- Le décollement cutané entraîne une perte des fonctions physiologiques de la peau.
- Les risques de surinfection, de déshydratation et de dénutrition sont corrélés à l'étendue du décollement et au terrain.
- **Dans les formes étendues, ou rapidement évolutives, l'hospitalisation s'impose en urgence : antiseptie rigoureuse, réanimation hydroélectrolytique.**

Etiologies

Etiologies

I. Dermatoses bulleuses par agents externes

II. Dermatoses bulleuses d'origine métabolique

III. Dermatoses bulleuses héréditaires

IV. Dermatoses bulleuses d'origine infectieuse

V. Erythème polymorphe

VI. Toxidermies bulleuses

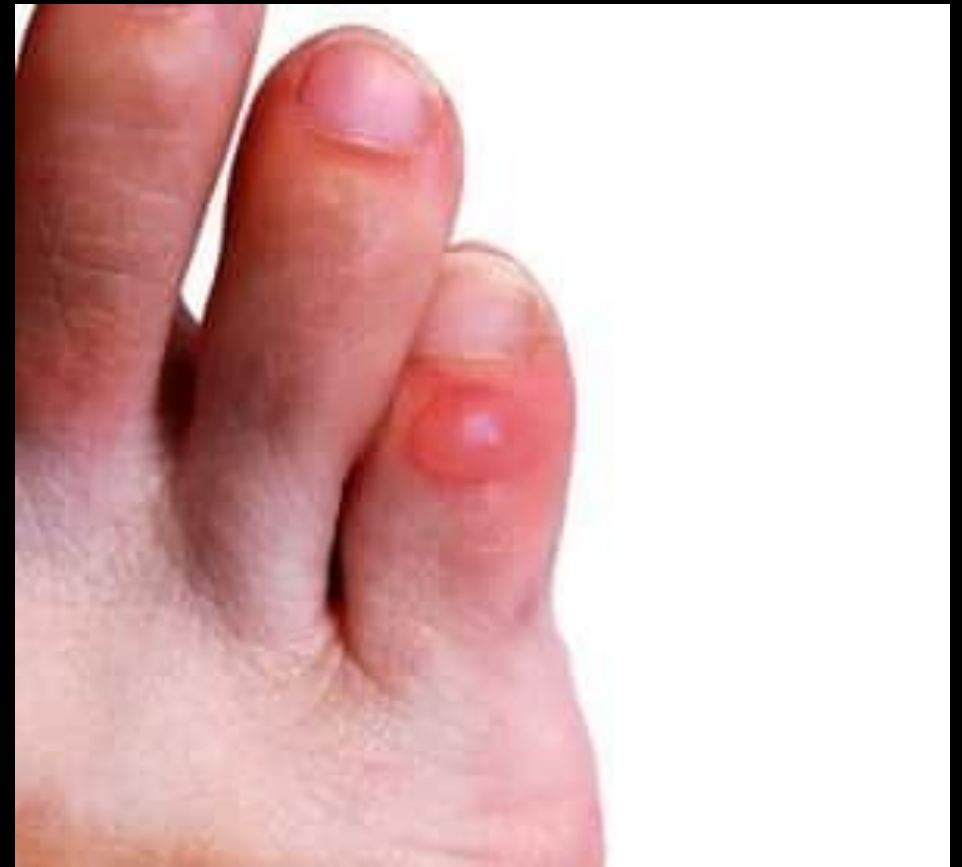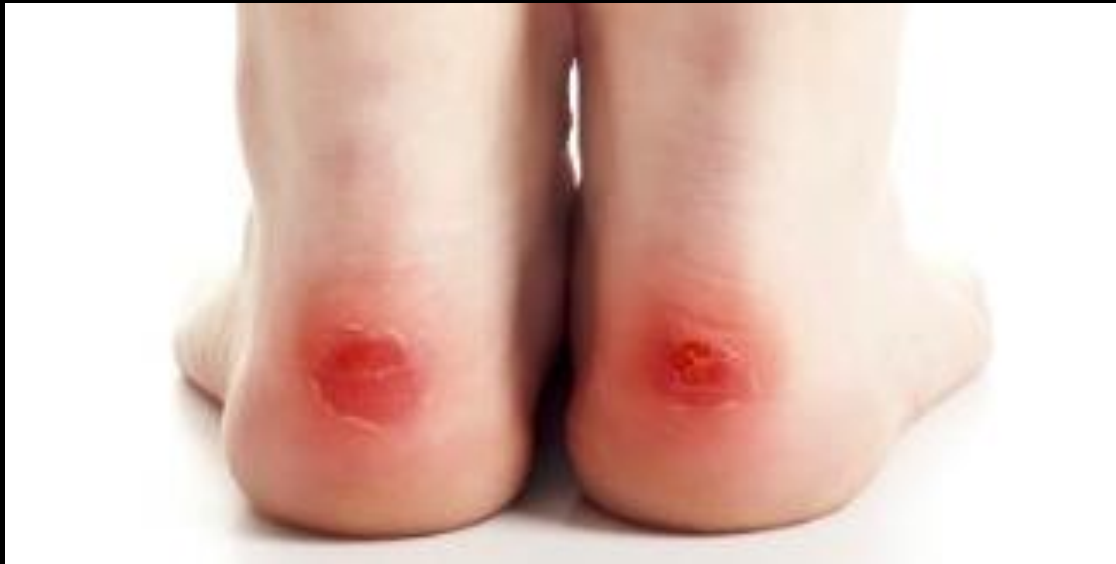VII. Dermatoses bulleuses auto-immunes

I. Dermatoses bulleuses par agents externes

I. Dermatoses bulleuses par agents externes

Bulles de cause mécanique :

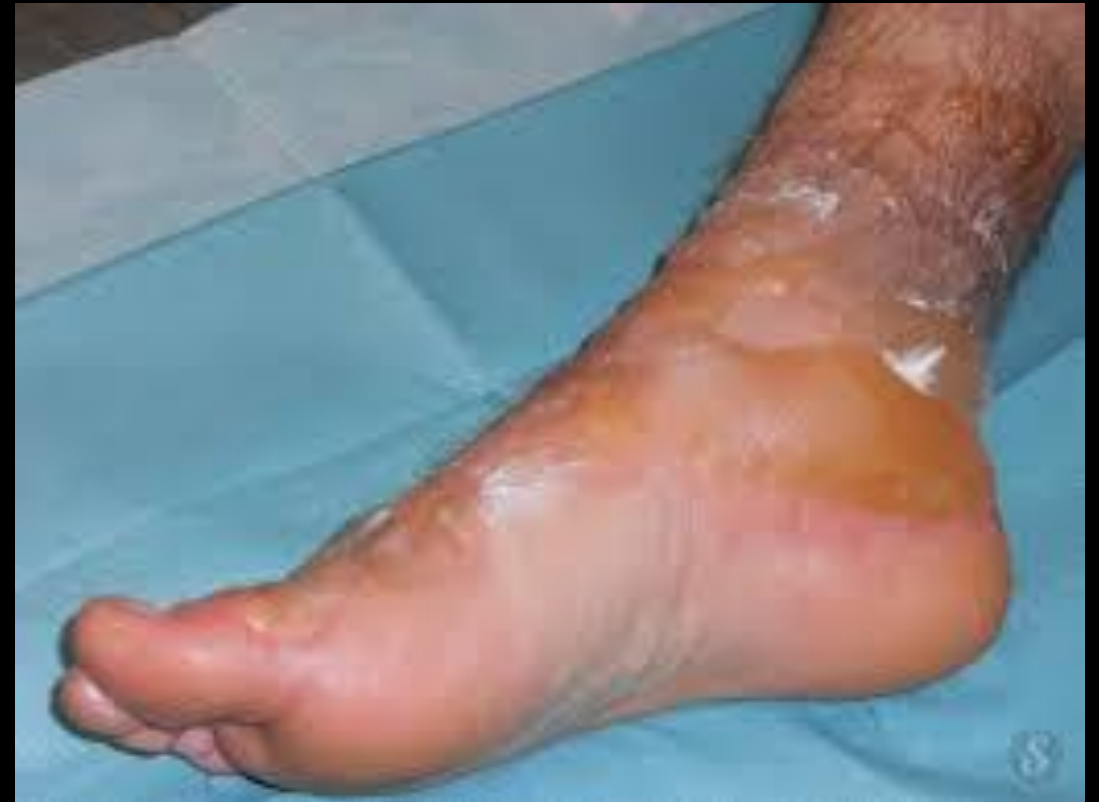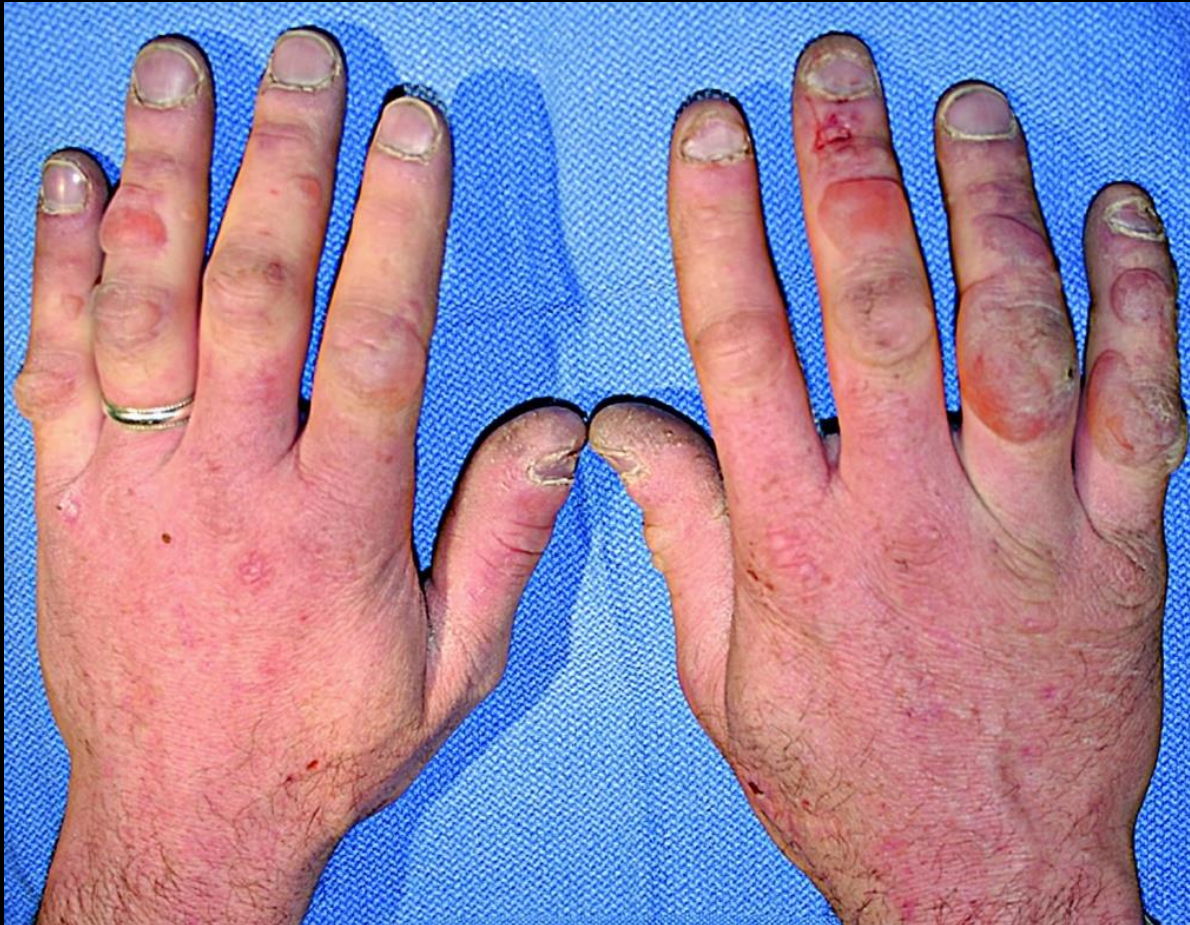Traumatismes :
frottement répétés, pression...



I. Dermatoses bulleuses par agents externes

Bulles de cause physique :

Thermique : brûlures et gelures (2e ou 3e degré)

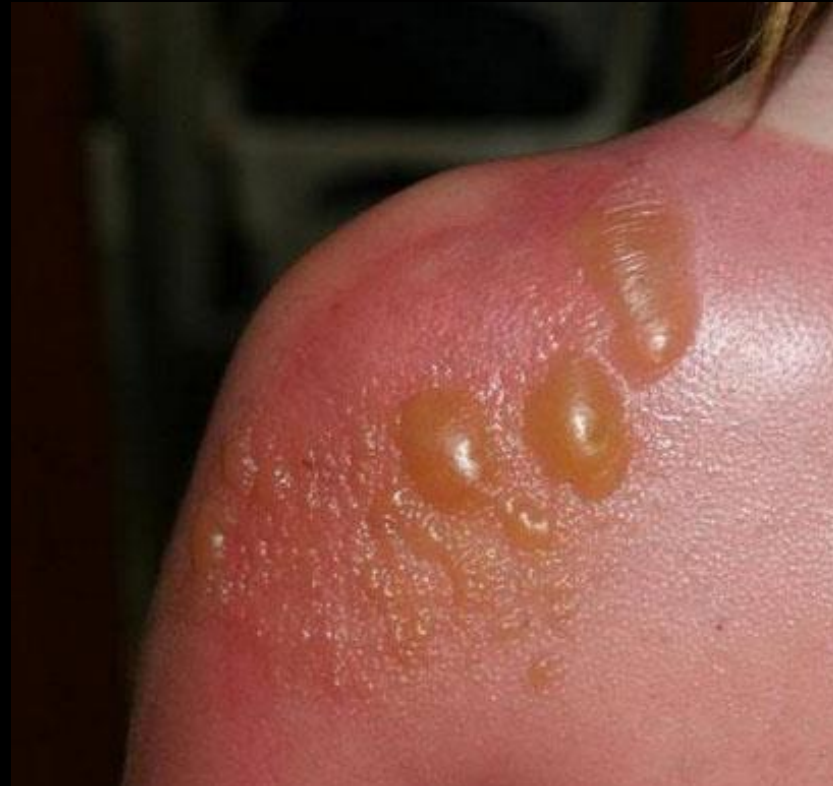

I. Dermatoses bulleuses par agents externes

Bulles de cause physique :

Solaire (photonique) :

Coup de soleil

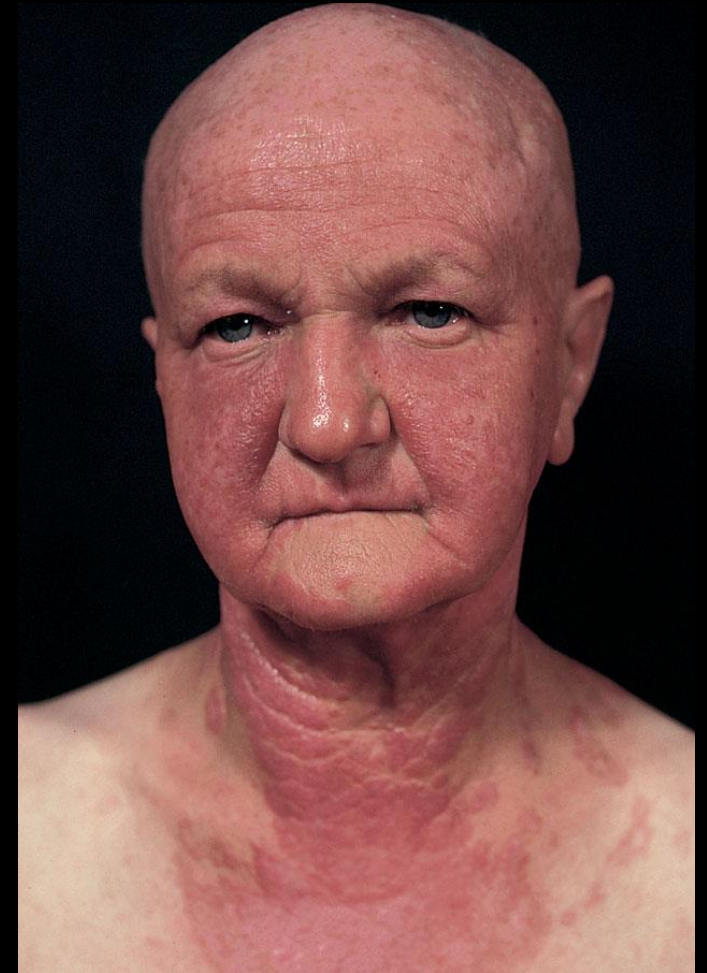
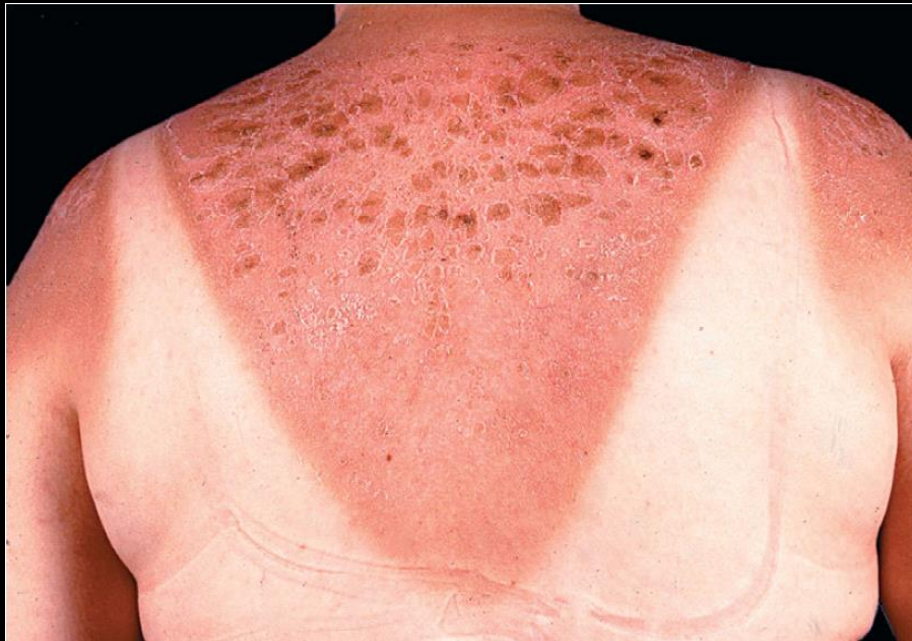

I. Dermatoses bulleuses par agents externes

Bulles de cause physique :

Solaire (photonique) :

Photo-toxicité médicamenteuse.

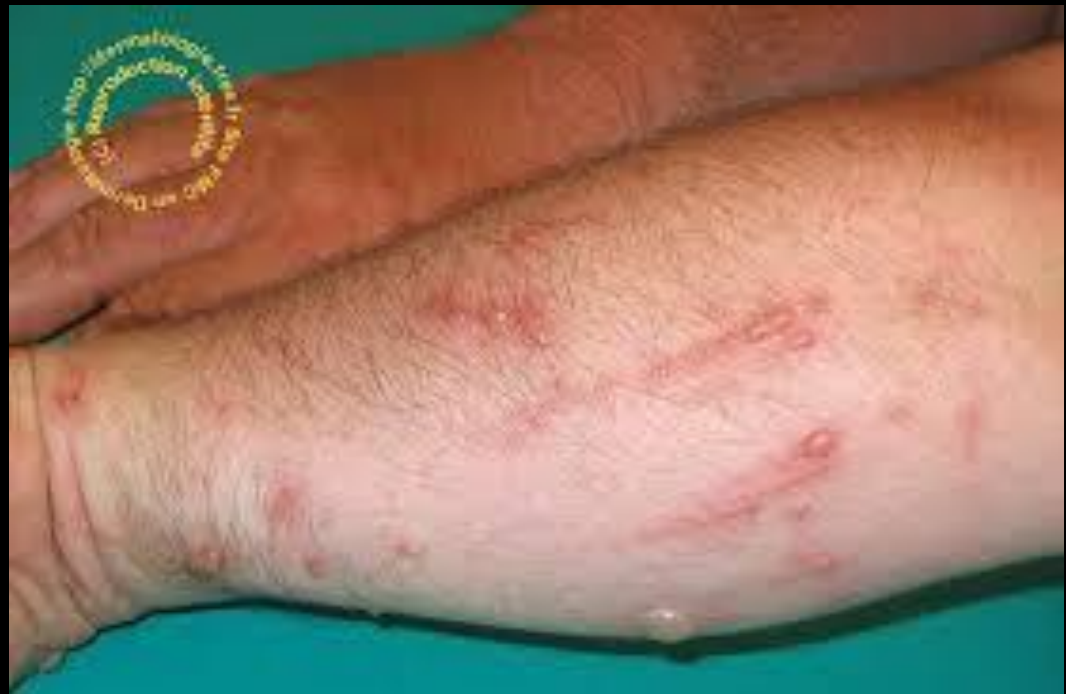

I. Dermatoses bulleuses par agents externes

Bulles de cause physique :

Solaire (photonique) :

Photo-phyto-dermatose ou « dermite des prés » : dermatose bulleuse provoquée par le contact avec certains végétaux suivi d'une exposition solaire).

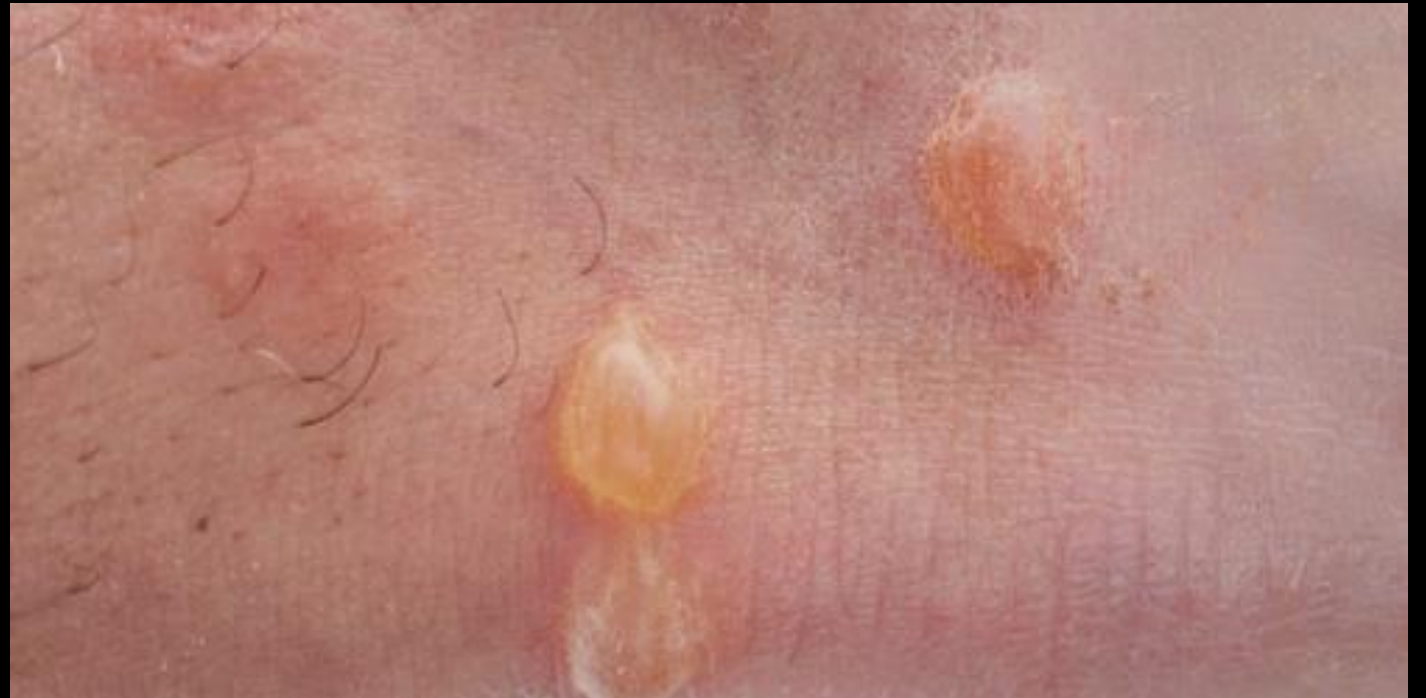
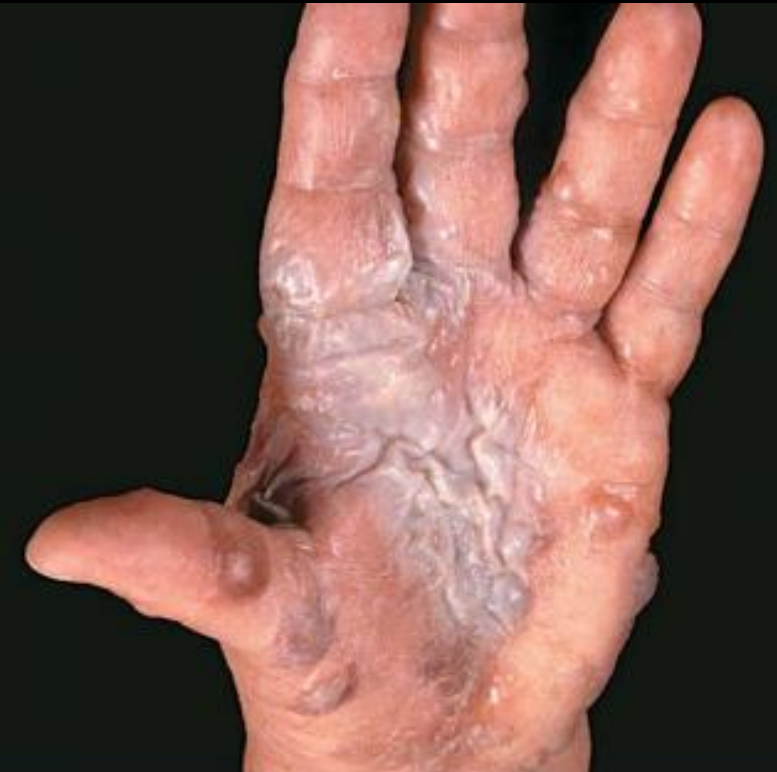
I. Dermatoses bulleuses par agents externes

Bulles de cause chimique :

Dermites caustiques.

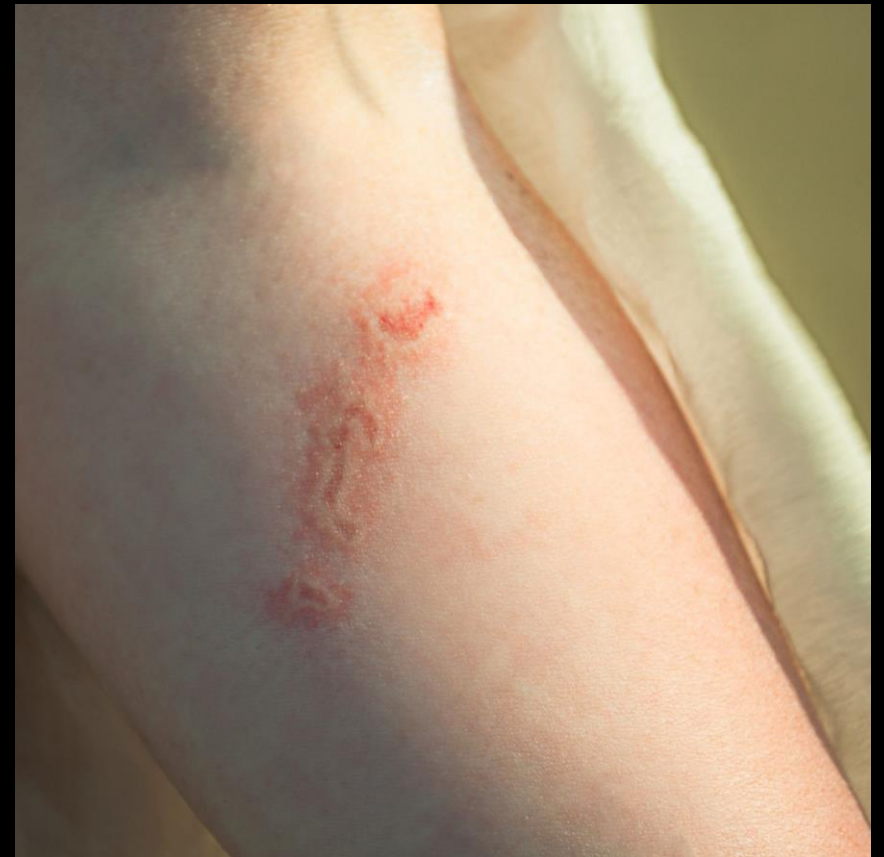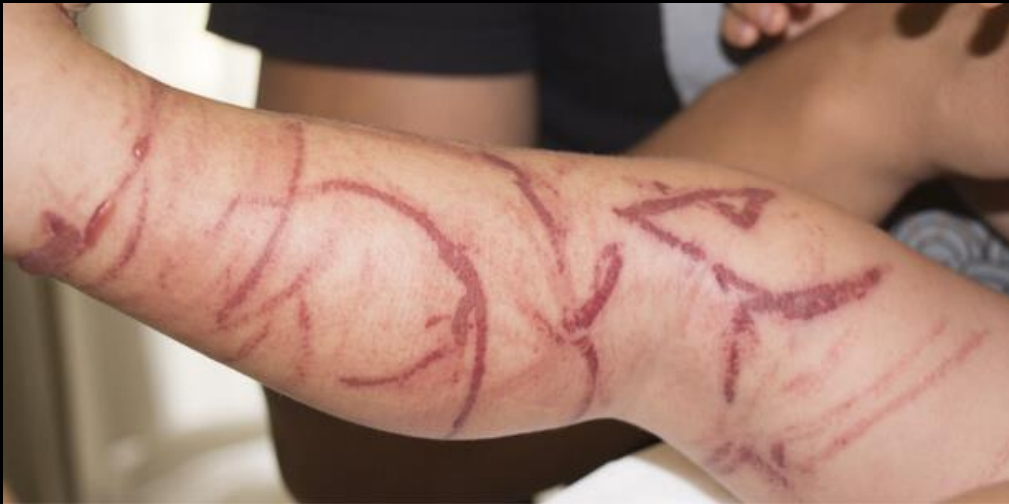Piqûres d'insectes



I. Dermatoses bulleuses par agents externes

Bulles de cause chimique :

Piqûres de méduses.




II. Dermatoses bulleuses d'origine métabolique

II. Dermatoses bulleuses d'origine métabolique

Porphyrie cutanée tardive (PCT)

Les porphyries cutanées = maladies le plus souvent héréditaires, responsables de l'accumulation de porphyrines photo sensibilisantes par déficits enzymatiques portant sur le métabolisme de l'hème.

Déficit en uroporphyrinogène decarboxylase (UPG)



Accumulation de dérivés porphyriniques photosensibilisants
dans la peau

II. Dermatoses bulleuses d'origine métabolique

Porphyrie cutanée tardive (PCT)

Facteurs favorisants:

- Alcoolisme chronique,
- Hépatite virale,
- Infection par le VIH
- Médicaments (sulfamides, antipaludéens de synthèse, œstrogènes, griséofulvine...).

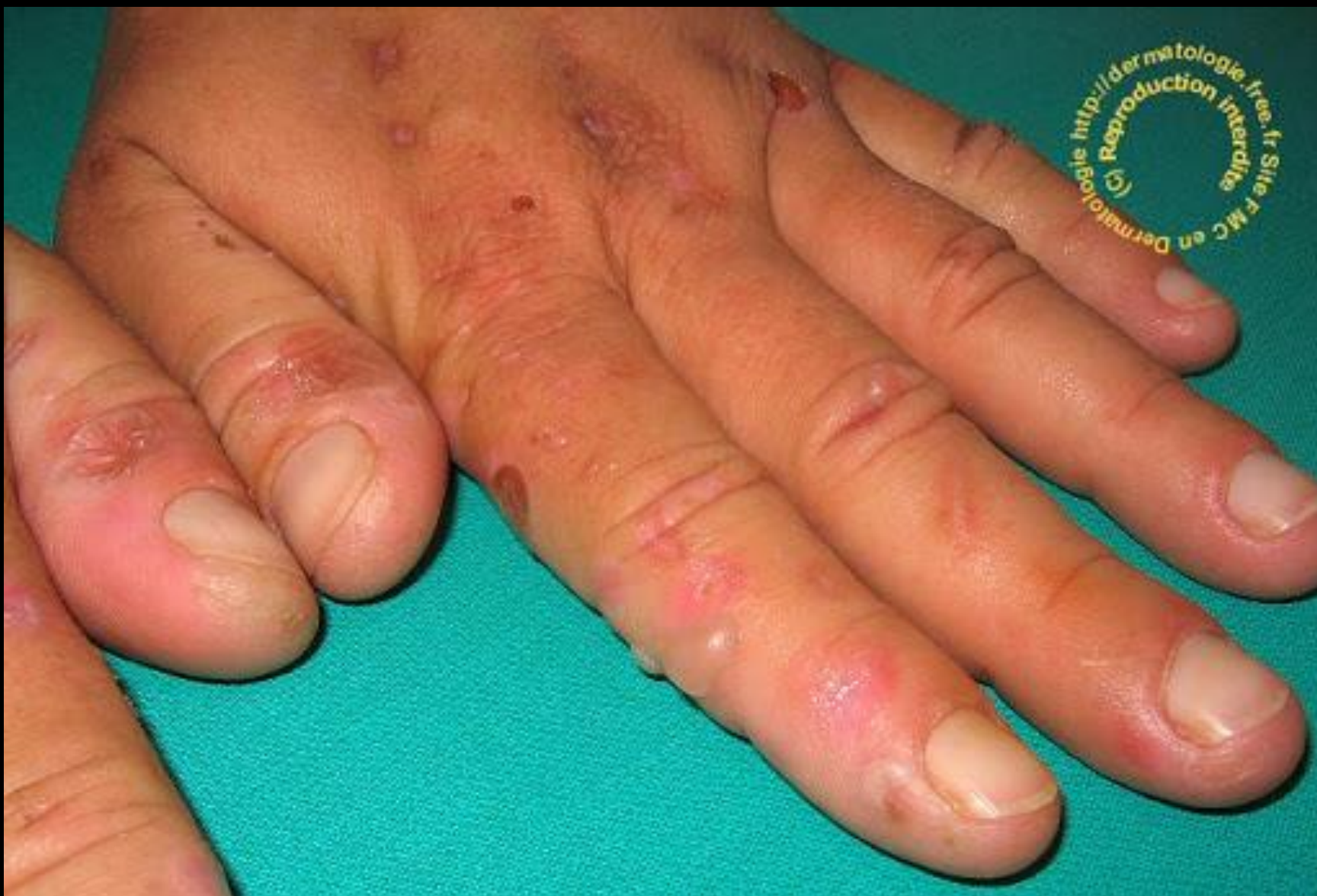II. Dermatoses bulleuses d'origine métabolique

Porphyrie cutanée tardive (PCT)

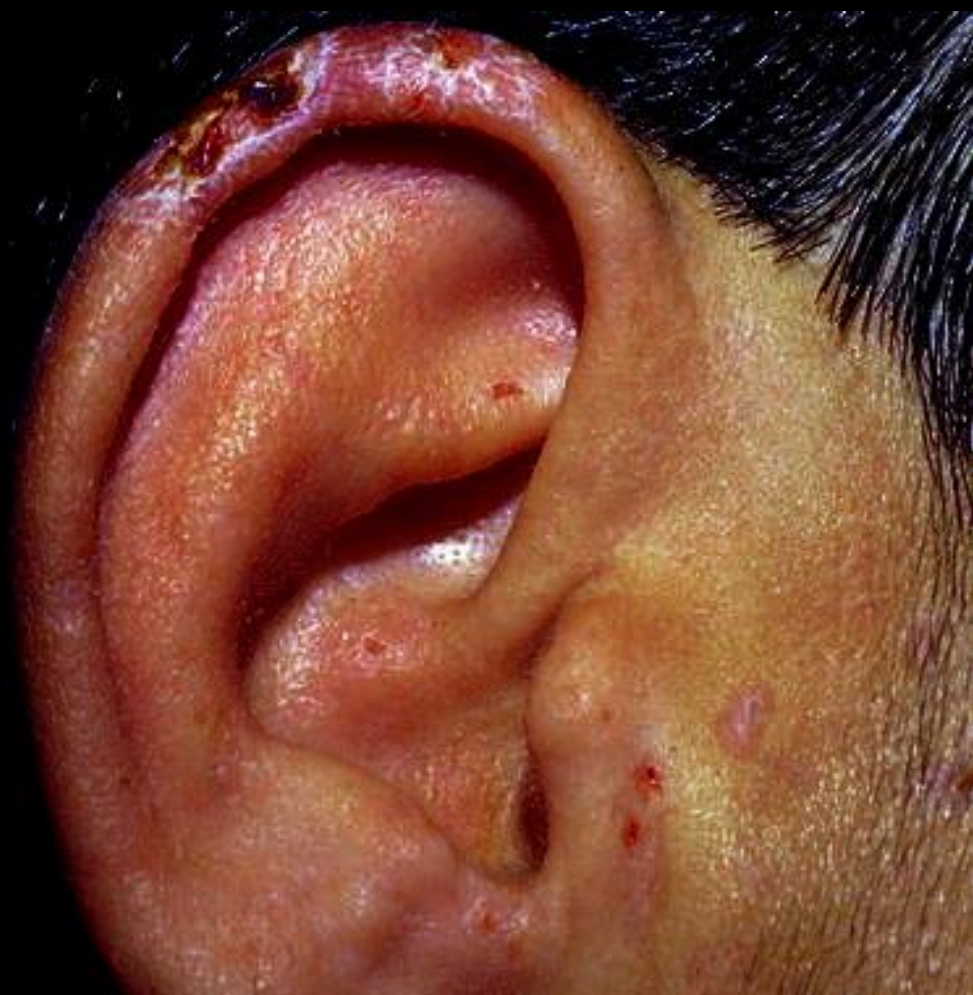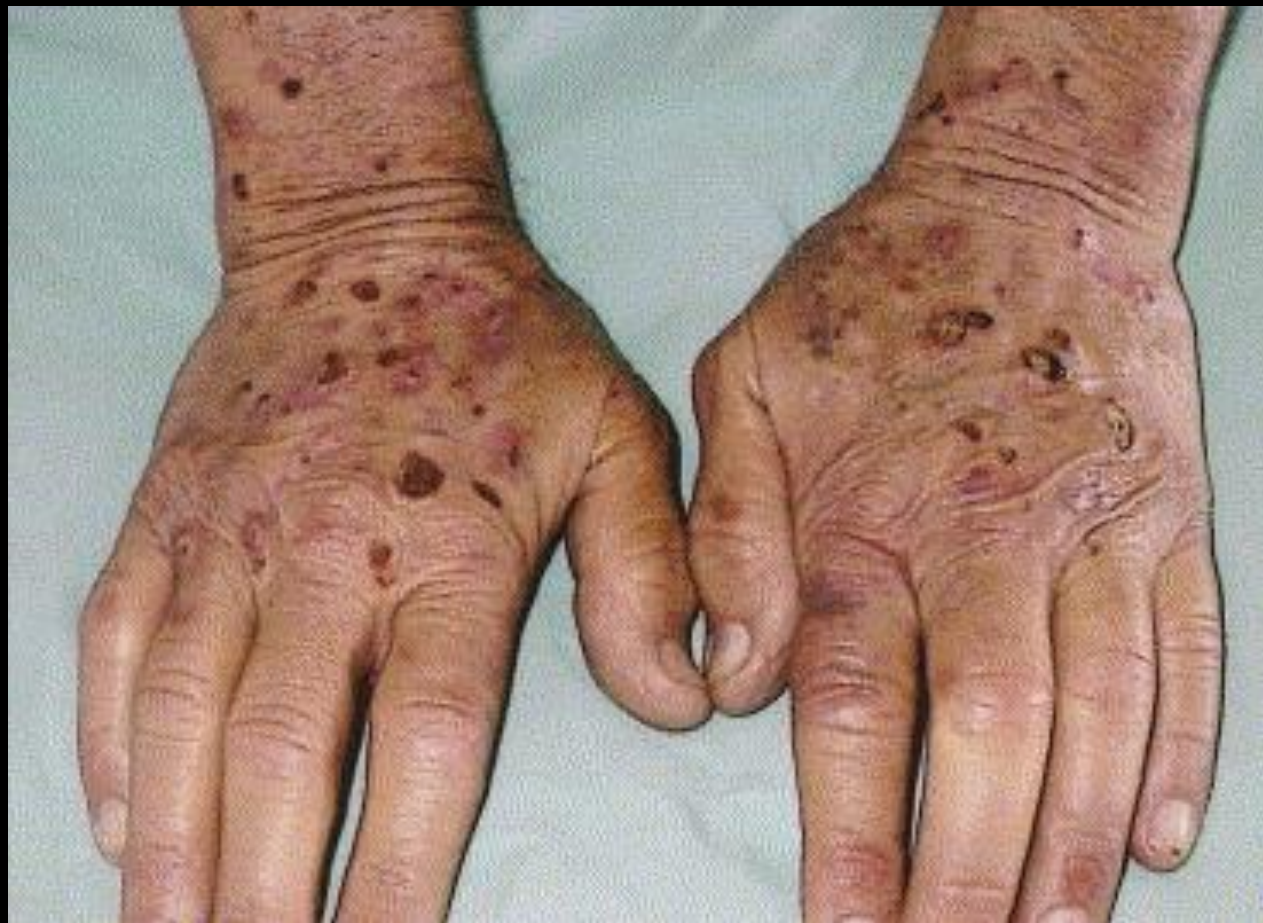CLINIQUE :

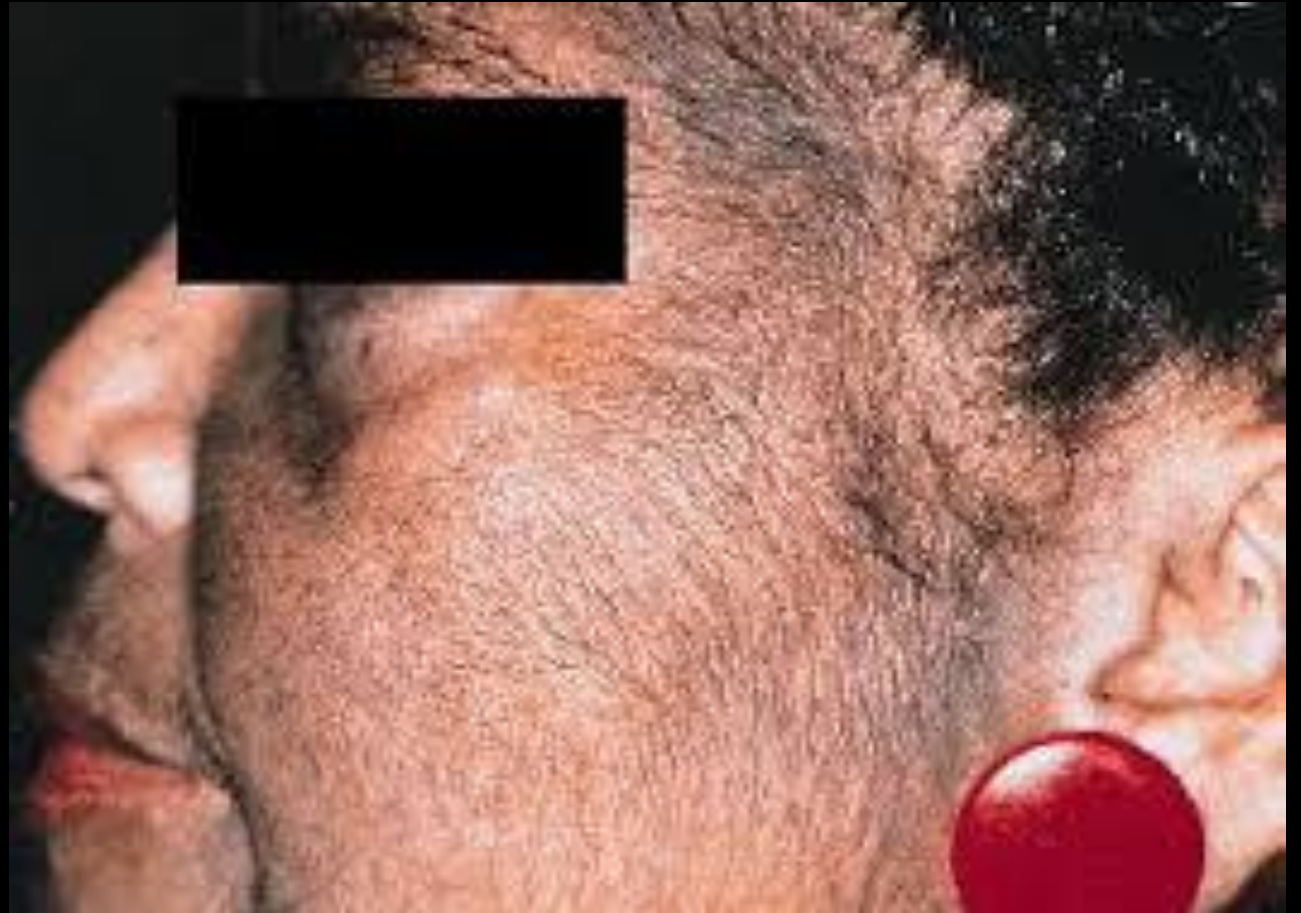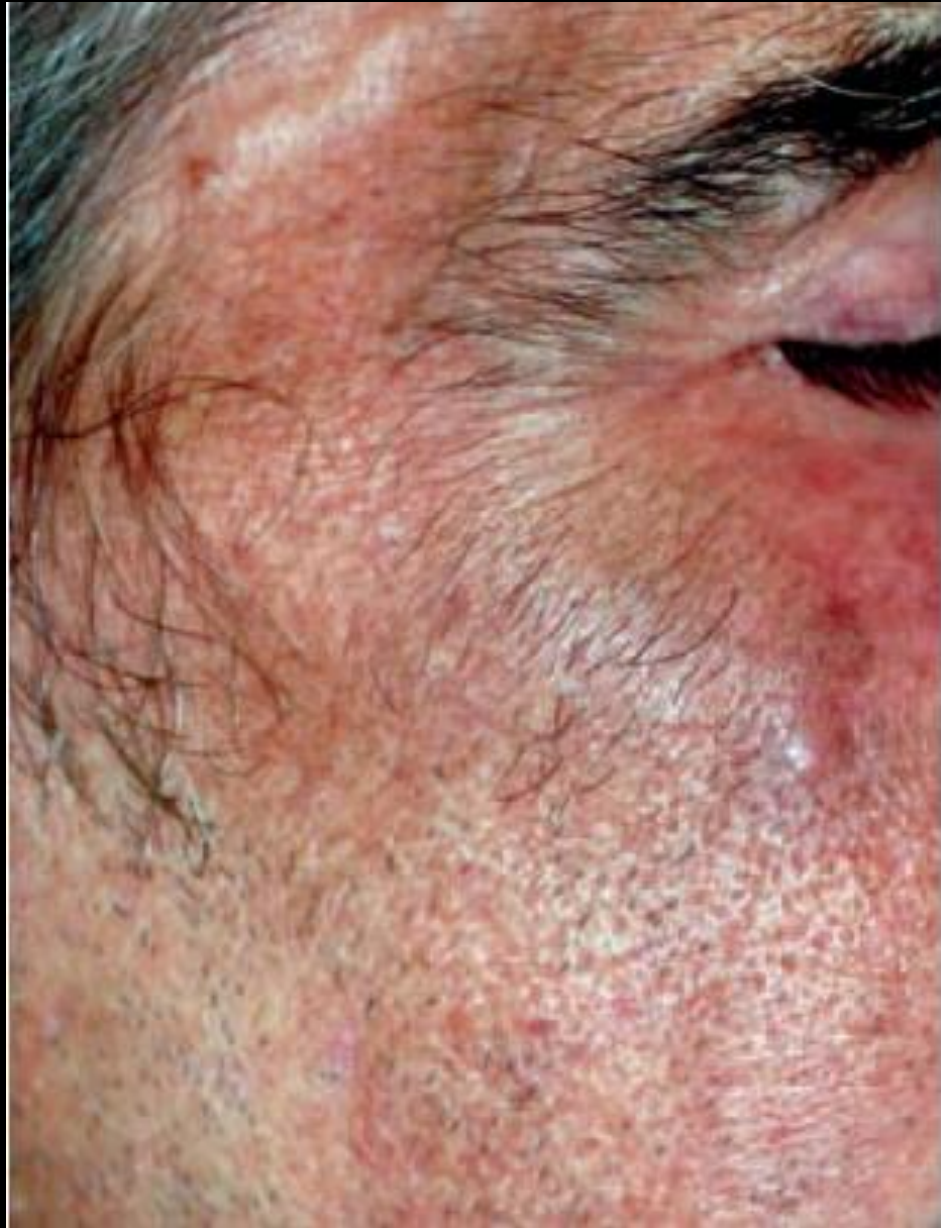- ❑ Elle survient chez l'adulte et associe:
 - Syndrome d'hyper fragilité cutanée
 - Photosensibilité.


- ✓ Survenue de bulles sur les zones photo exposées (visage, dos des mains), après exposition solaire.
- ✓ La cicatrisation laisse des microkystes épidermiques (grains de milium).
- ✓ S'y associent une fragilité cutanée,
- ✓ une hypertrichose temporomalaire,
- ✓ des troubles pigmentaires
- ✓ et une coloration orangée des urines après exposition à la lumière.



Site F.M.C en Dermatologie
Reproduction interdite
http://dermatologie.free.fr







logie <http://dermatologie.free.fr> Site
(c) Reproduction interdite

II. Dermatoses bulleuses d'origine métabolique

Porphyrie cutanée tardive (PCT)

Diagnostic

- ❑ L'histologie montre une bulle sous-épidermique non inflammatoire acellulaire entre un épiderme et des papilles dermiques intactes.
- ❑ L'IFD et l'IFI sont **négatives**.
- ❑ Le diagnostic est confirmé par le **dosage des uroporphyrines urinaires et des coproporphyrines fécales**.
- ❑ La recherche d'une infection par le virus de l'hépatite C et par le VIH doit être systématique.

II. Dermatoses bulleuses d'origine métabolique

Porphyrie cutanée tardive (PCT)

Traitement

- Il repose sur les saignées itératives,
- le contrôle des facteurs favorisants (sevrage alcoolique, médicaments favorisants, photoprotection),
- et éventuellement sur l'utilisation de faibles doses d'antipaludéens de synthèse.

III. Dermatoses bulleuses héréditaires

III. Dermatoses bulleuses héréditaires

Epidermolyses bulleuses héréditaires

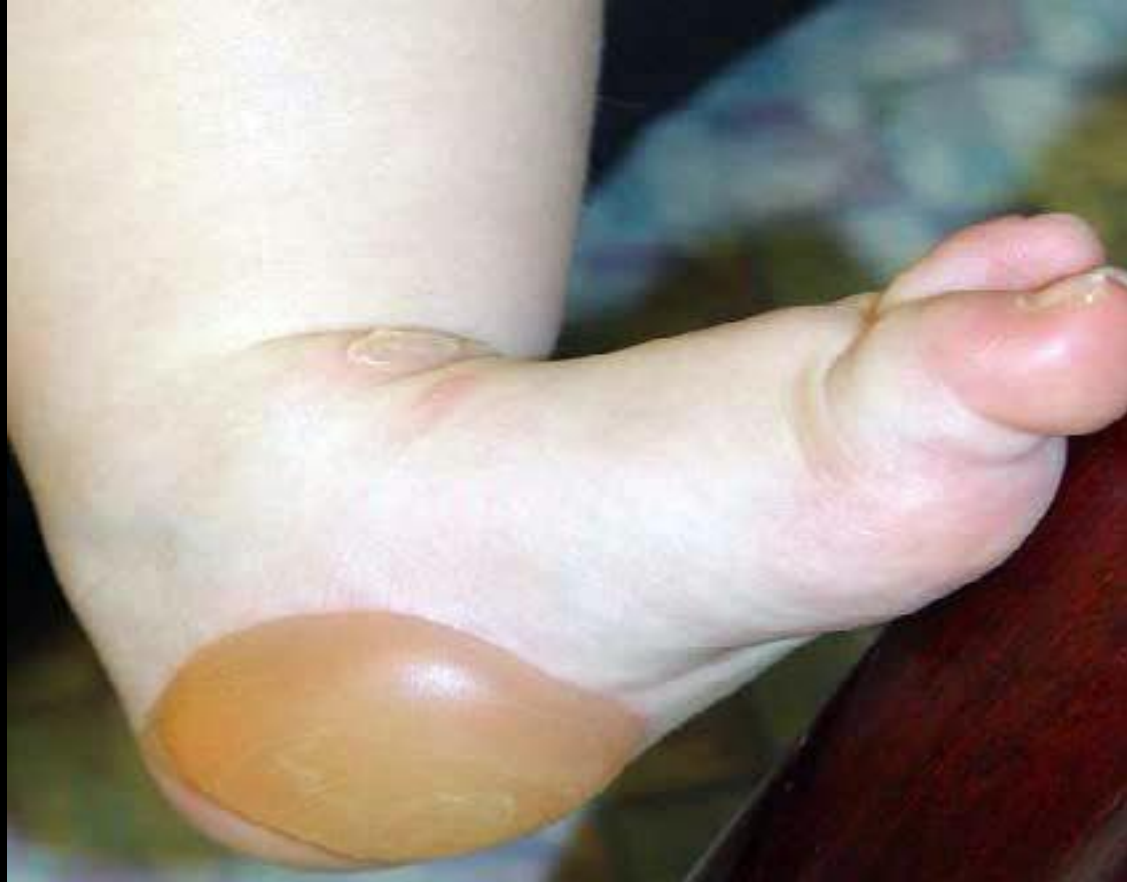Elles sont dues à des mutations de gènes codant pour diverses protéines de structure de la JDE.

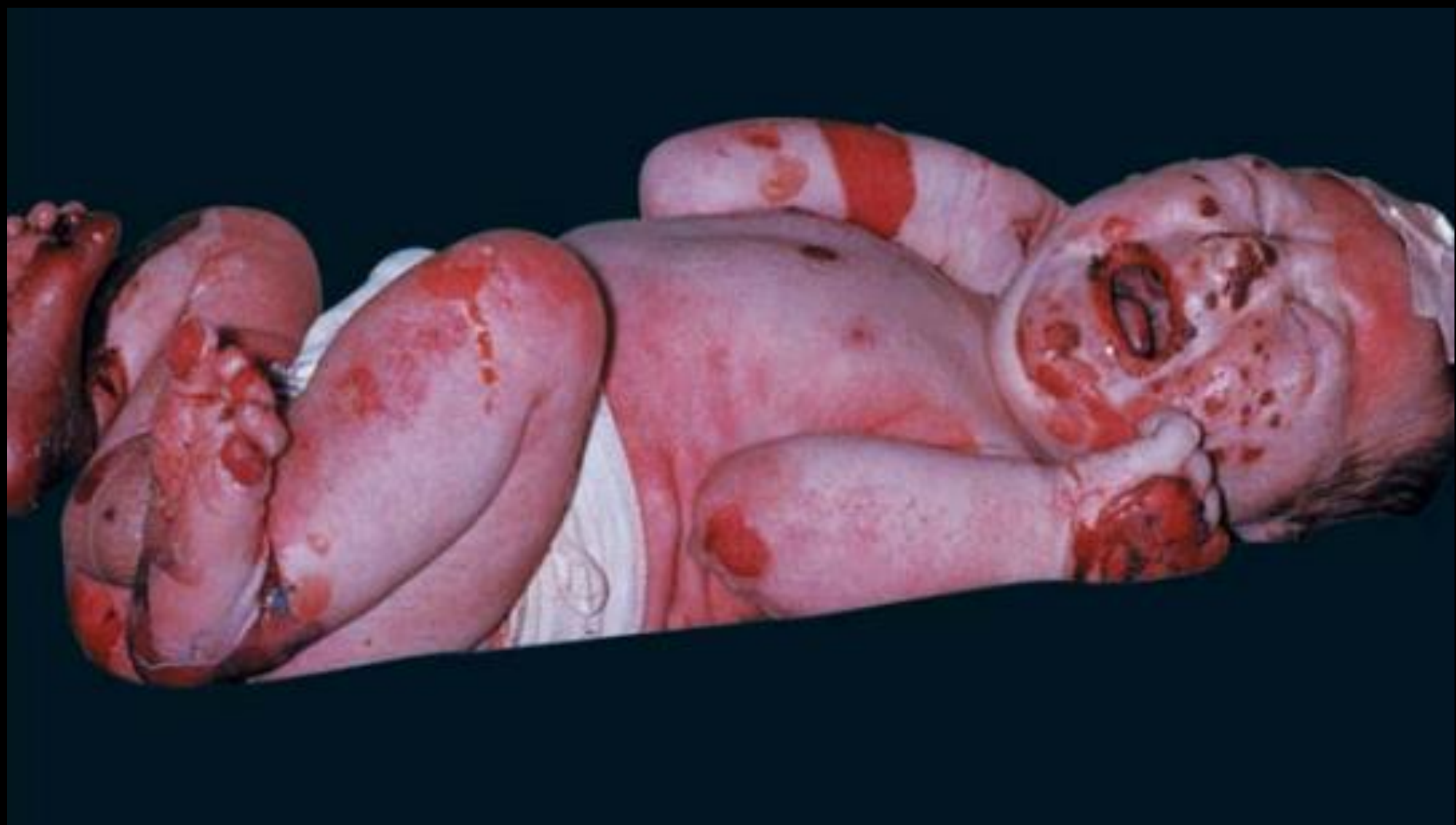Rares, et débutent généralement en période néo-natale.

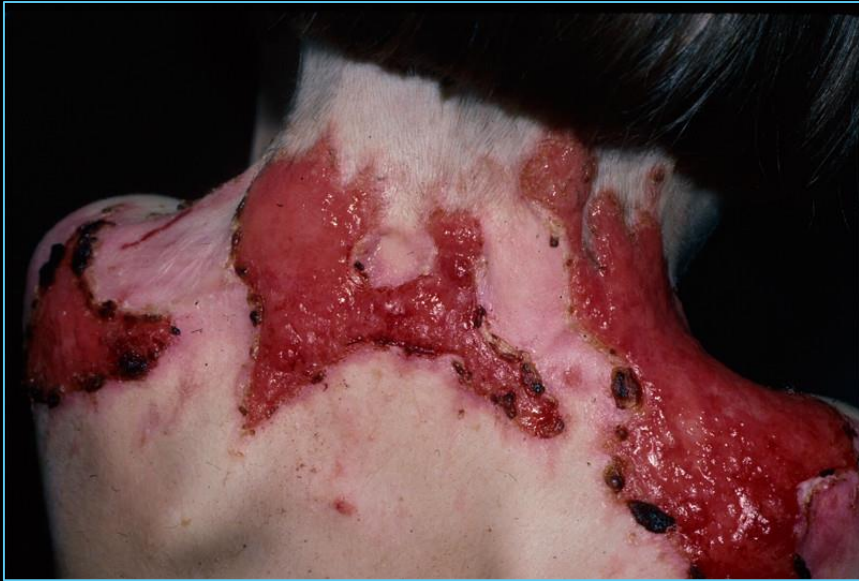Elles se caractérisent par une fragilité cutanée anormale responsable de bulles siégeant aux zones de friction ou de traumatisme (extrémités, faces d'extension des membres).

Le diagnostic repose sur l'aspect clinique, les antécédents familiaux, l'étude en microscopie électronique d'une biopsie cutanée et dans certains cas sur l'identification de la mutation en cause par la biologie moléculaire

**Epidermolyse
bulleuse héréditaire
simple**

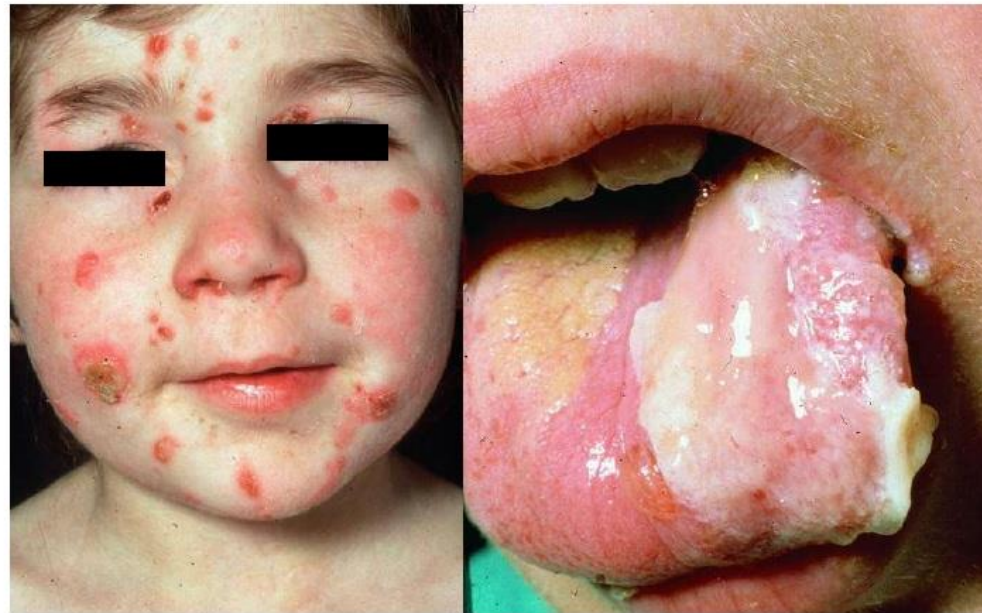


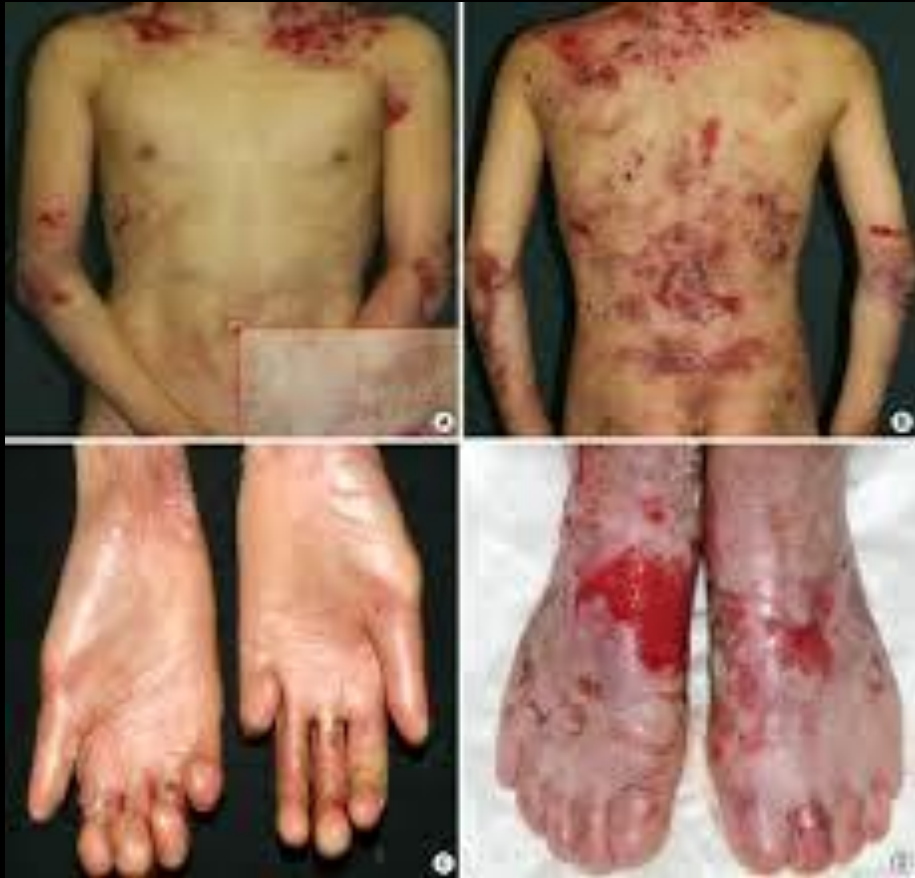


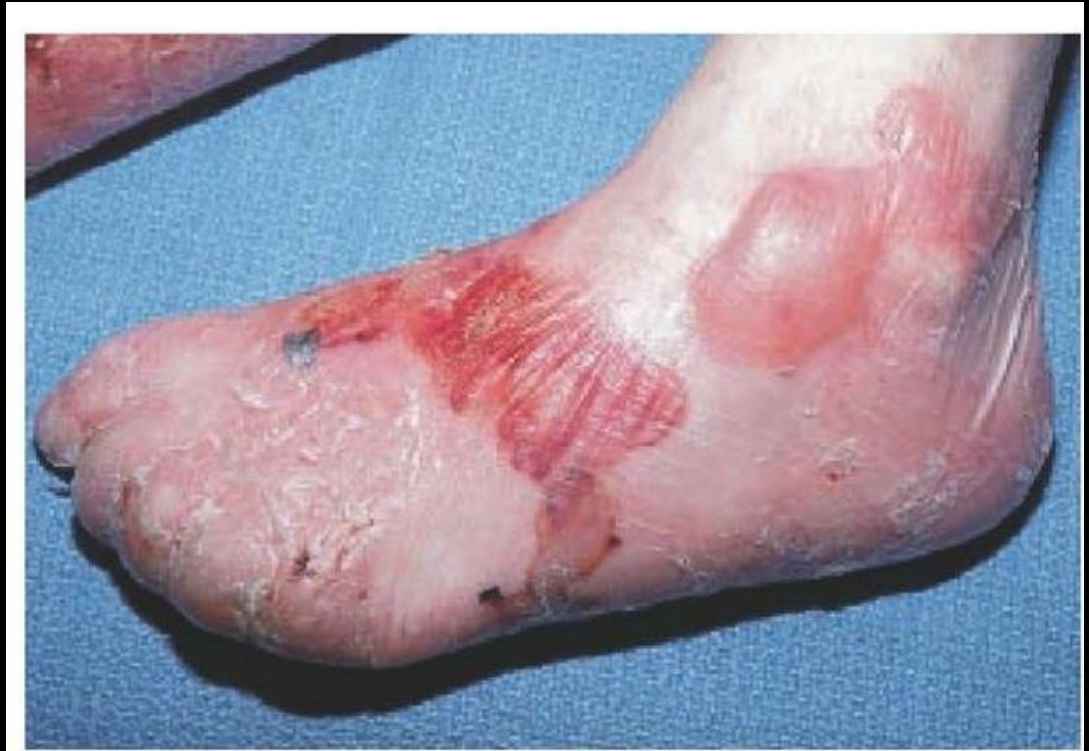Epidermolyse bulleuse héréditaire jonctionnelle

junctional eb – non Herlitz





**Epidermolyse bulleuse
héréditaire dystrophique**



IV. Dermatoses bulleuses d'origine infectieuse

IV. Dermatoses bulleuses d'origine infectieuse

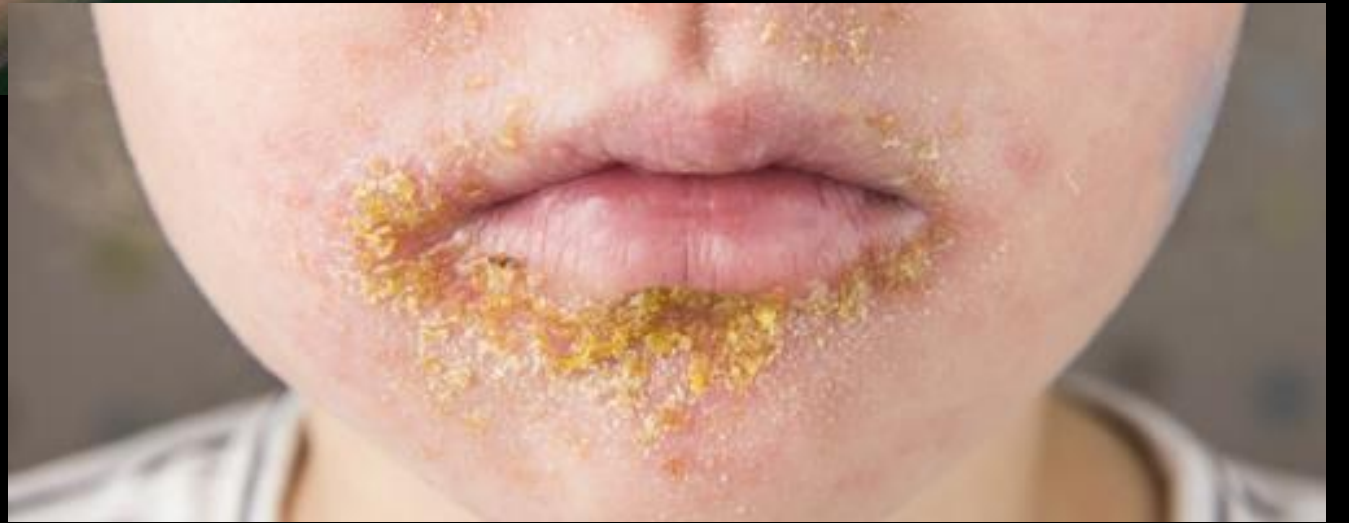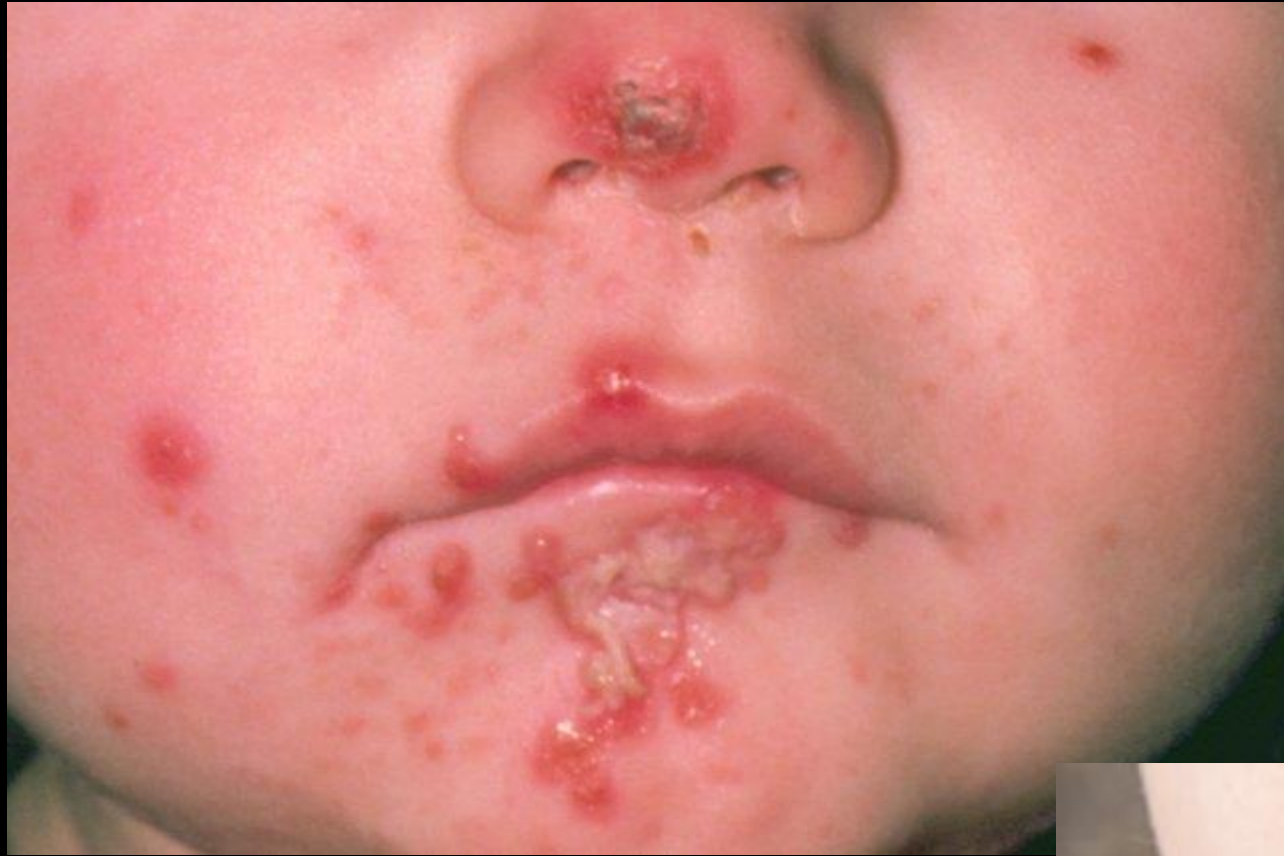L'impétigo bulleux :

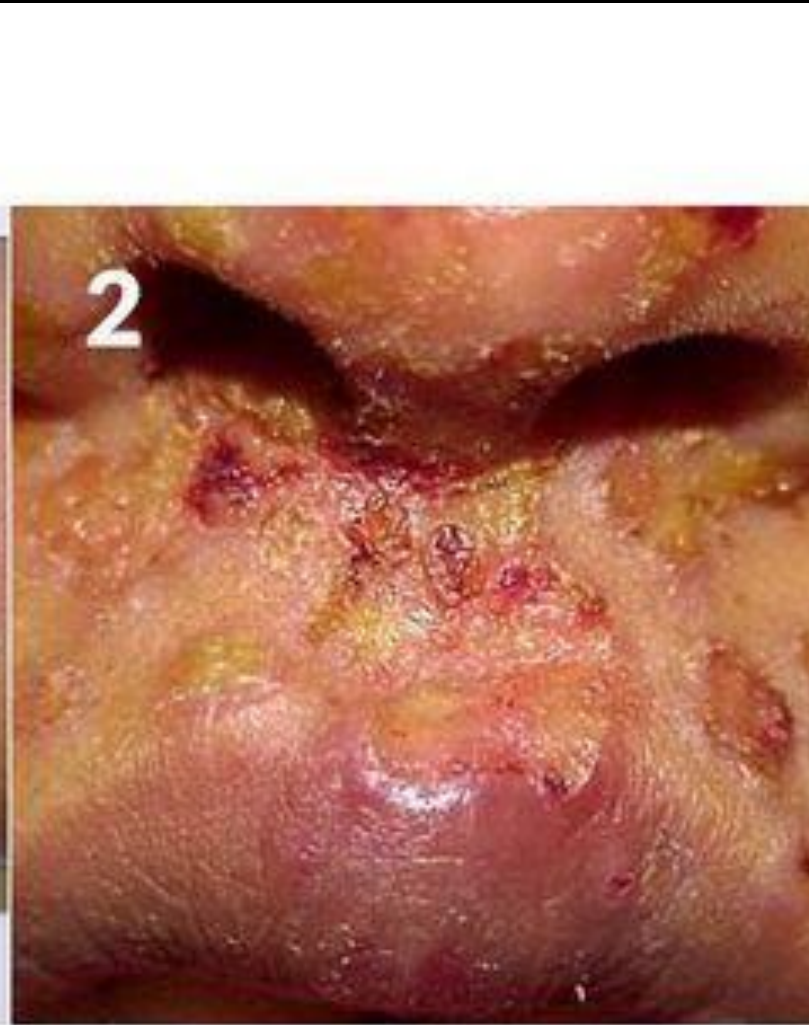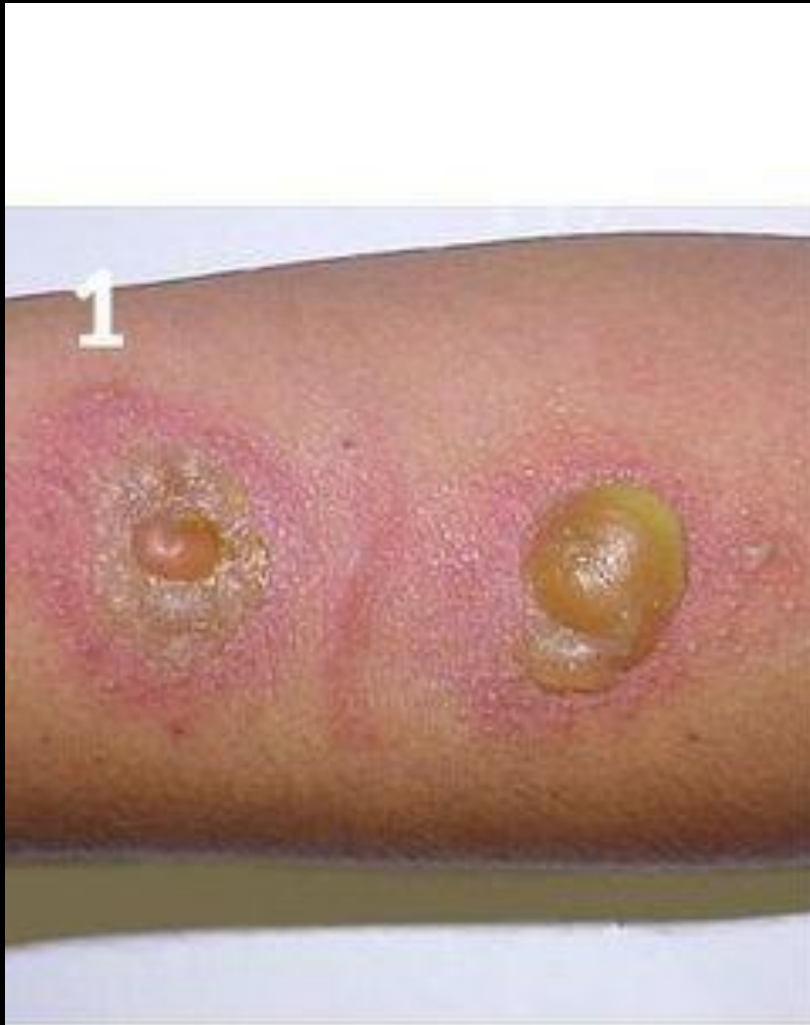Etiologies : Streptococcique ou staphylococcique.

Terrain : fréquent chez l'enfant, favorisé par le manque d'hygiène.

Survient parfois en petites épidémies scolaires ou familiales du fait de sa forte contagiosité.

Clinique : caractérisé par des bulles intra épidermiques très superficielles, sous-cornées, de topographie volontiers périorificielle. Les bulles évoluent vers la formation de croûtes mélicériques jaunâtres caractéristiques.





IV. Dermatoses bulleuses d'origine infectieuse

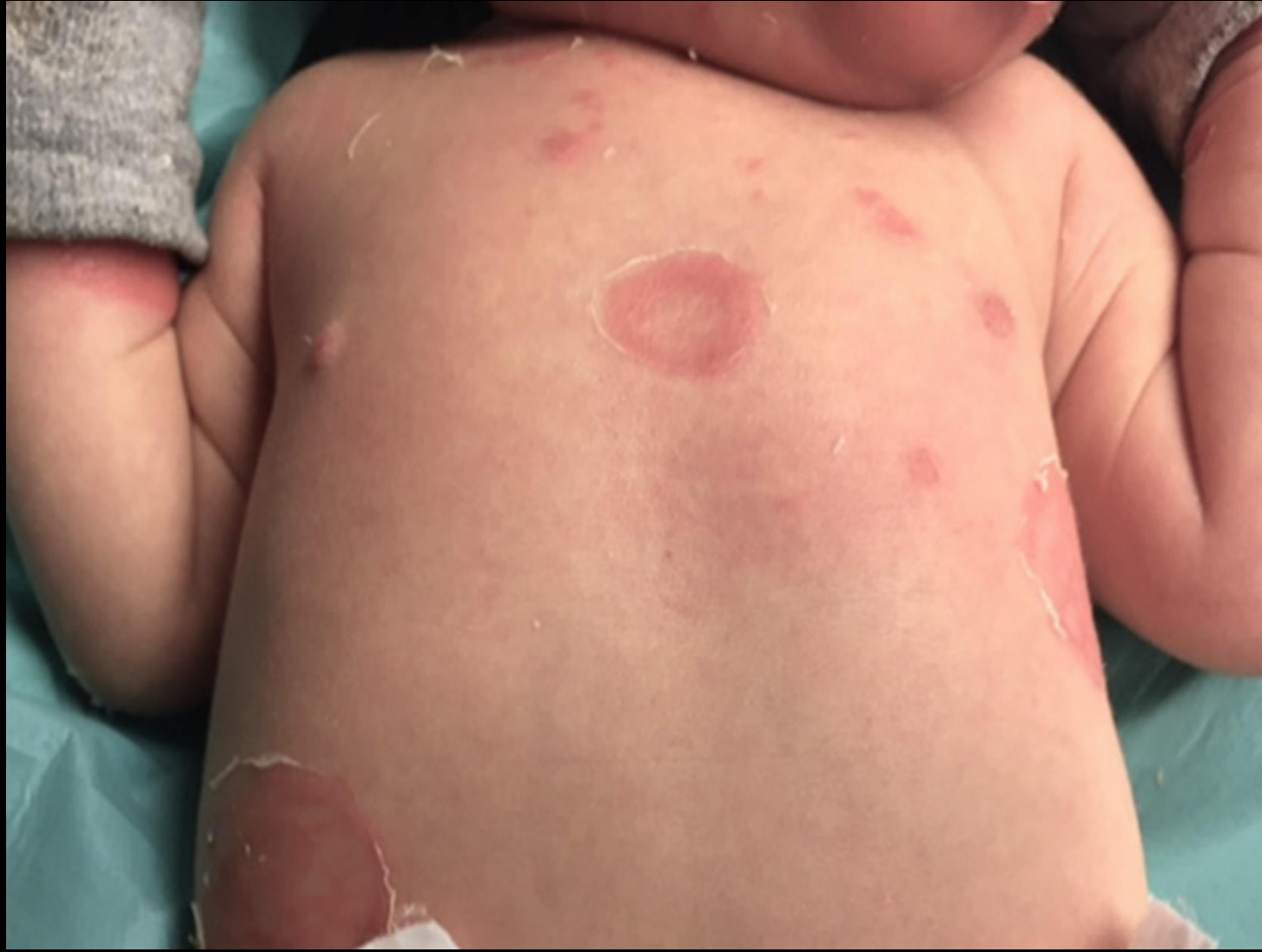Épidermolyse staphylococcique : « staphylococcal scaled-skin syndrome » Syndrome des 04 S

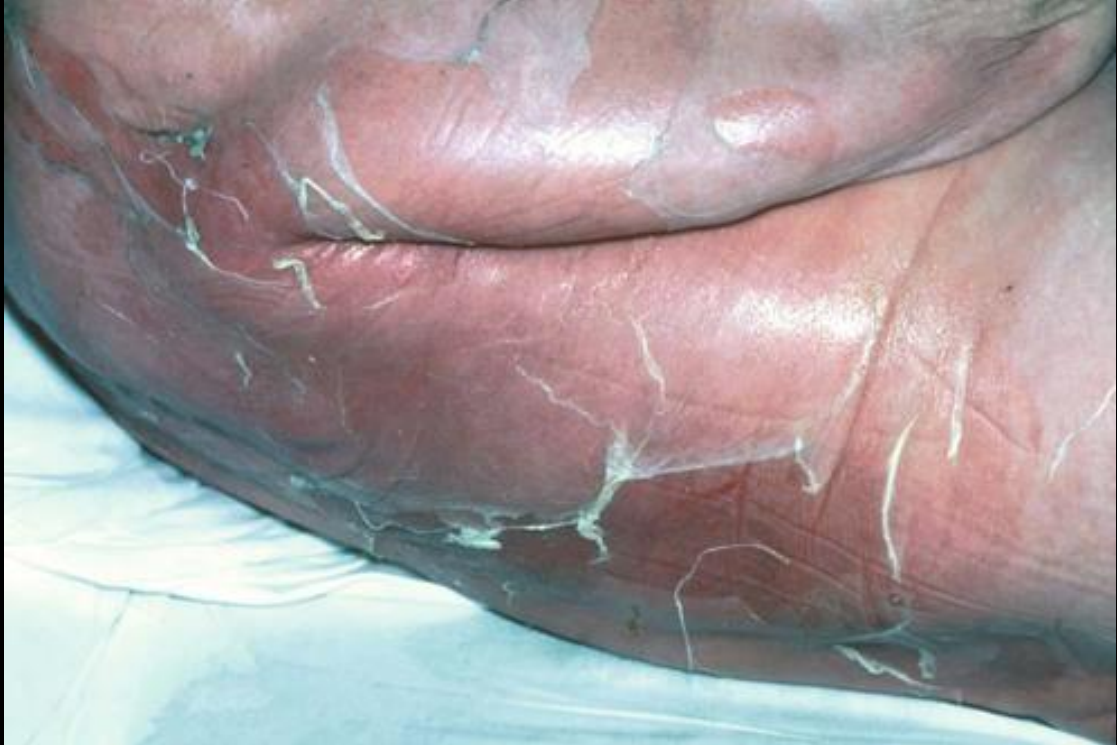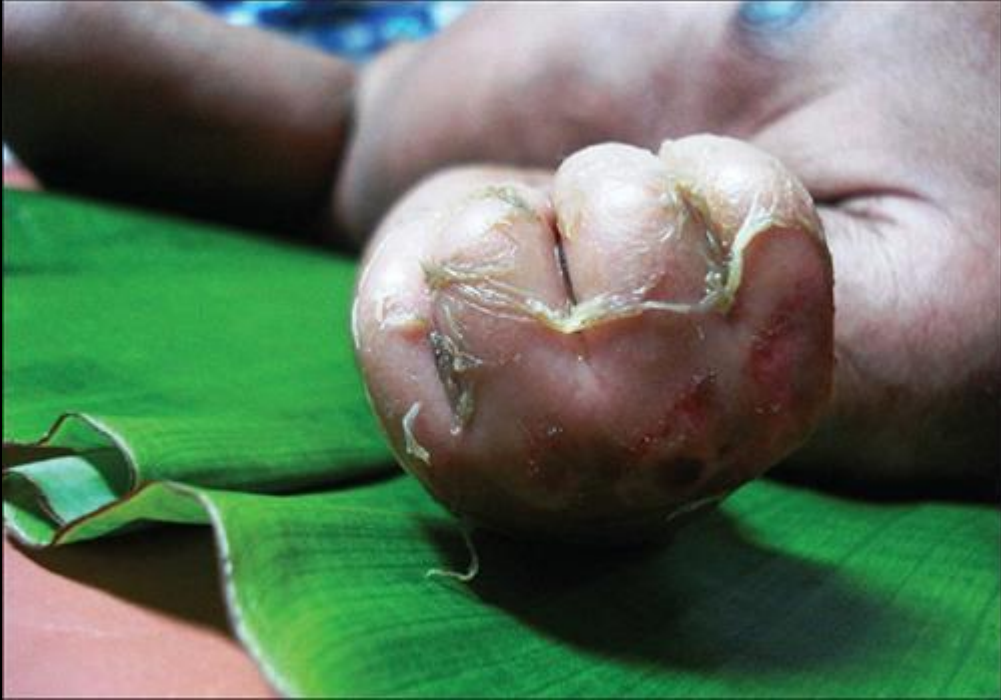Etiologie : secondaire à la sécrétion d'une toxine 'exfoliatine' par certains staphylocoques dorés.

Terrain : enfant ou adulte immuno-déprimé.

Clinique : Exanthème scarlatiniforme avec signe de Nikolsky positif et décollement superficiel.

Traitement : Antibiothérapie antistaphylococcique

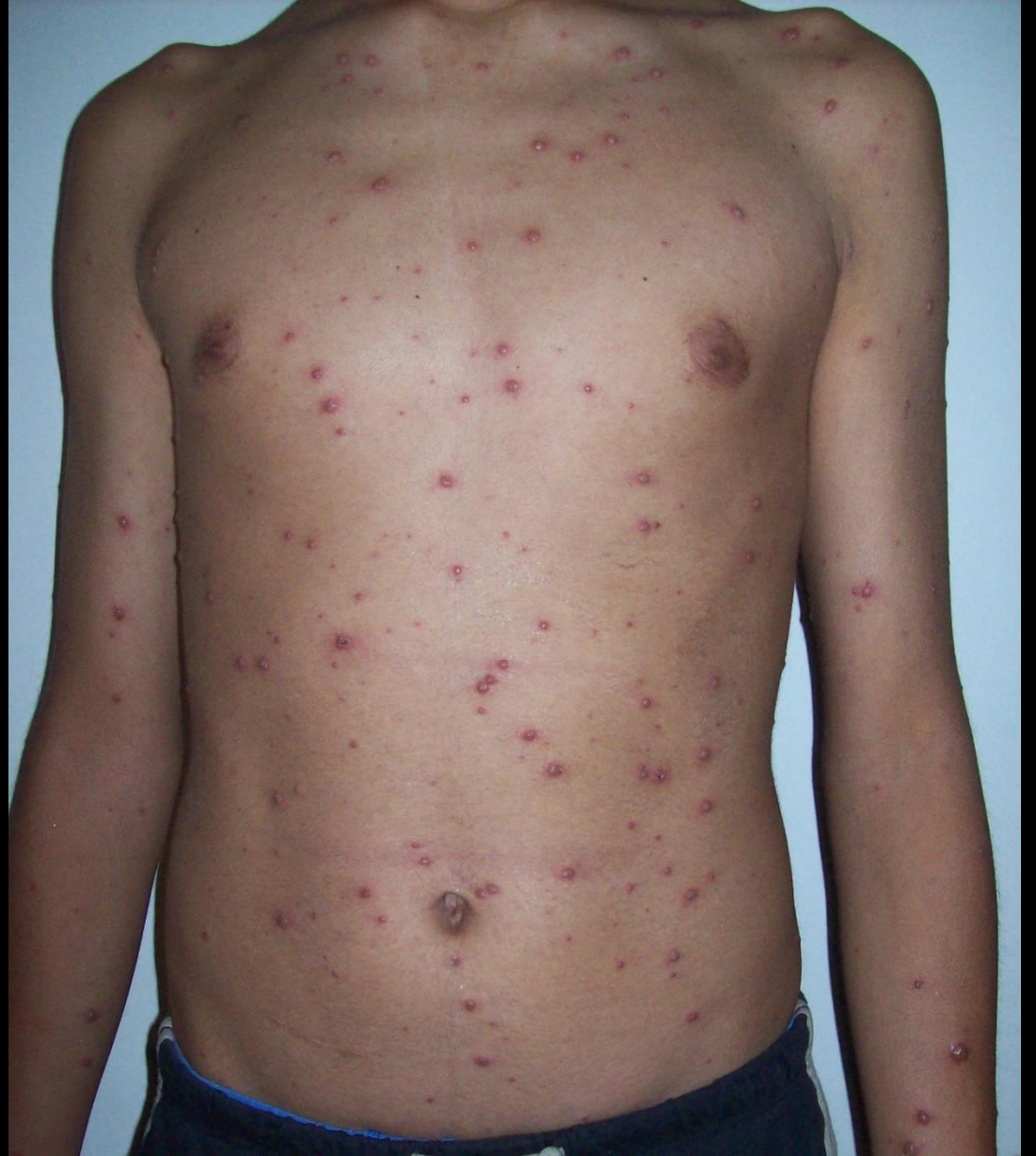
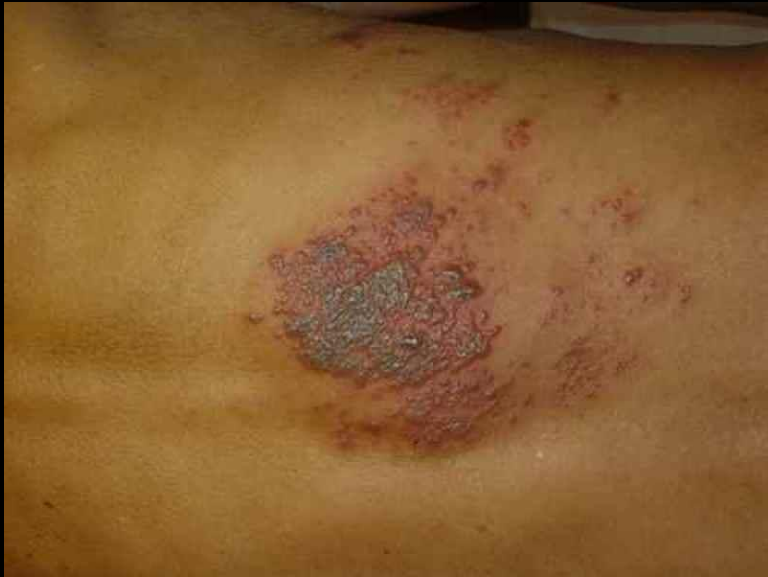
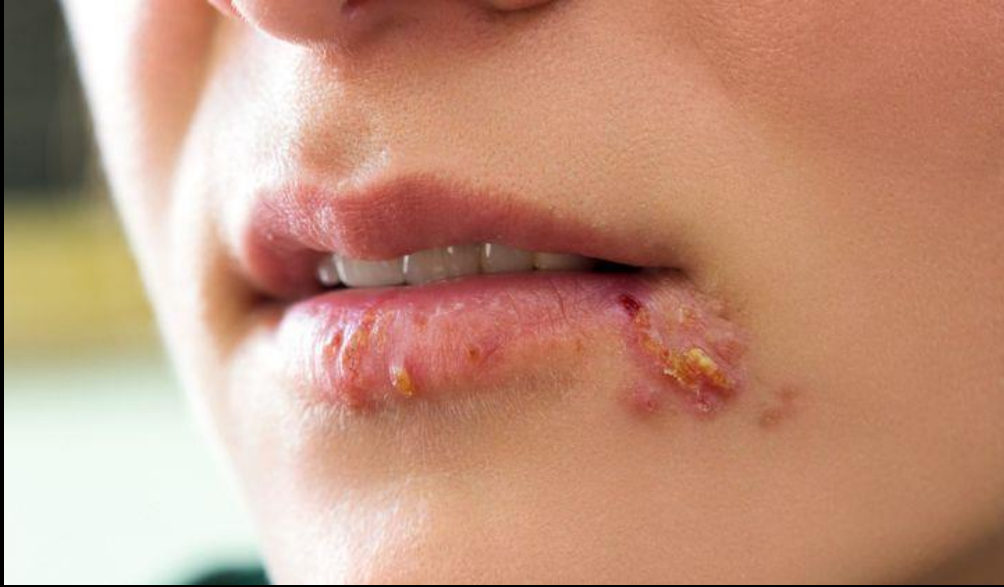

IV. Dermatoses bulleuses d'origine infectieuse

Dermatoses virales :

les infections à **herpes virus** et à **virus varicelle-zona**, habituellement vésiculeuses, peuvent parfois prendre un aspect bulleux par confluence des lésions.



V. Erythème polymorphe

V. Erythème polymorphe

Etiologies

syndrome répondant à de très nombreuses étiologies faisant intervenir un mécanisme d'hypersensibilité.

L'érythème polymorphe **post herpétique** est le plus fréquent.

V. Erythème polymorphe

Terrain

enfant et adulte jeune.

V. Erythème polymorphe

Clinique

Lésion élémentaire

Aspect caractéristique en « **cocarde** » ou en « **cible** » :

De 1-3 cm de diamètre.

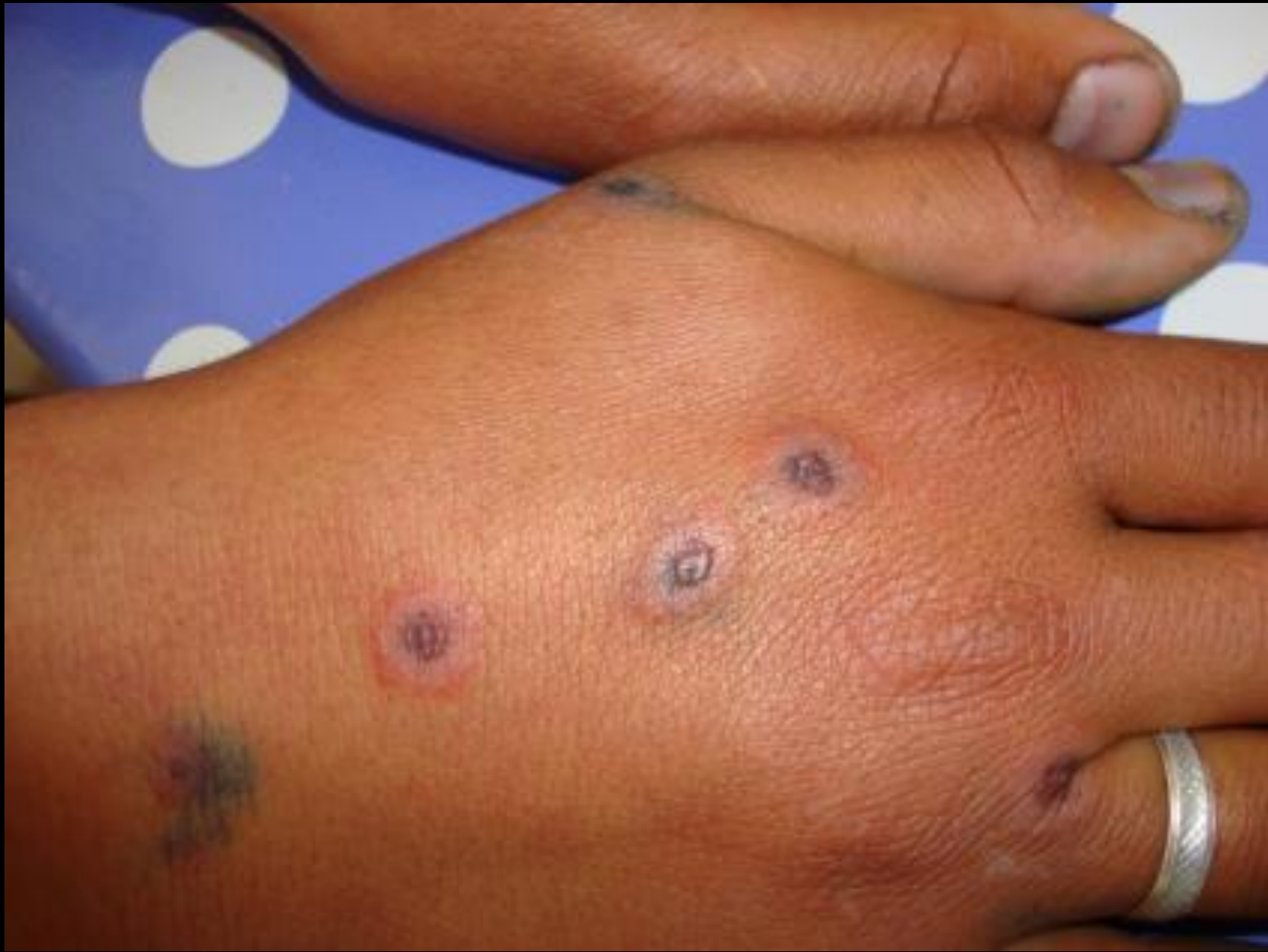Forme = bien limitée ; arrondie.

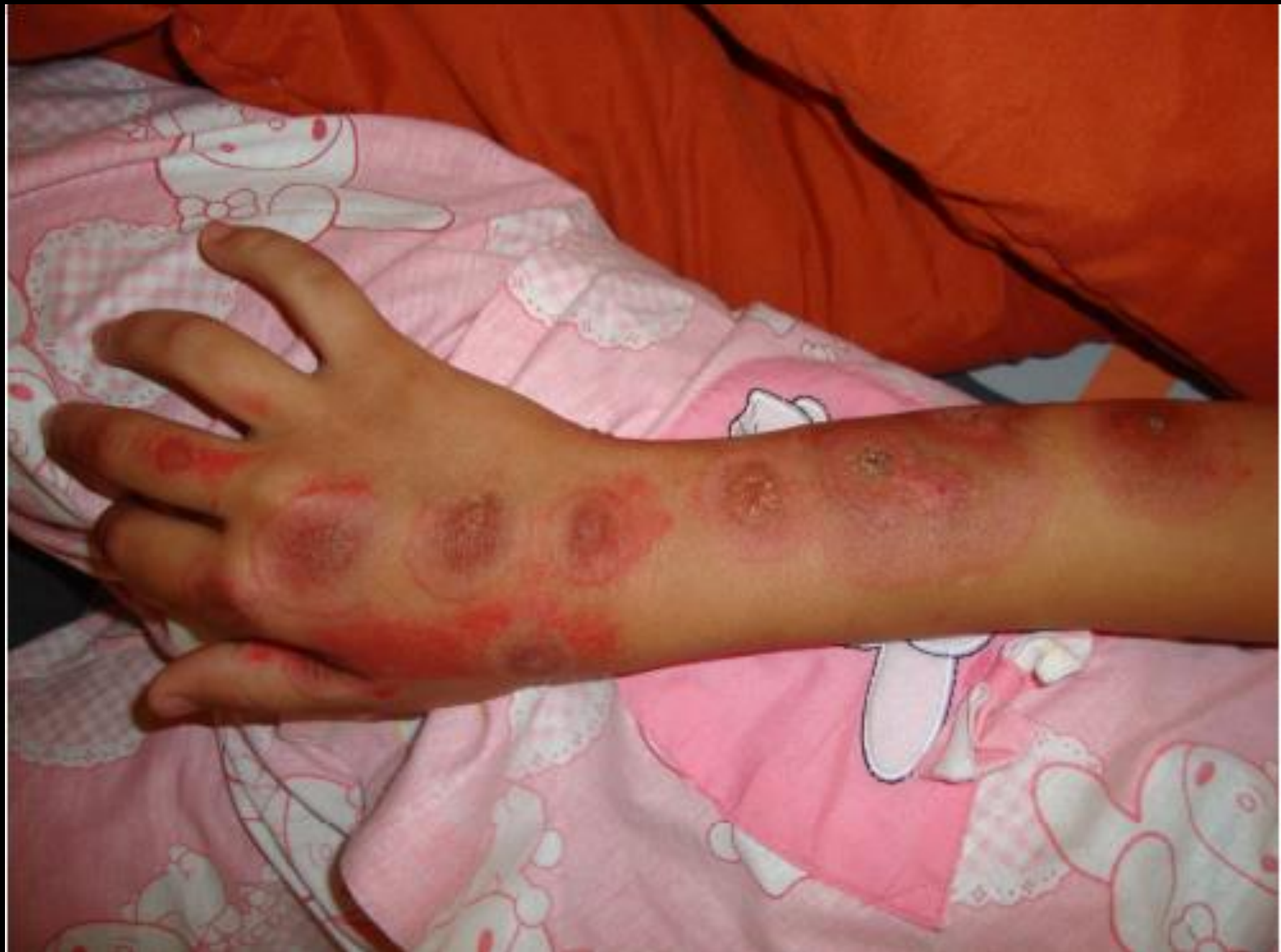Comportant 03 zones concentriques :

Zone centrale : érythémateuse, cyanotique ou bulleuse.

L'anneau intermédiaire : plus pale, œdémateux palpable.

L'anneau périphérique : érythémateux ou micro vésiculeux.





V. Erythème polymorphe

Clinique

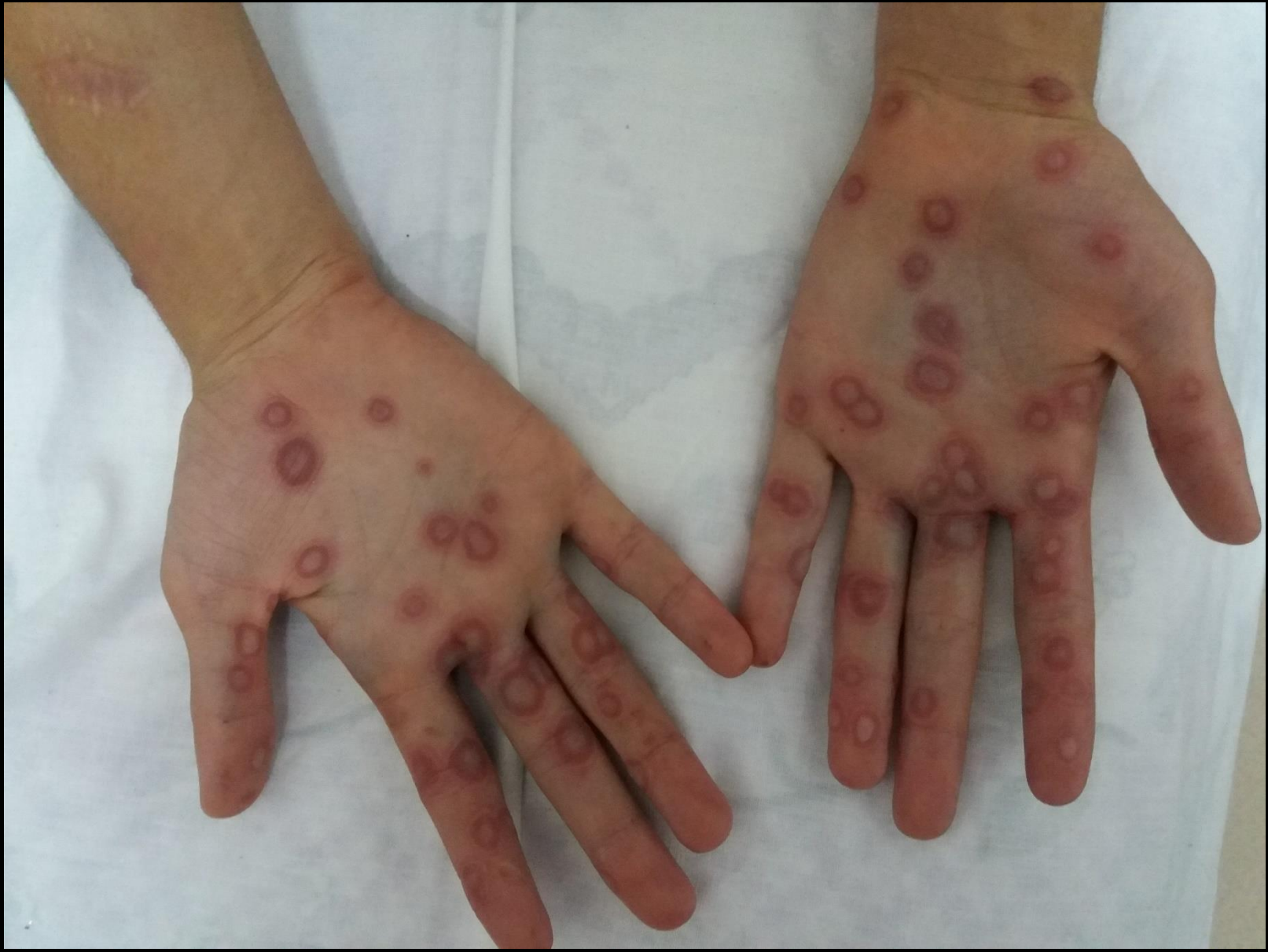Topographie +++

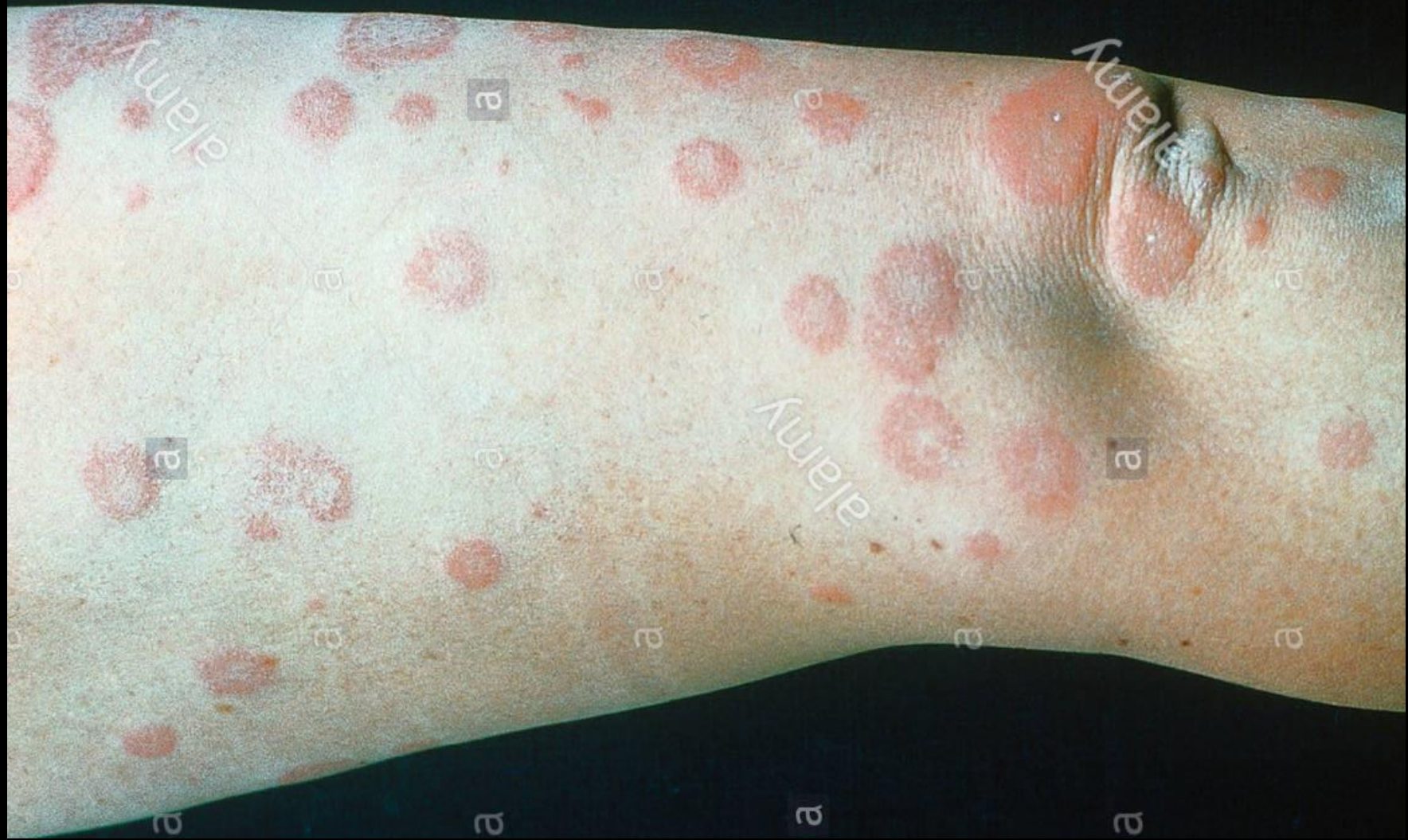Symétrique, **Acrale** :

Paumes des mains

Face dorsale des mains et pieds

Face d'extension des Mb





V. Erythème polymorphe

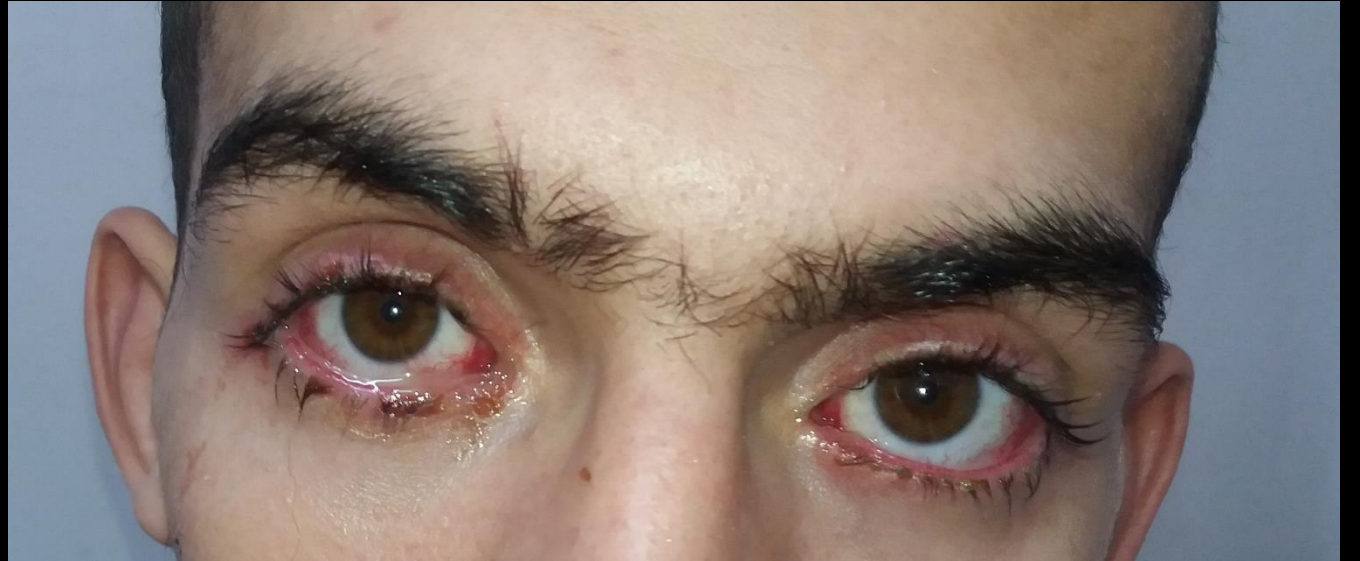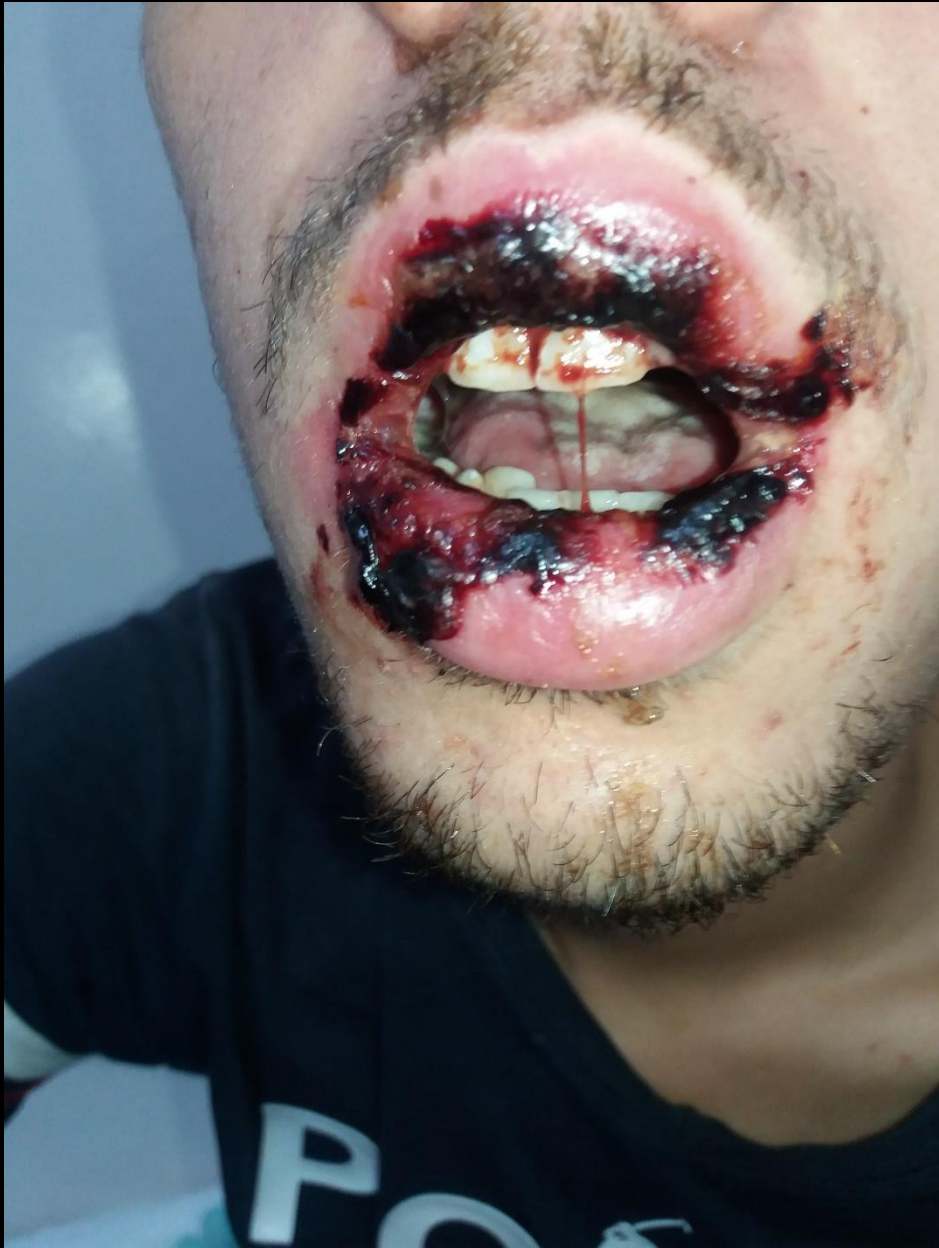Clinique

L'atteinte muqueuse= définit **l'érythème polymorphe majeur**

Buccale= Langue, Face int des joues, Palais, plancher de la bouche.
Les gencives sont svt épargnées.

Sur la vulve et le gland= Vastes érosions poly cycliques recouvertes
d'enduit jaunâtre fibrino-leucocytaire.

Yeux= Erosions conjunctivo-palpébrales, source potentielle de complications.



V. Erythème polymorphe

Traitement

soins locaux et traitement de la cause lorsqu'elle est retrouvée.

Guérison spontanée en 02 à 03 semaines

VI. Toxidermies bulleuses

VI. Toxidermies bulleuses

- Tableaux cliniques d'aspect et de gravité variable :



Syndromes de STEVENS-JOHNSON

LYELL (nécrolyse épidermique toxique –NET)

- Ce sont les formes les plus sévères de toxidermies car le pronostic vital est en jeu.

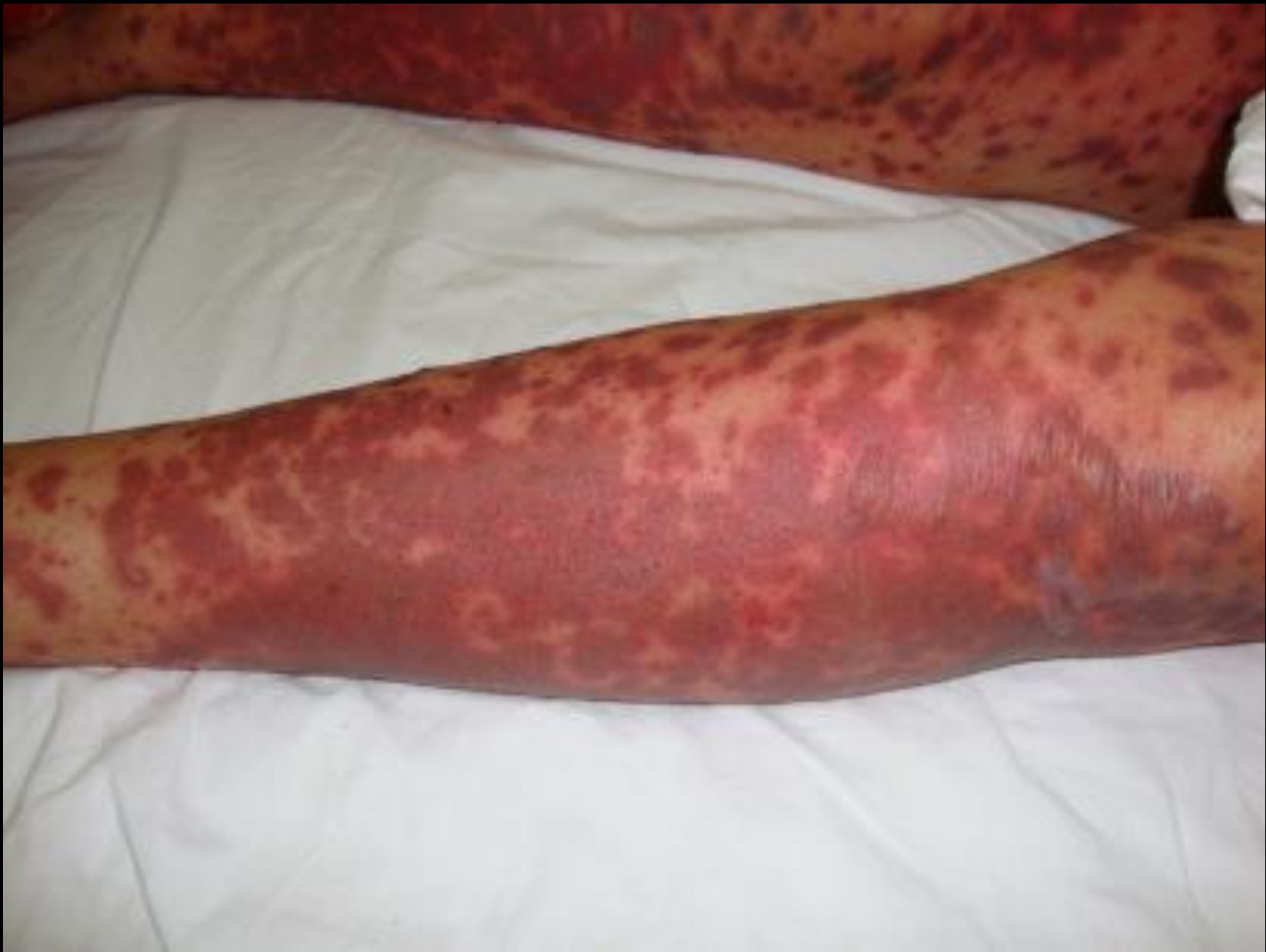VI. Toxidermies bulleuses

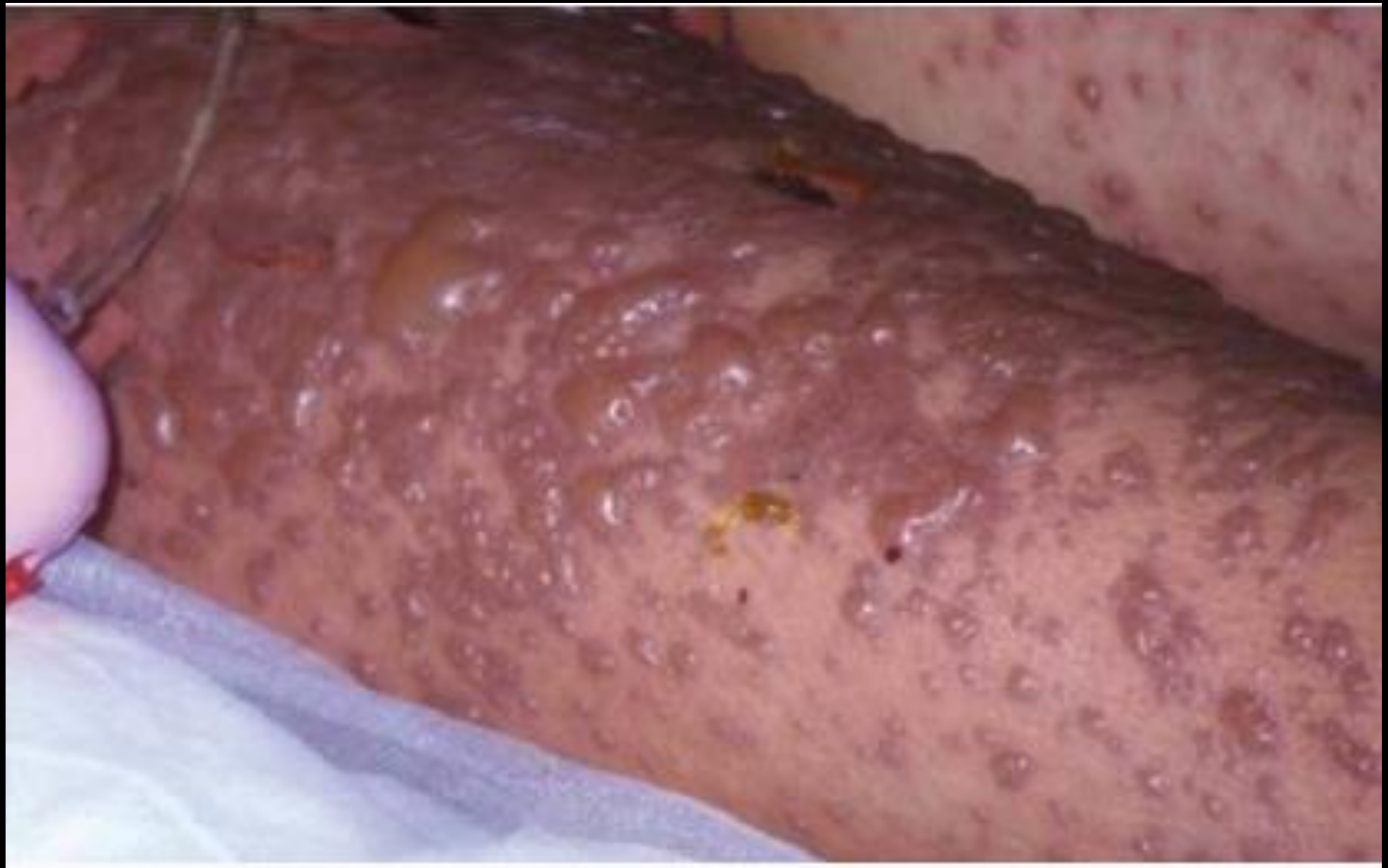- Il existe un continuum entre le syndrome de Stevens-Johnson (SSJ) et le syndrome de Lyell-NET qui ne sont distingués que par **la surface d'épiderme nécrosé**, facteur majeur de gravité
- inférieure à 10 % de la SC dans le SJS ;
- supérieure à 30 % de la SC dans la NET

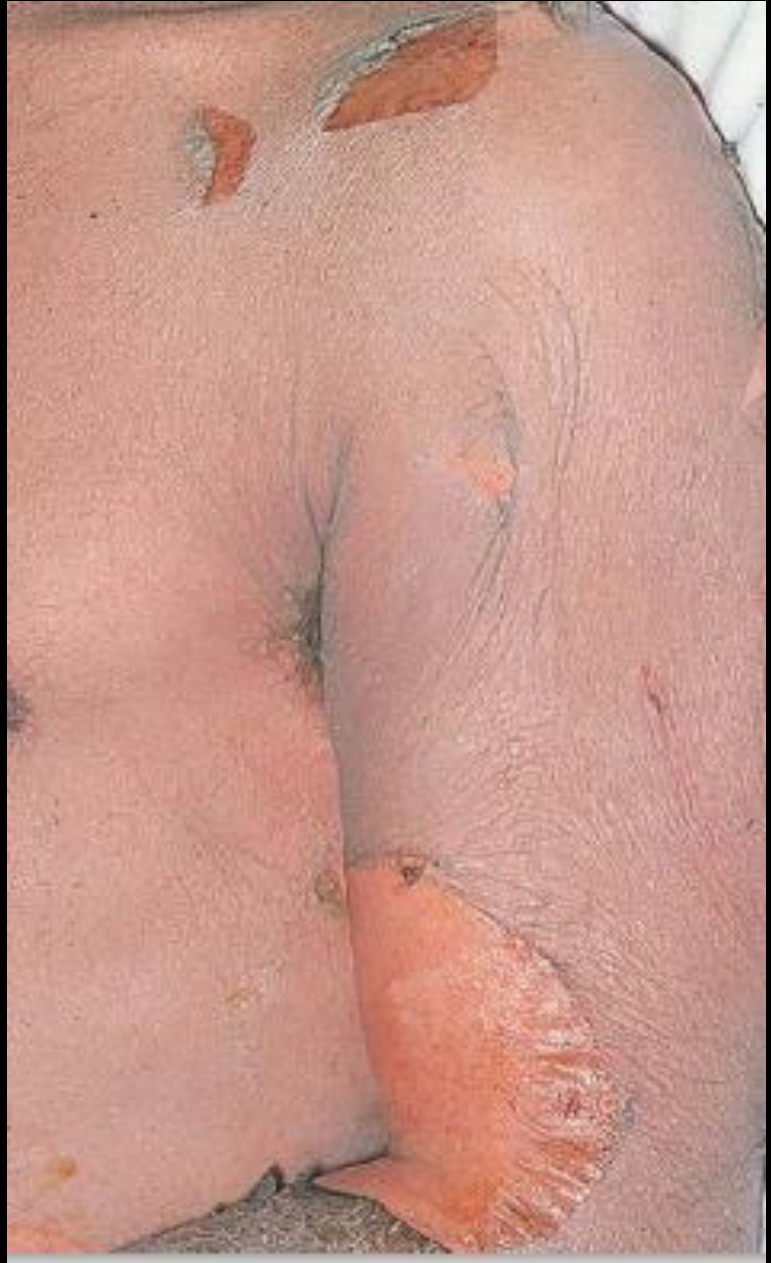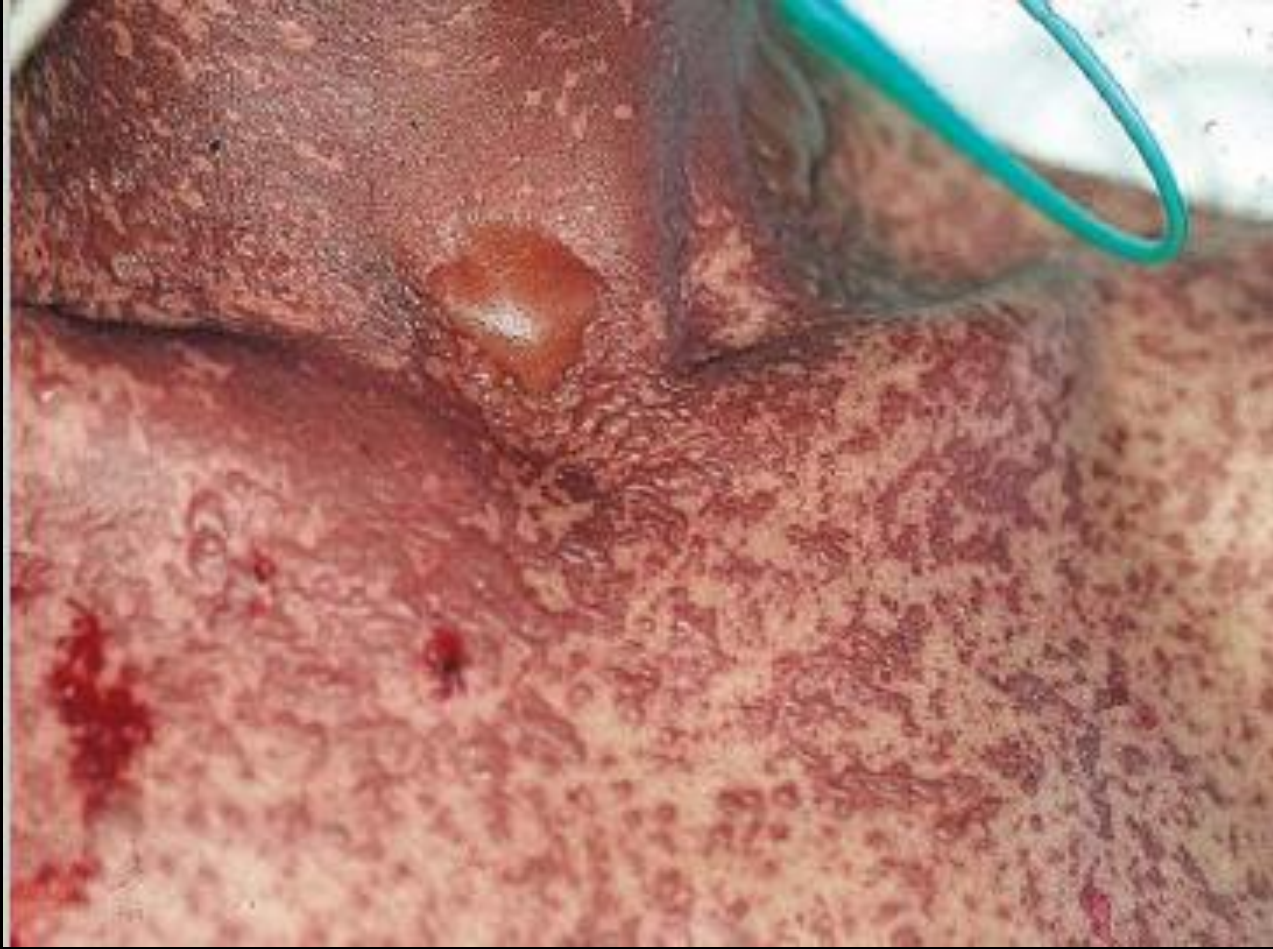Syndrome de Stevens Johnson

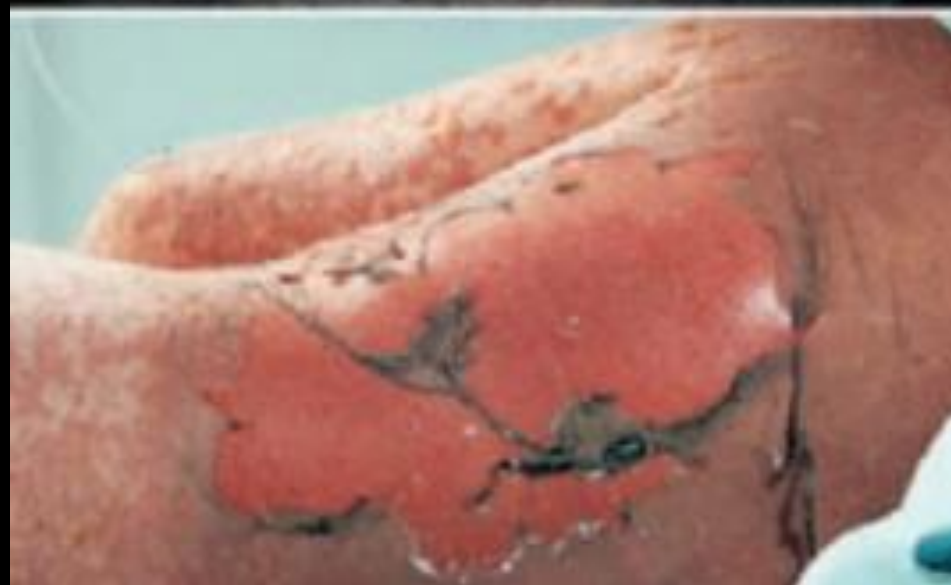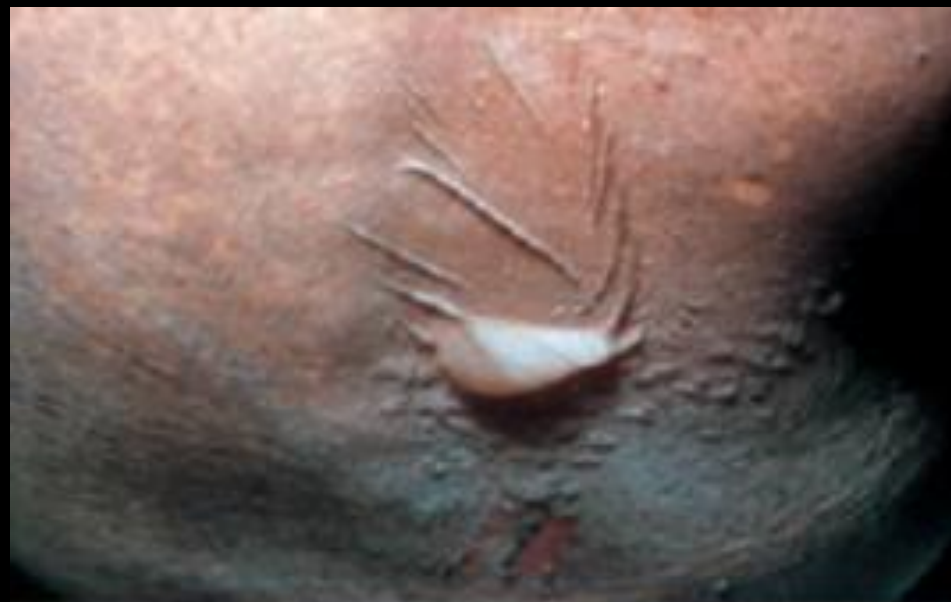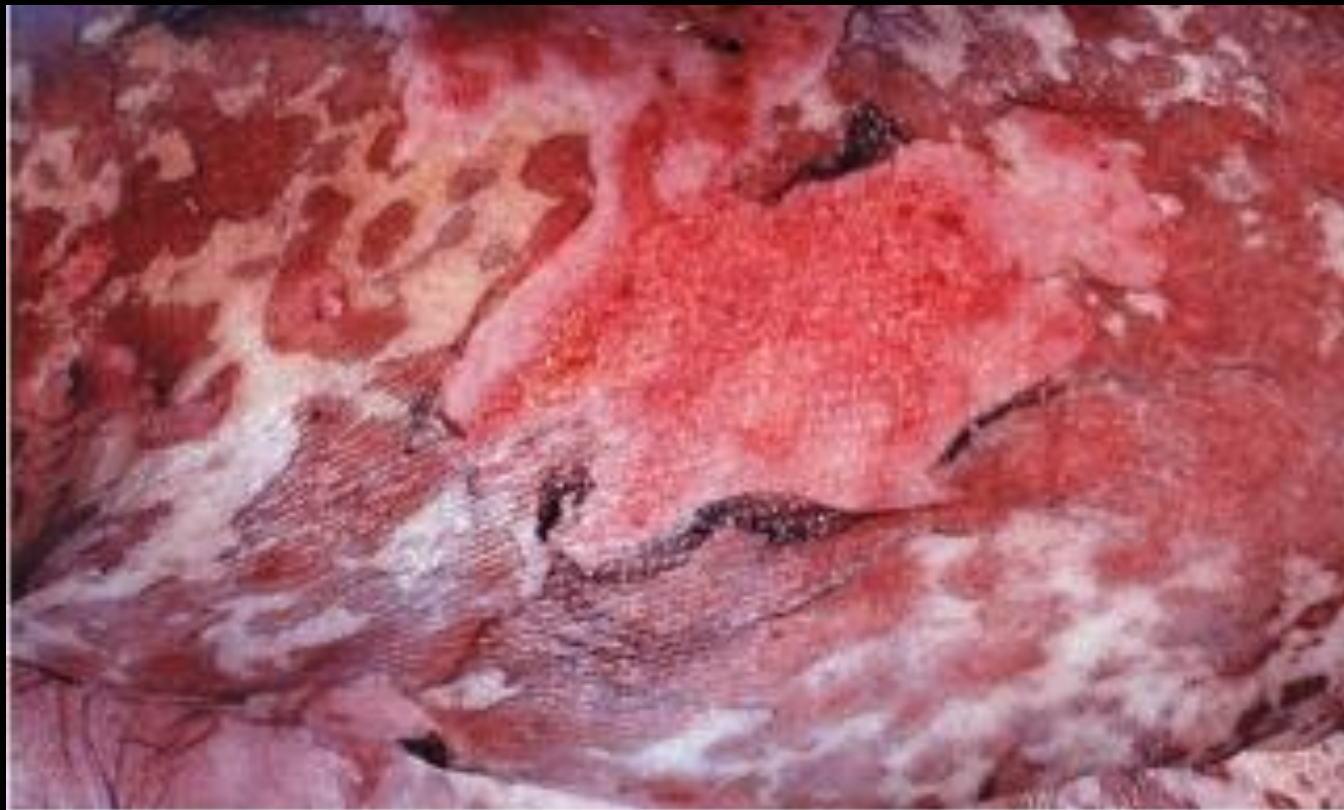Clinique

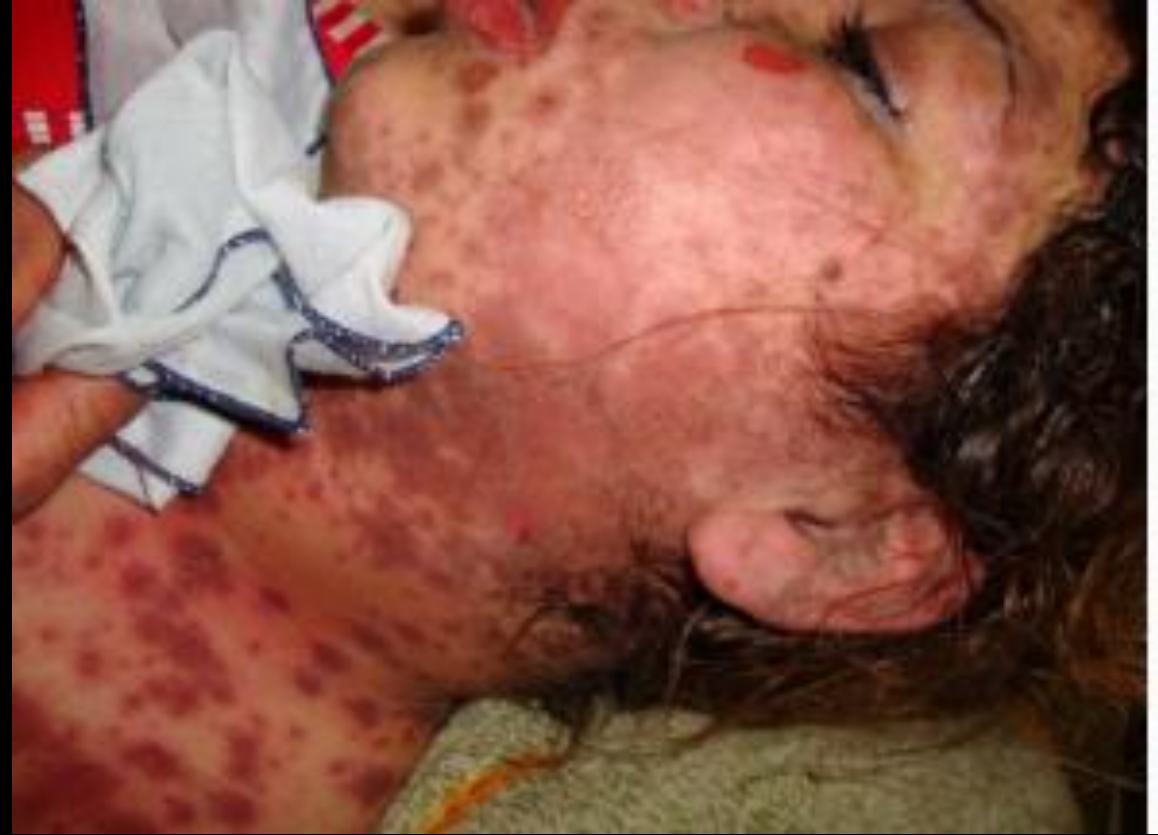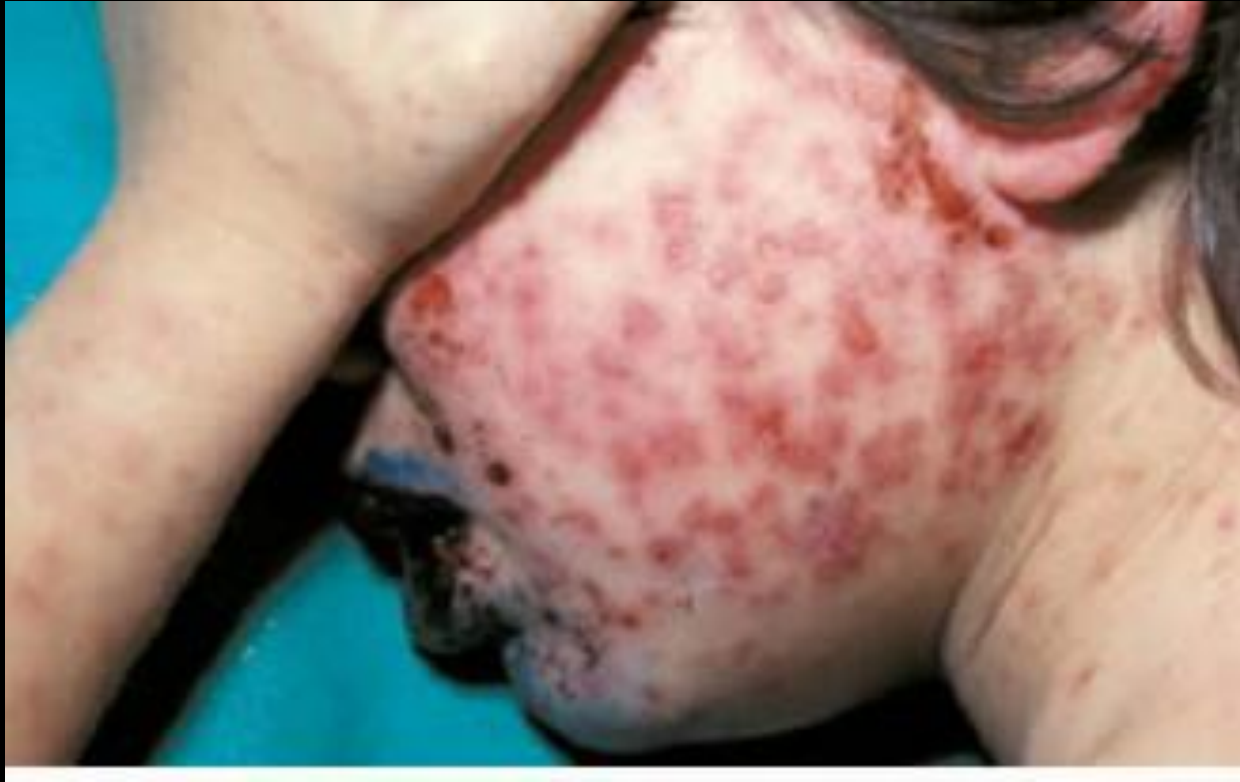- 10 jours après introduction du traitement
- Fièvre, brûlures oculaires, pharyngite
 - L'éruption débute au visage et à la partie supérieure du tronc.
 - Macules érythèmeuses diffusant en 2 à 5 j
 - Apparition de vésicules ou bulles rapidement confluentes
 - Décollement épidermique en « linge mouillé »
 - Signe de Nikolsky +











Syndrome de Lyell

Nécrolyse épidermique toxique

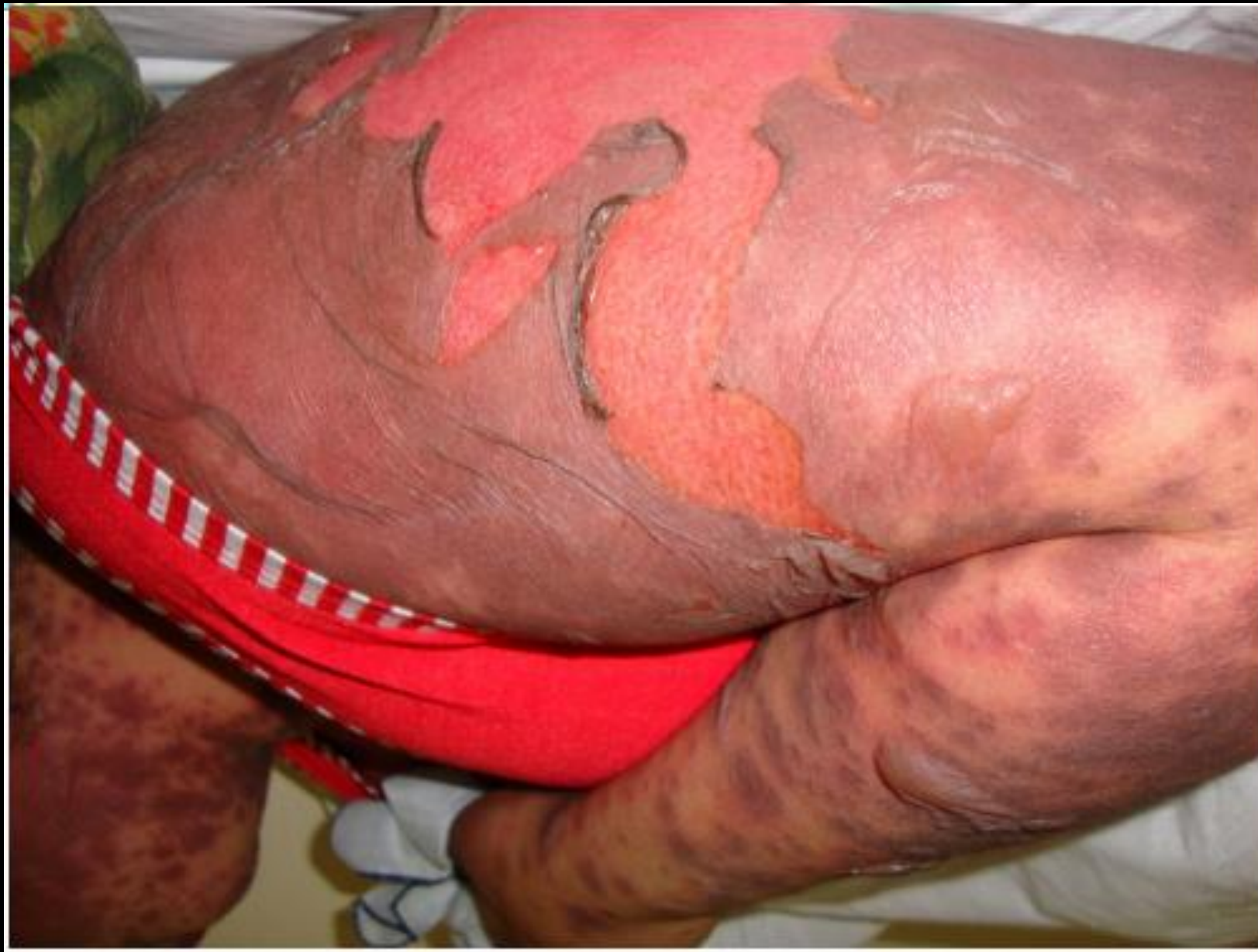NET

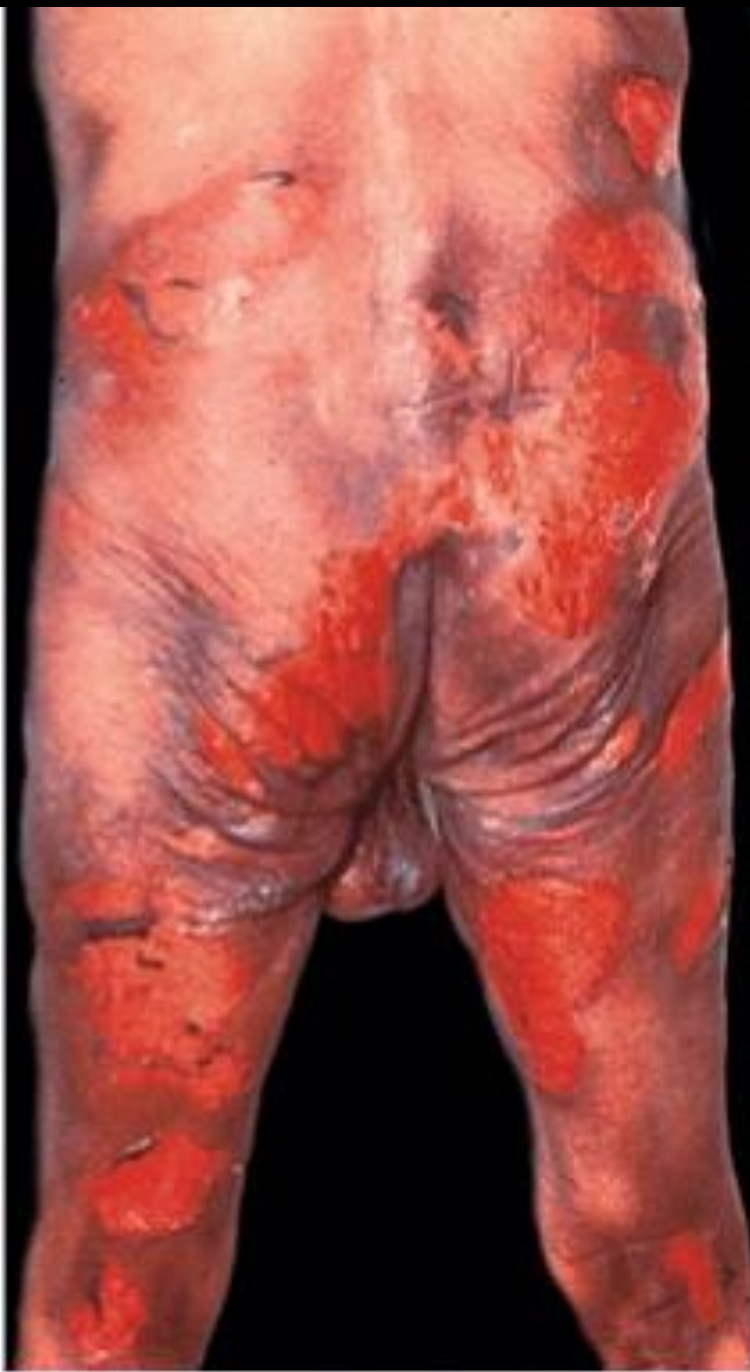
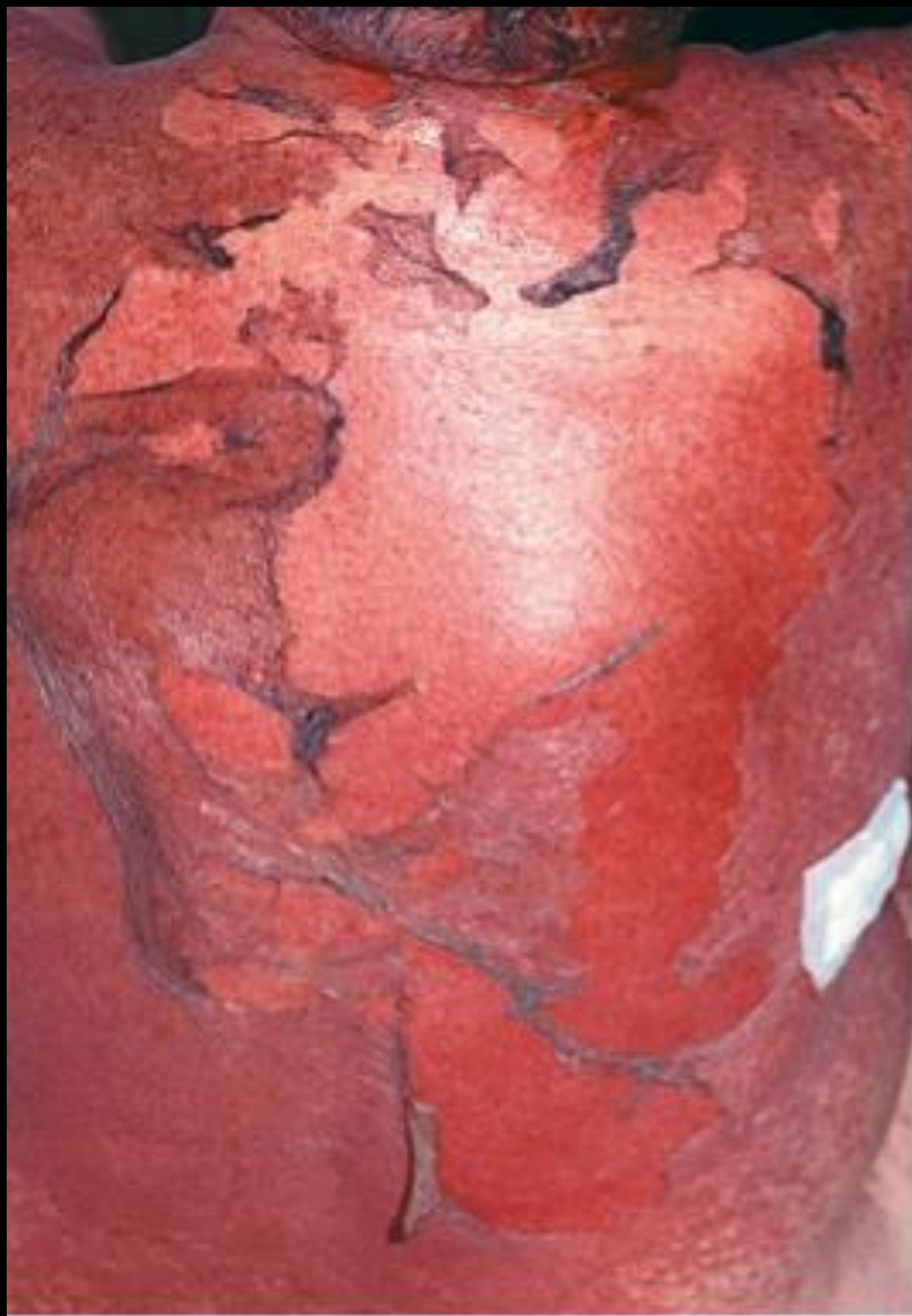Clinique

- Début brutal, fièvre élevée avec AEG
- l'éruption est d'abord localisée, se généralise rapidement
- érythème douloureux, apparition de grandes bulles aplaties et de grands décollements épidermiques

Un aspect d'ébouillanté

- SN est positif et des lambeaux de peaux se détachent au moindre frottement.
- L'atteinte des muqueuses est constante.





Médicaments en cause

- Les médicaments en cause : sulfamides ++ ; AINS,, salicylés, phénylbutazone, phénobarbital, antibiotiques

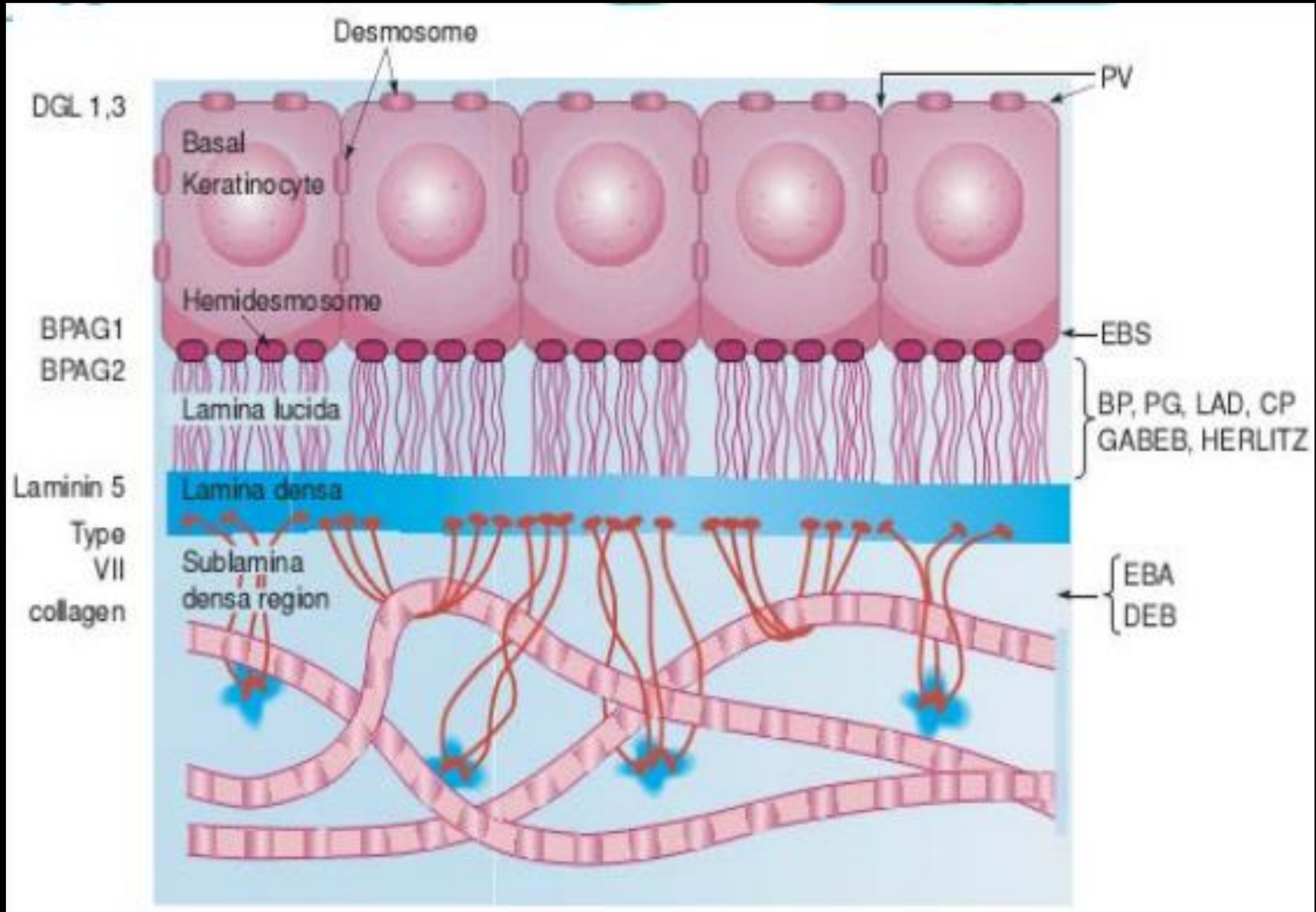
Pronostic

- Malgré les progrès de la réanimation, l'évolution est souvent fatale par troubles électrolytiques et surinfection.

VII. Dermatoses bulleuses auto-immunes

VII. Dermatoses bulleuses auto-immunes

- Groupe hétérogène de maladies, peu fréquentes et de pronostic variable.
- Leur diversité nécessite la combinaison d'examens
Clinique,
Anatomopathologique
Immunopathologique.
- Caractérisées par la présence d'auto-anticorps dirigés contre:
 - ↳ Les desmosomes des kératinocytes de l'épiderme
 - ↳ Des structures de la jonction dermo-épidermique.



VII. Dermatoses bulleuses auto-immunes

**Les DBAI intra-épidermiques
(groupe des pemphigus)**

Les DBAI sous-épidermiques

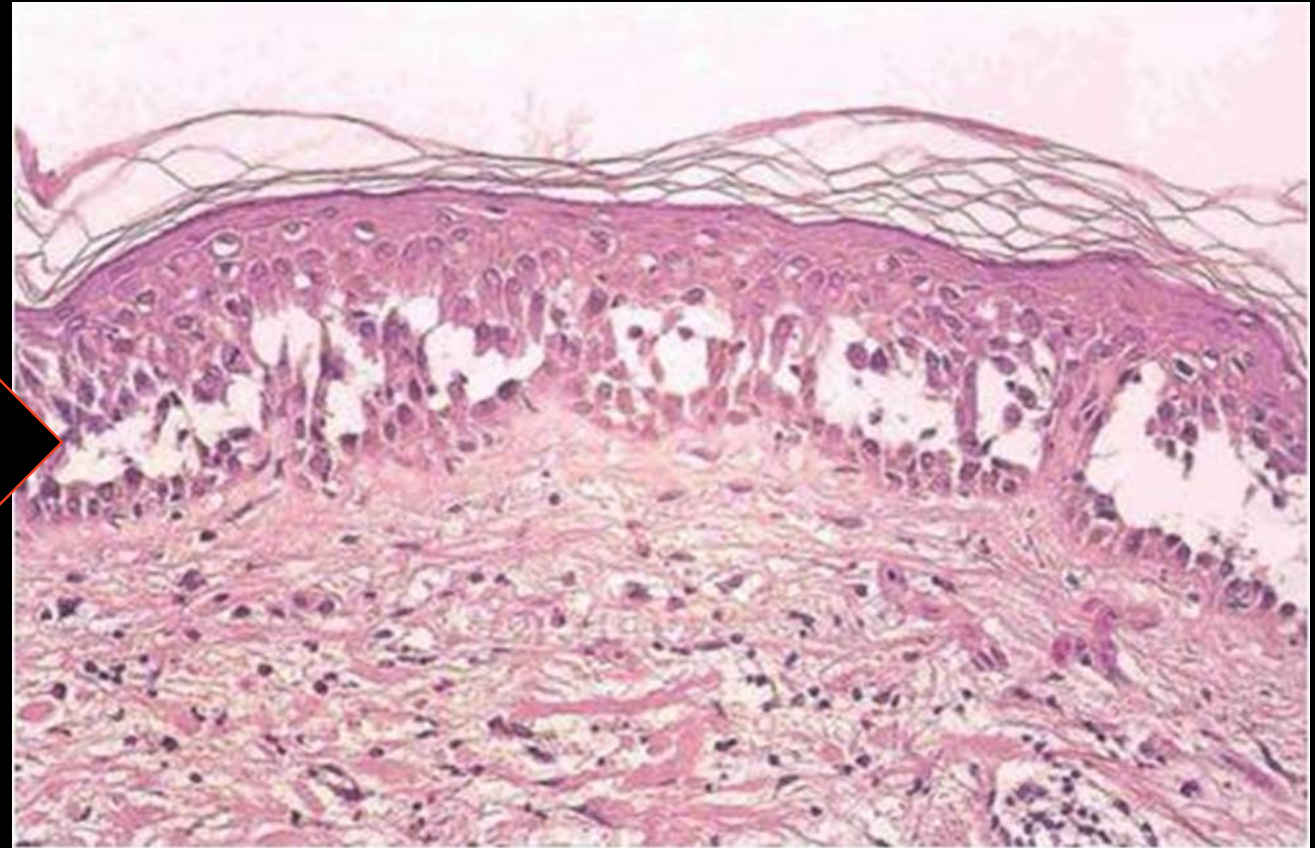
Les DBAI intra-épidermiques (groupe des pemphigus)

- Touchent la peau et les muqueuses.
- Les autoAC sont dirigés contre des protéines des desmosomes et sont responsables de l'**acantholyse** et du **clivage intraépidermique**.

Les DBAI intra-épidermiques (groupe des pemphigus)

Pemphigus vulgaire

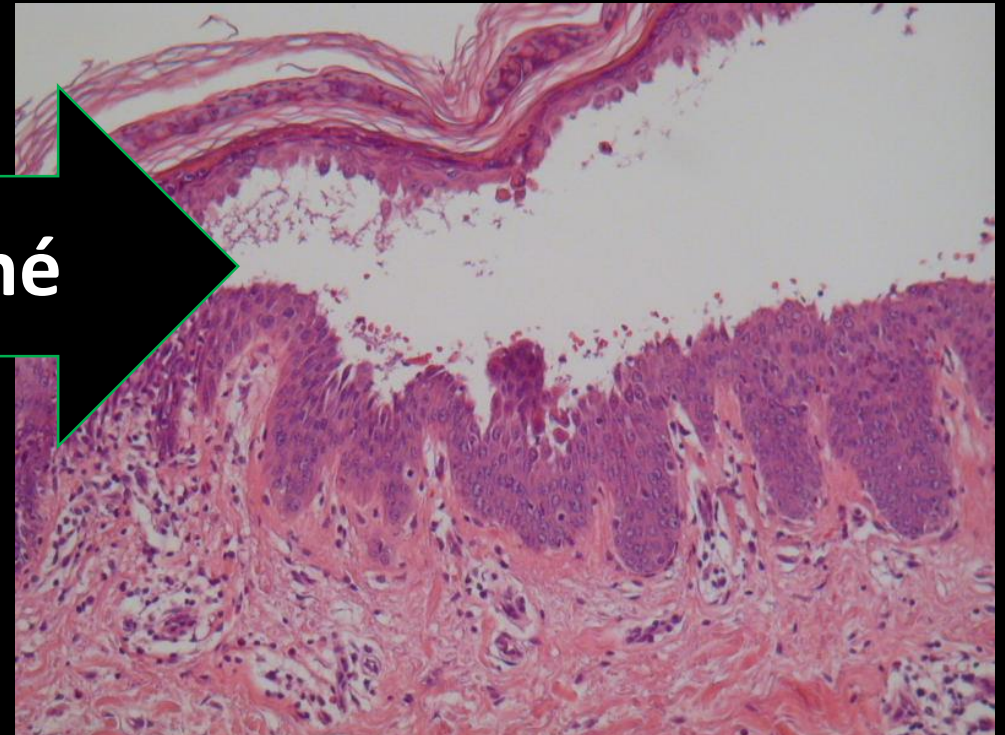
Clivage supra basal



Les DBAI intra-épidermiques (groupe des pemphigus)

Pemphigus superficiel

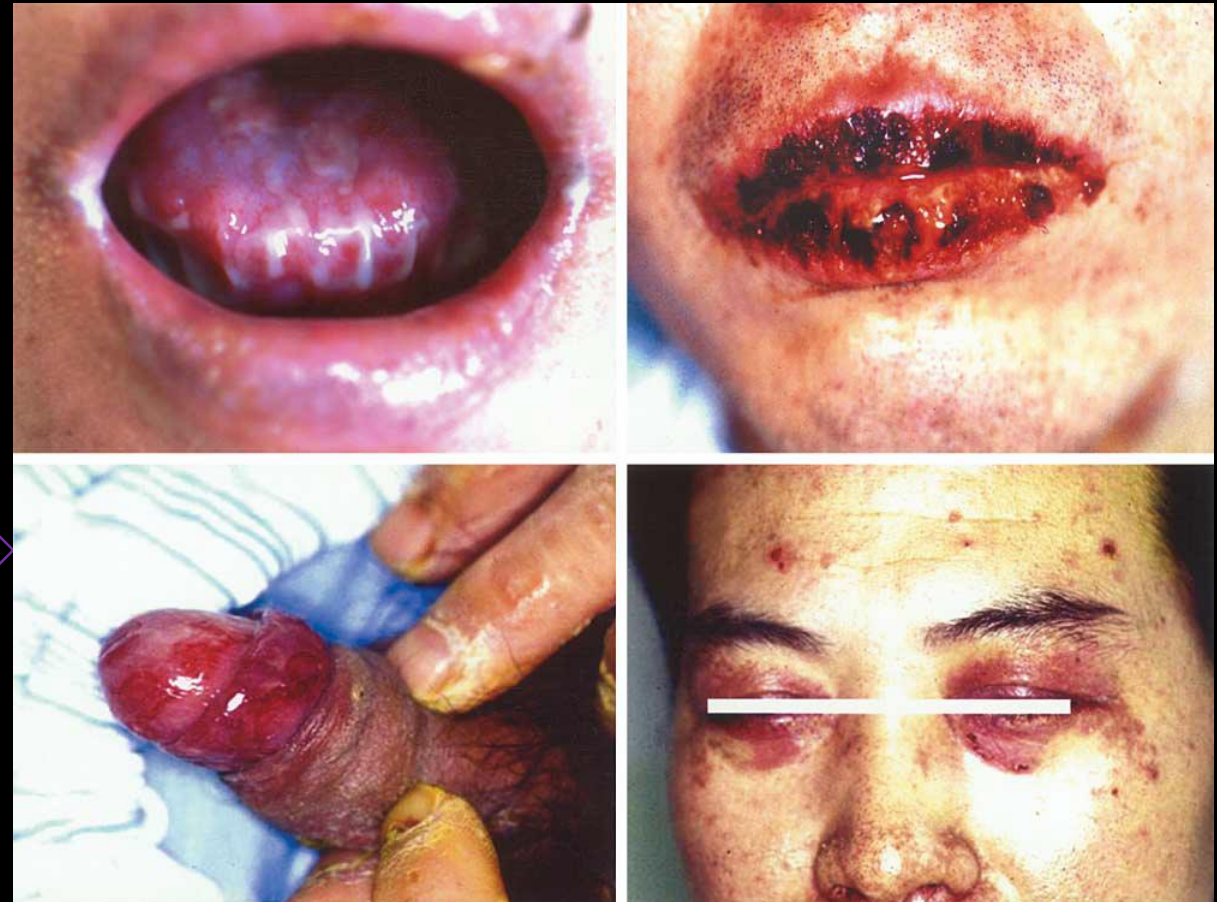Clivage sous corné



Les DBAI intra-épidermiques (groupe des pemphigus)

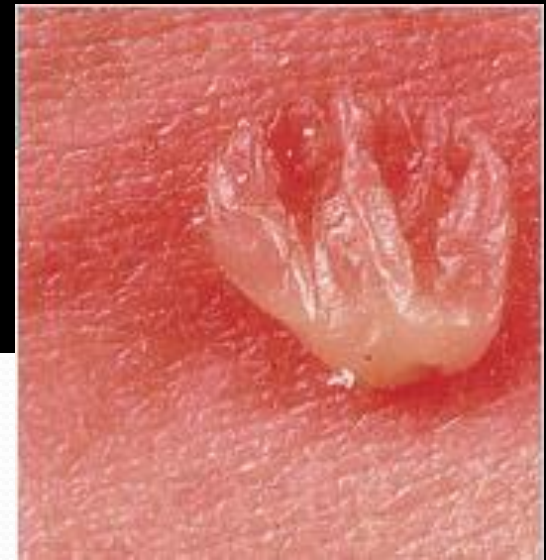Pemphigus
Paranéoplasique

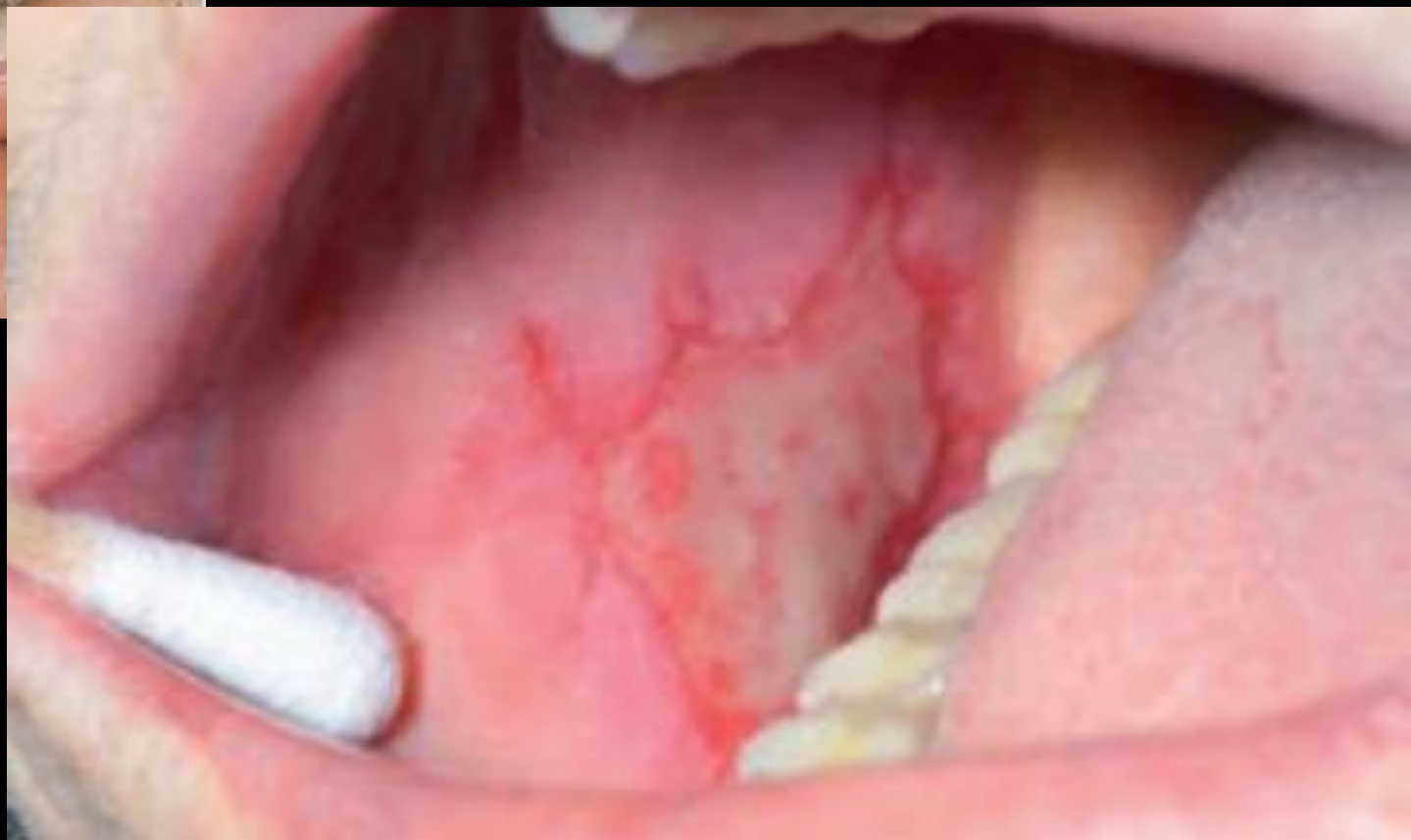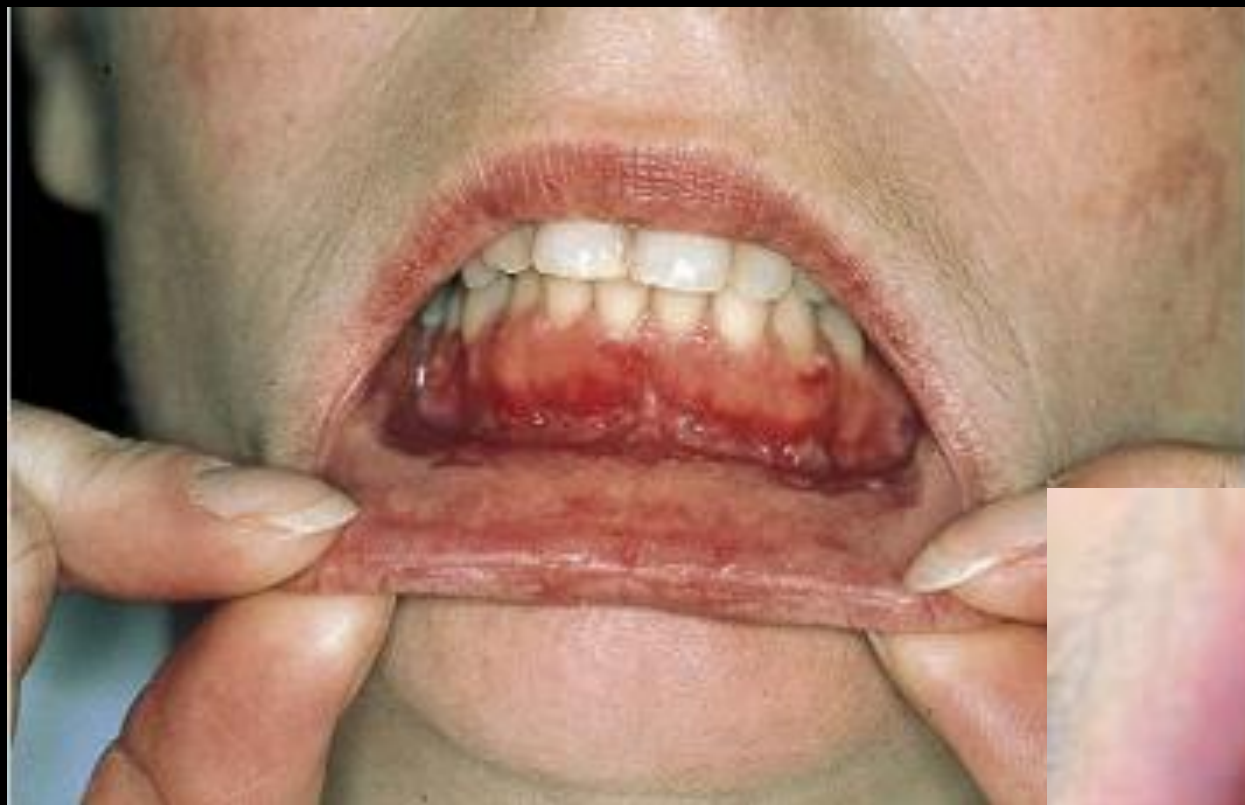Svt associé aux
hémopathies

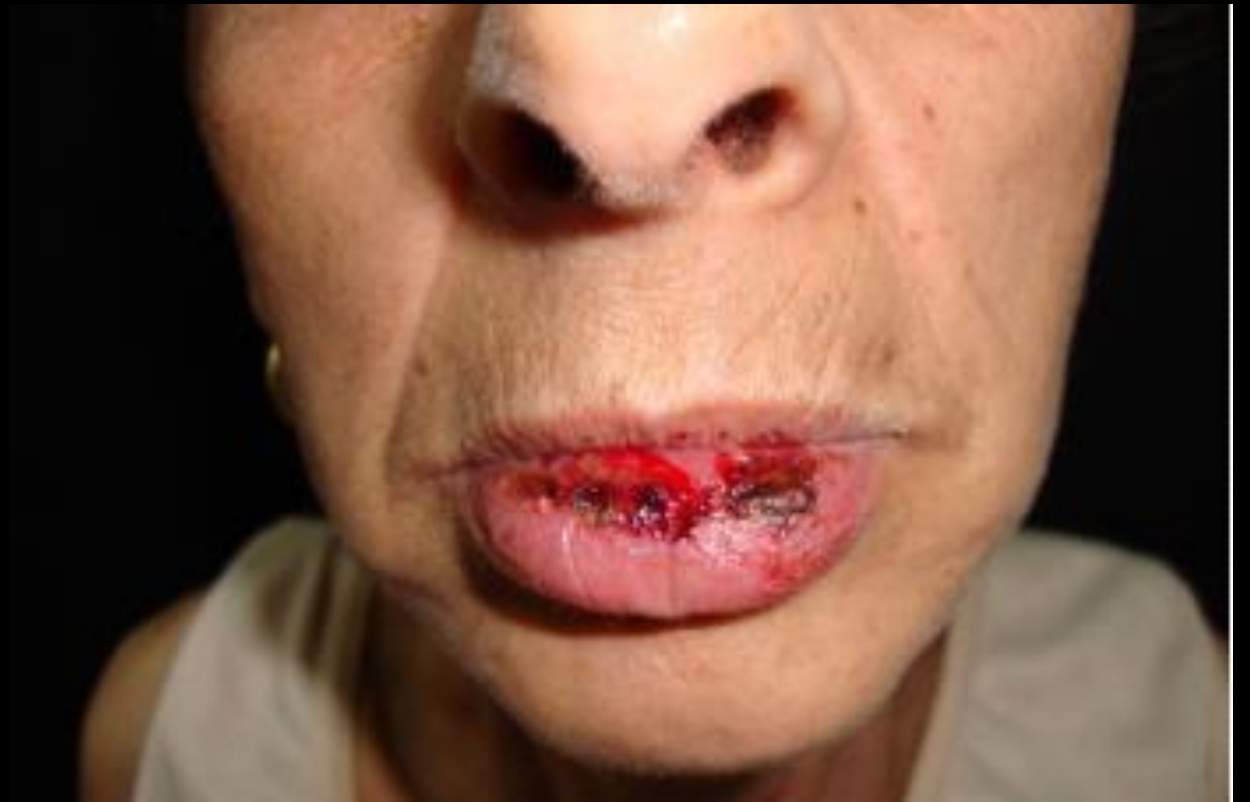
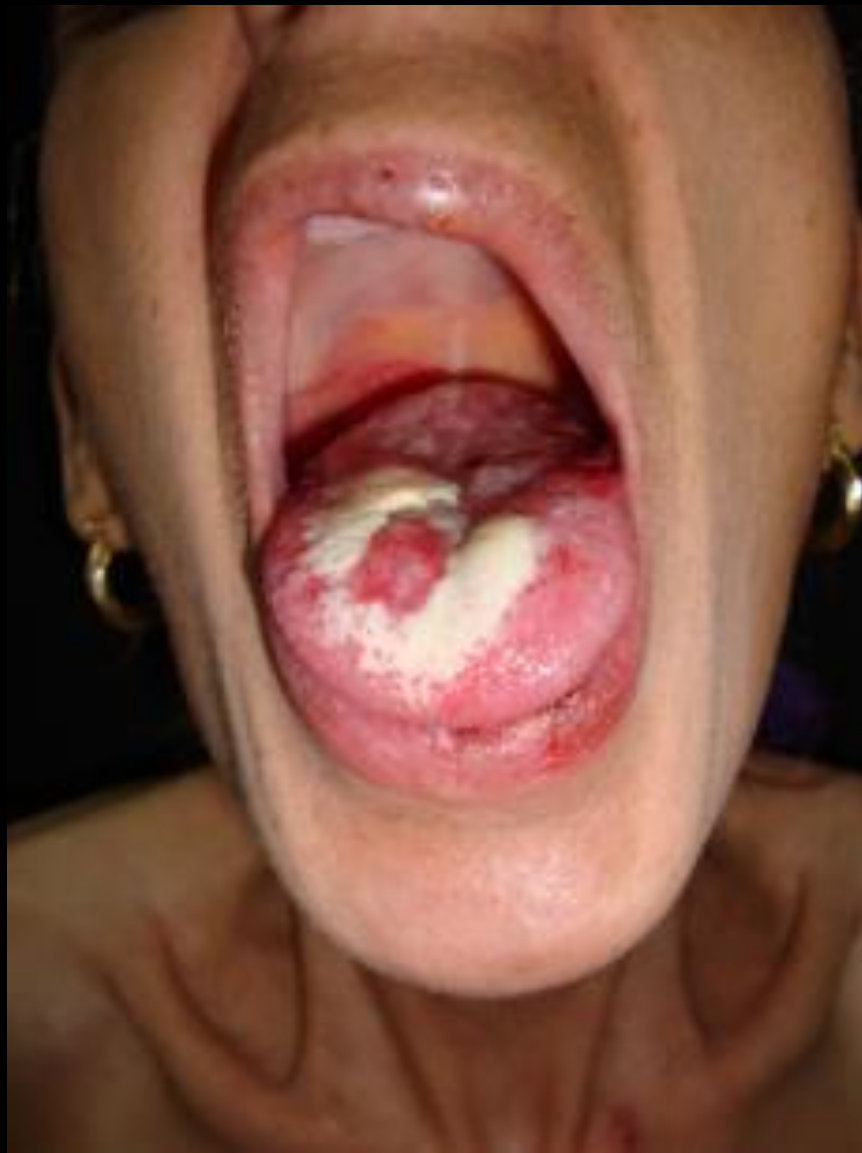
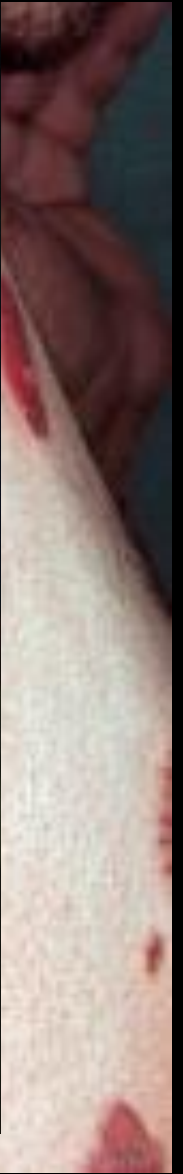
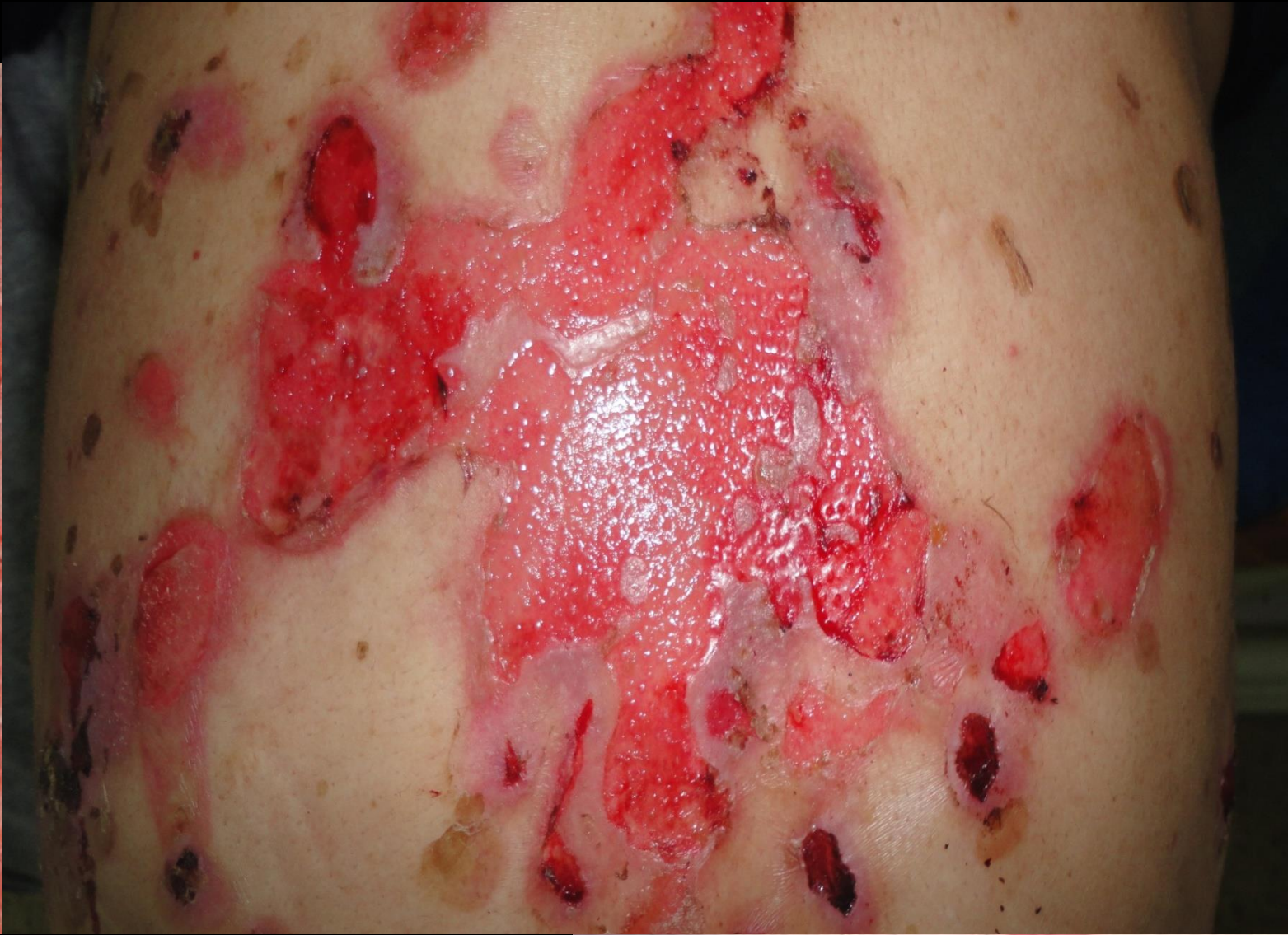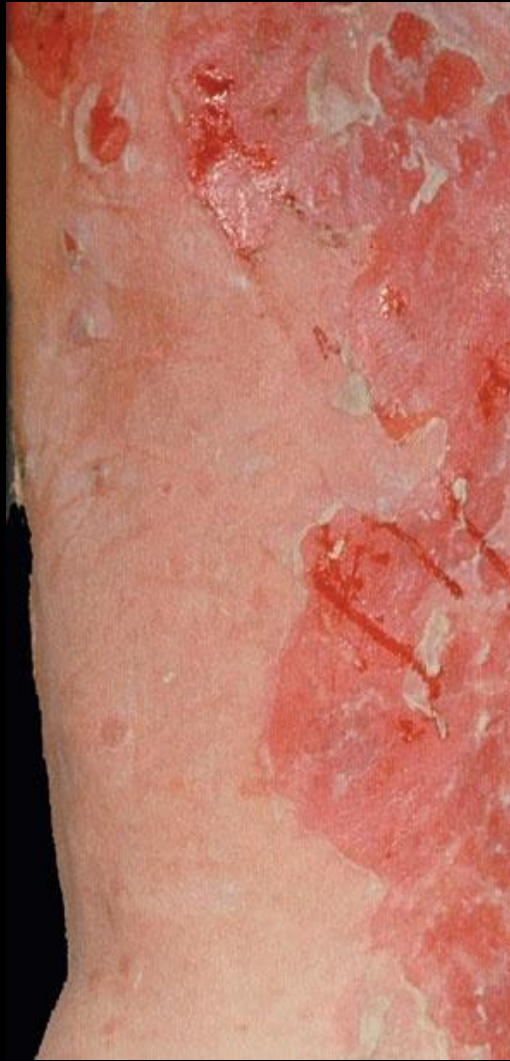Pemphigus vulgaire

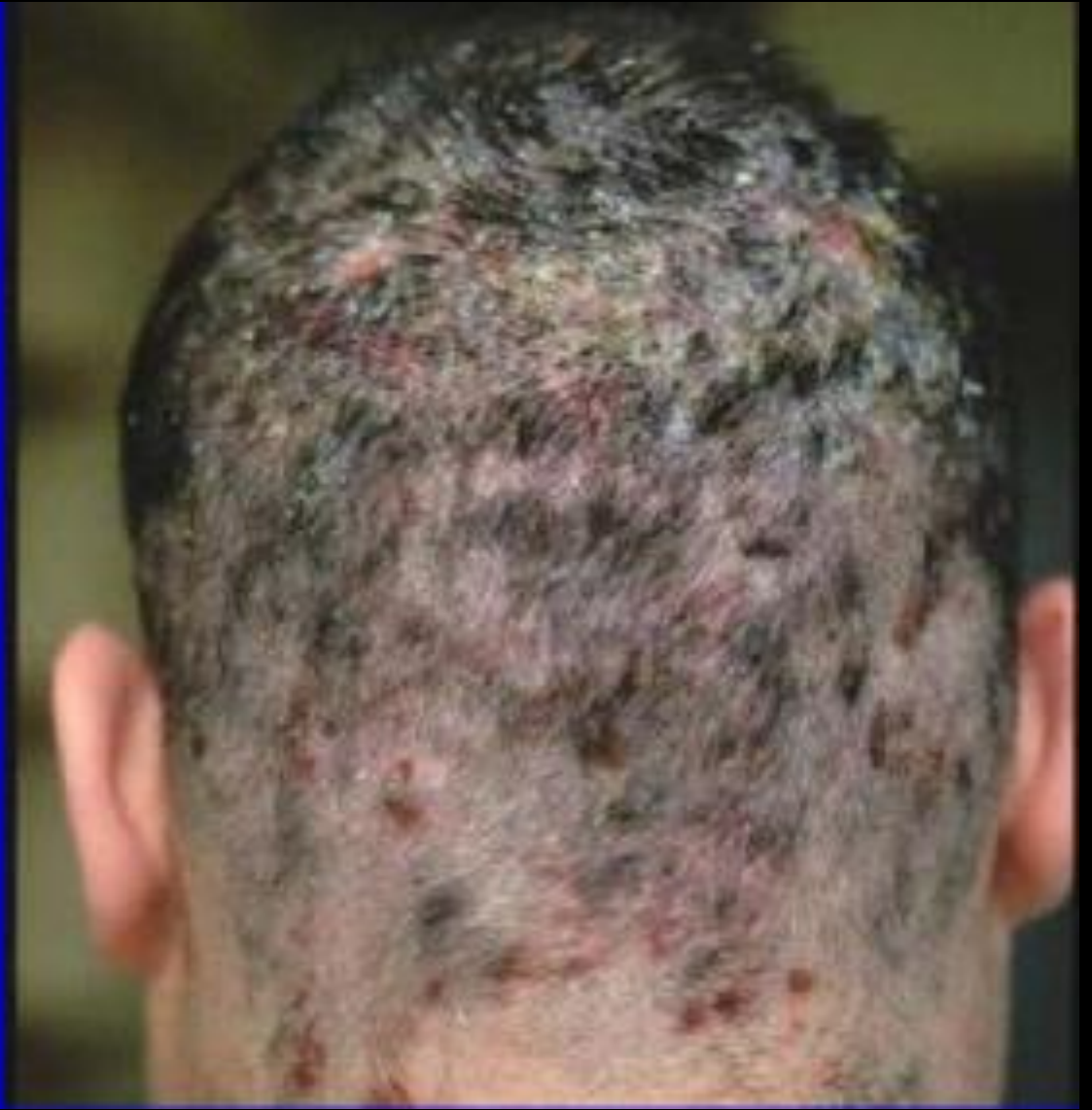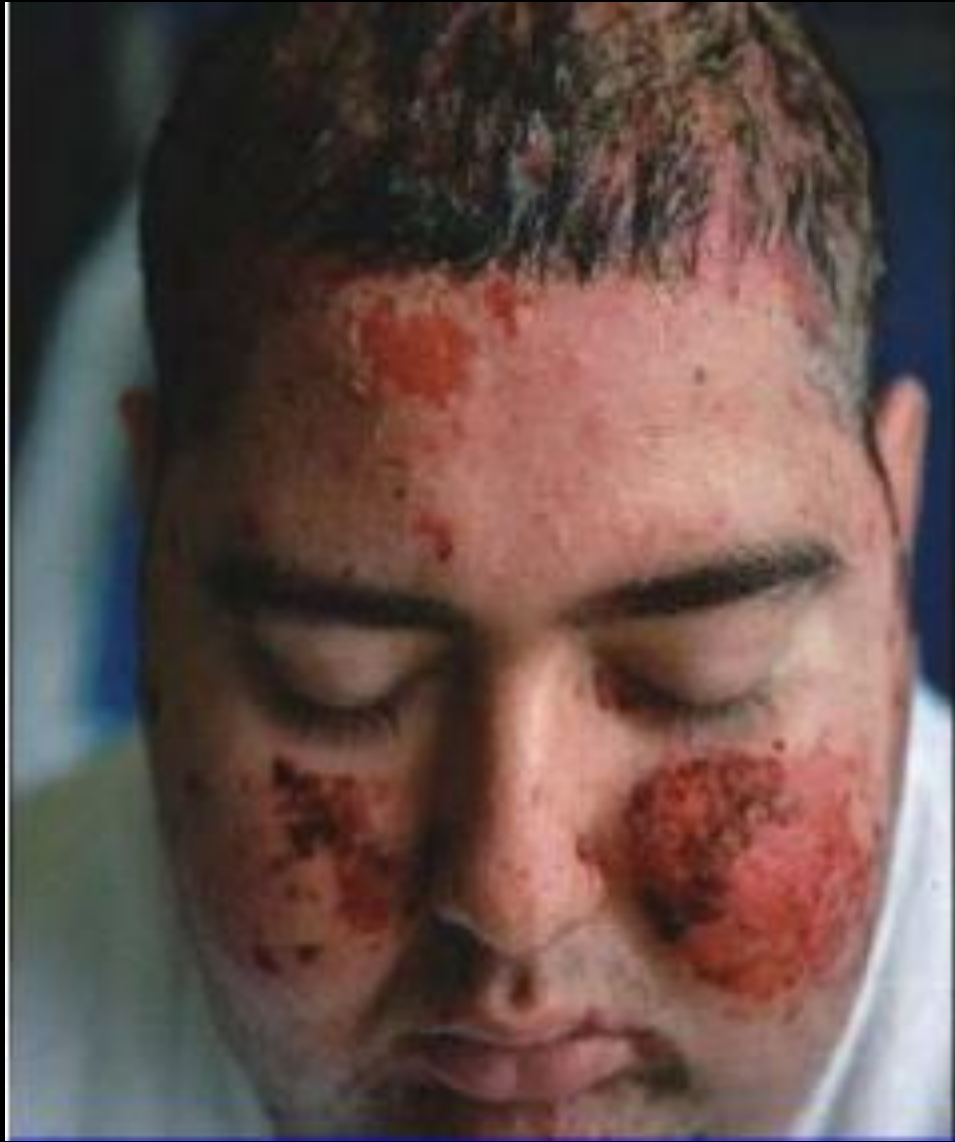- 50 ans mais peut être à tout âge
- Caractérisé par :
- Un début très souvent sur la muqueuse buccale : **érosions douloureuses** et récidivantes
- Une éruption de **lésions bulleuses** isolées sans prurit, sans érythème sous-jacent,
- signe de Nikolski positif.



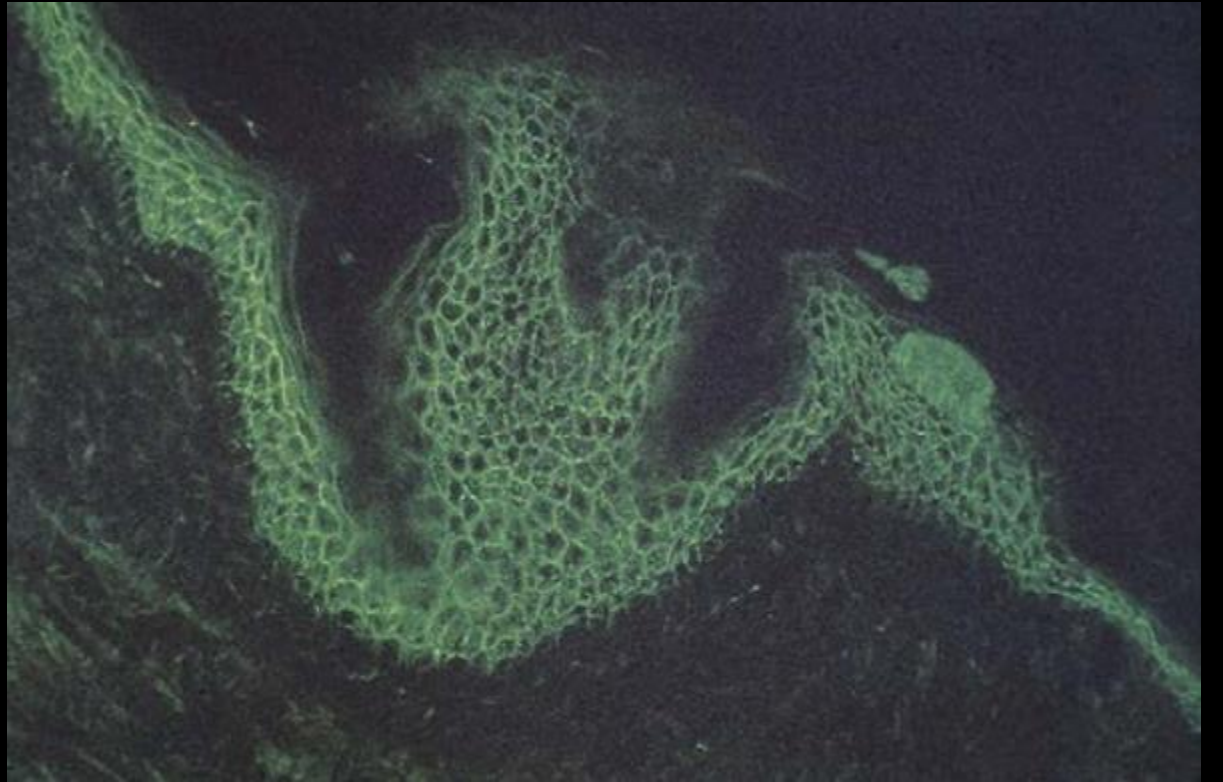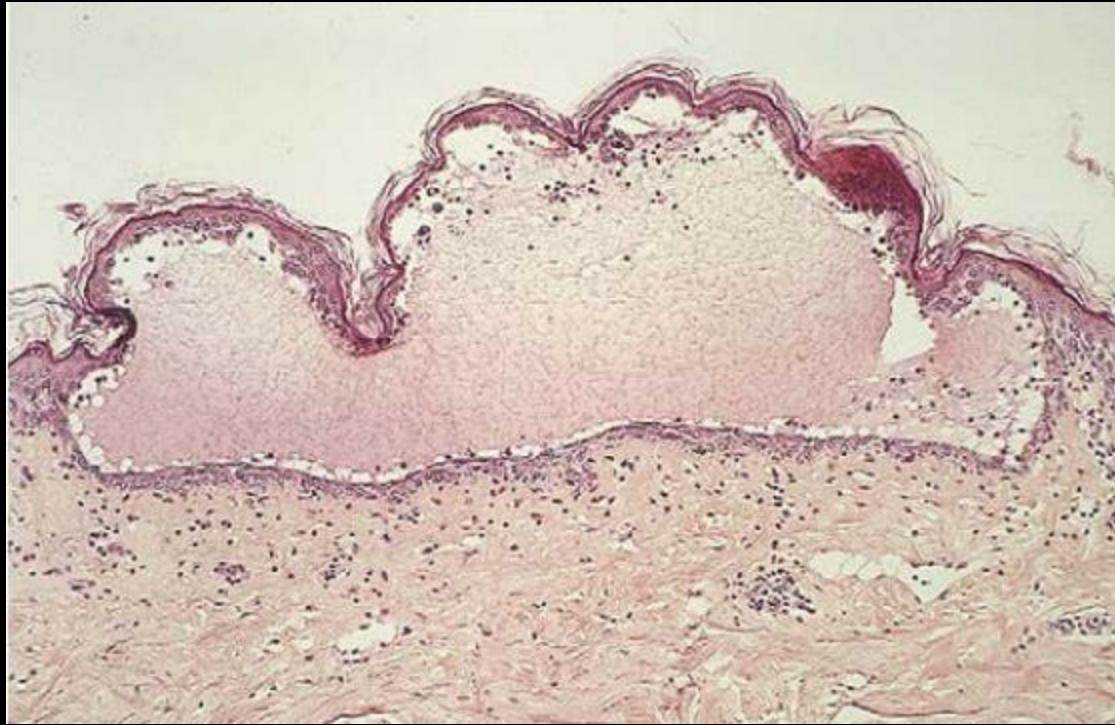








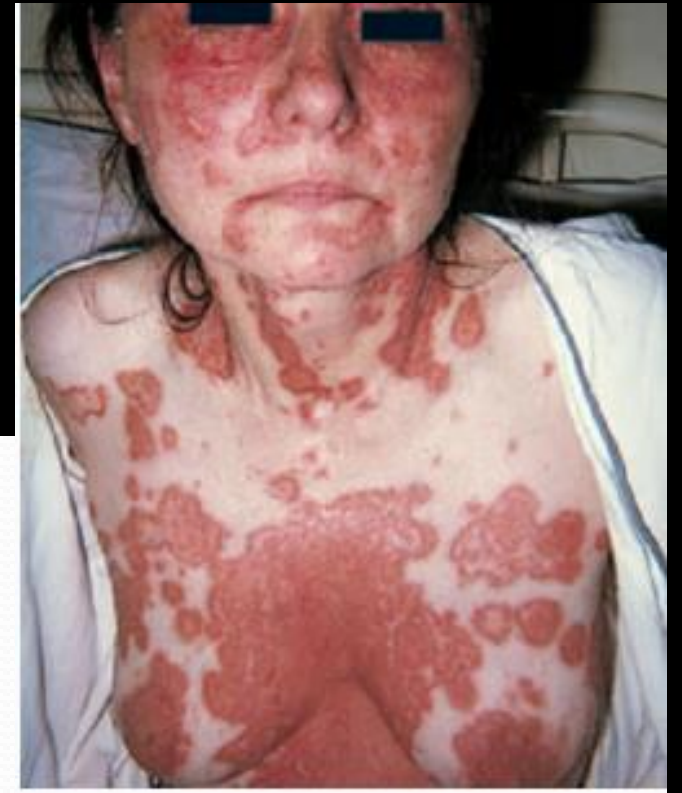- Le diagnostic repose sur :
 - Cytodiagnostic (muqueuses ++) du plancher de la bulle révèle des **cellules acantholytiques**
 - Histologie, une bulle intra-épidermique avec acantholyse
 - L'IFD de biopsie de peau ou de muqueuse péribulleuse:
 - des dépôts d'IgG et de C₃ sur la membrane de kératinocytes, prenant un aspect en **maille de filet**.
- Dans le sérum, la présence d'anticorps anti-substance intercellulaire épidermique.
 - Antigène cible est la desmogléine, un constituant majeur du desmosome.

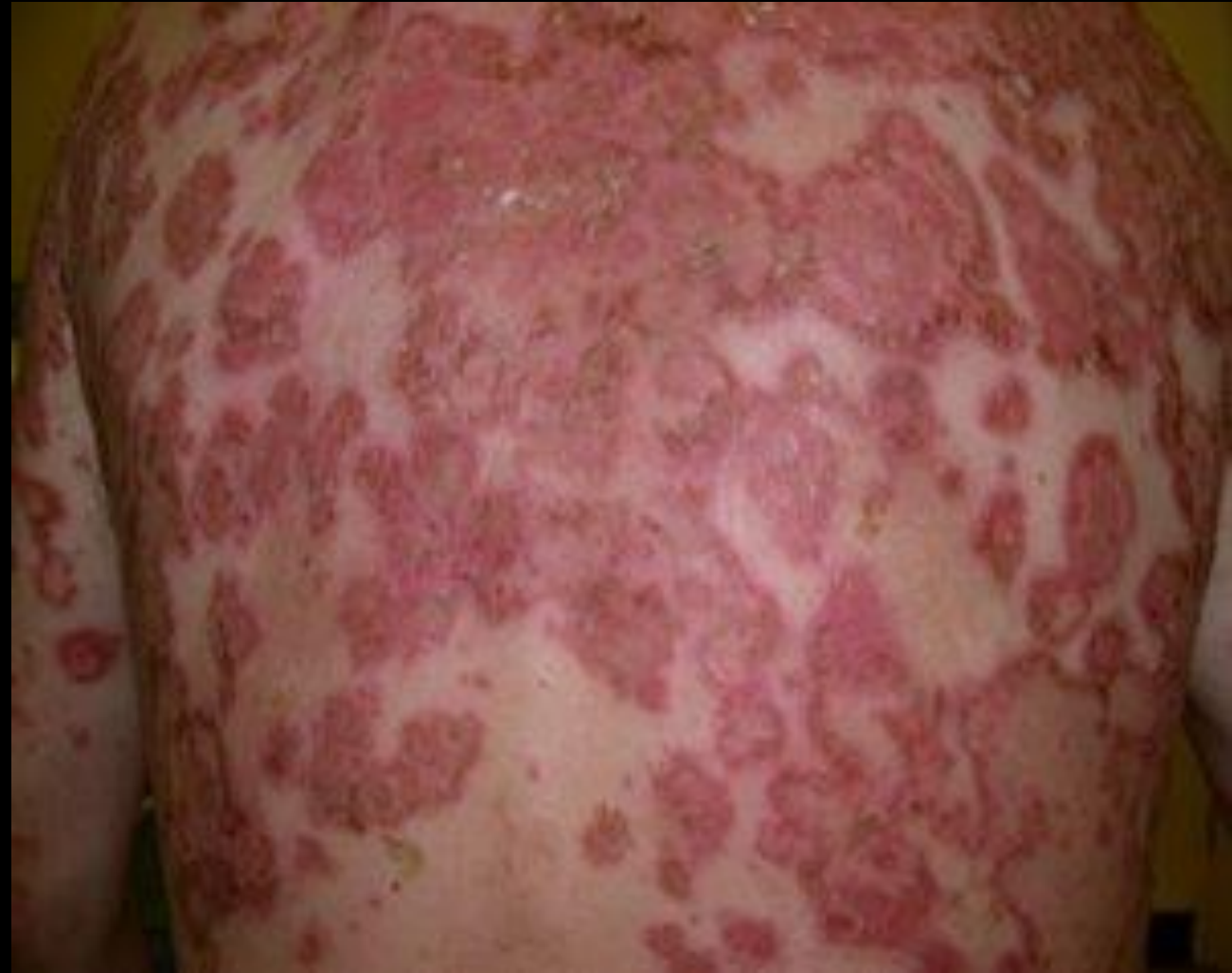
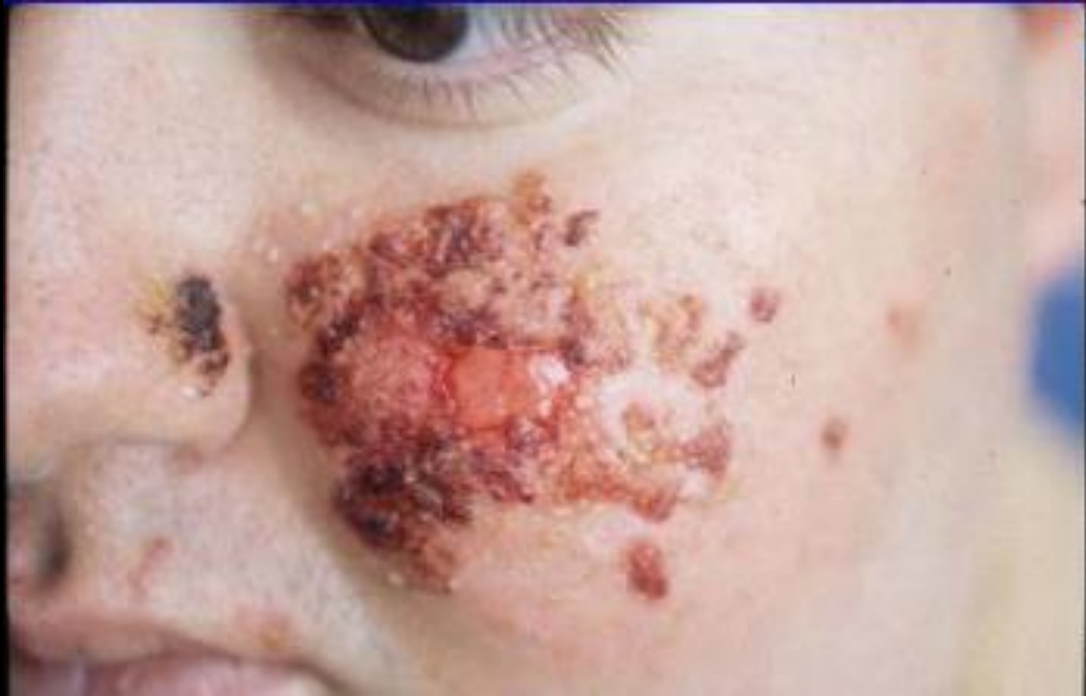
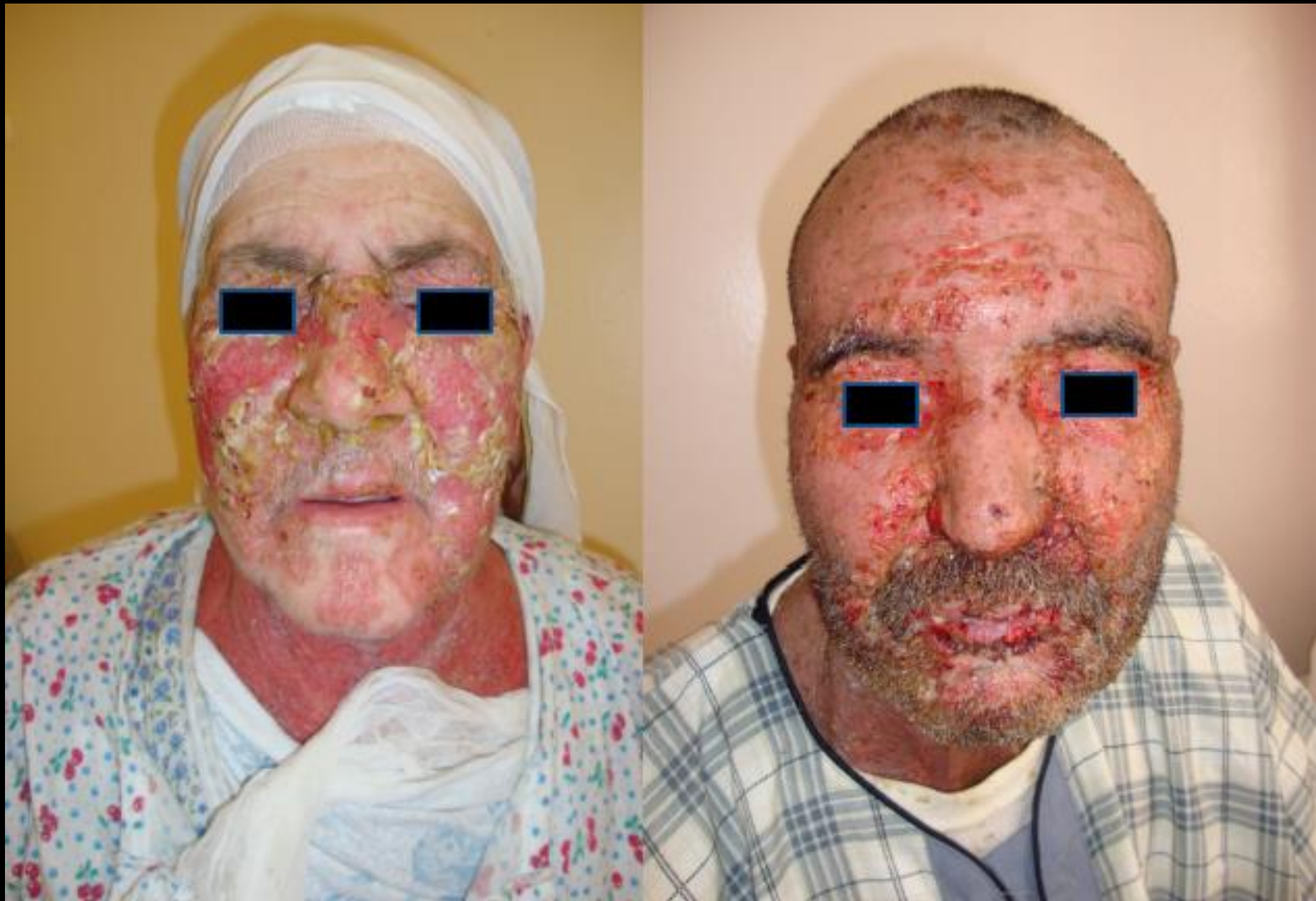Pemphigus superficiel

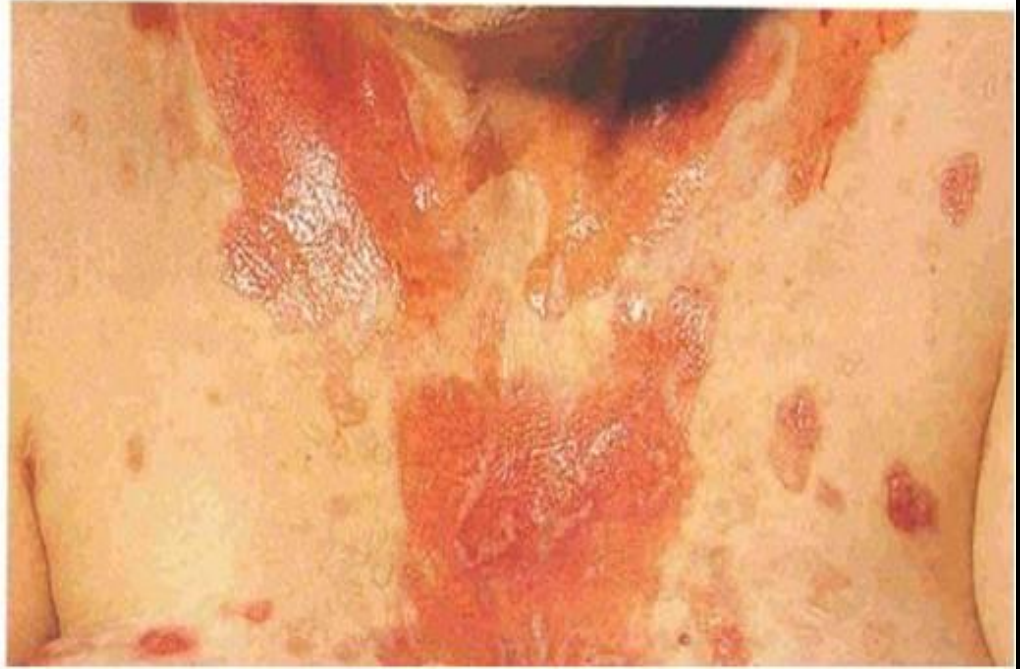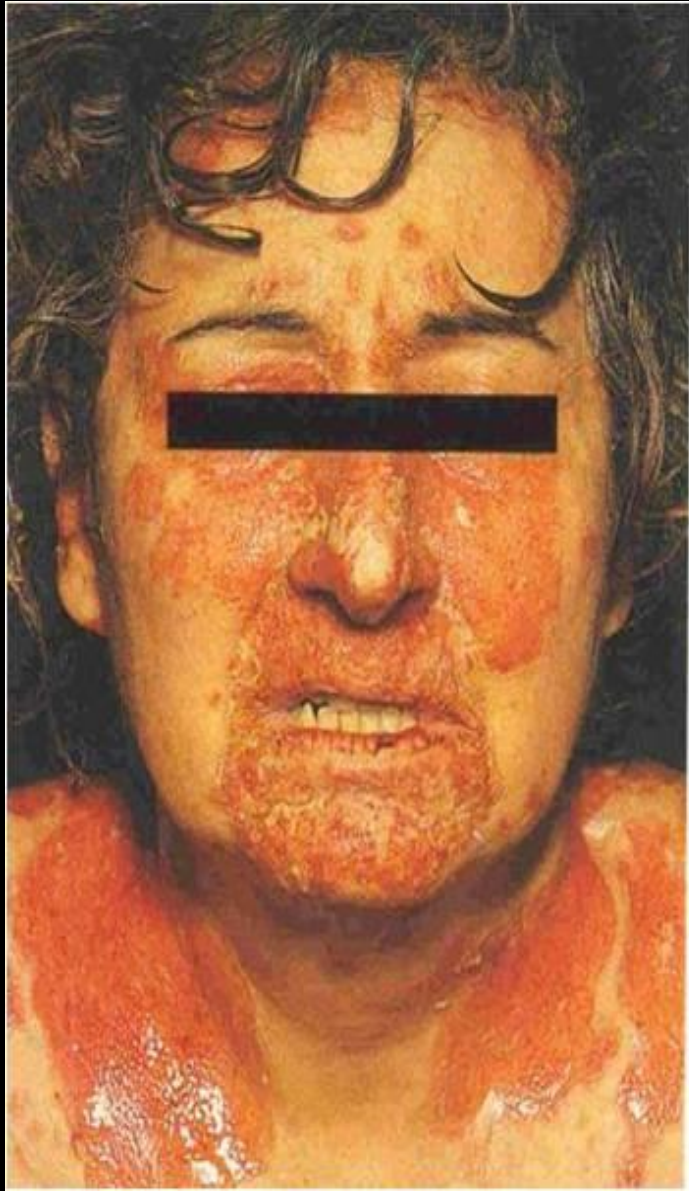lésions érythémato-squameuse sur
les régions séborrhéiques

- absence de lésions muqueuses.
- L'histologie est voisine de la forme précédente
- Il peut être induit par les médicaments comportant le radical sulfydryl (D-penicillamine ; captopril)







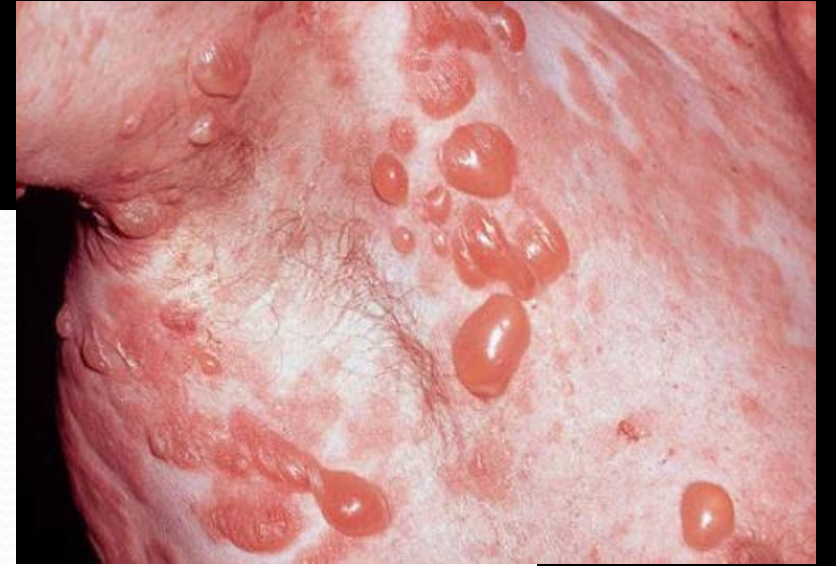

Les DBAI sous-épidermiques (groupe des pemphigoides)

- Les DBAI sous-épidermiques sont liées à la production d'auto anticorps dirigés contre différentes protéines de la JDE.
- On distingue:
 - la Pemphigoïde bulleuse
 - la Pemphigoïde cicatricielle
 - la Pemphigoïde gravidique
 - la dermatite herpétiforme
 - la dermatite à IgA linéaire
 - epidermolyses bulleuses acquises

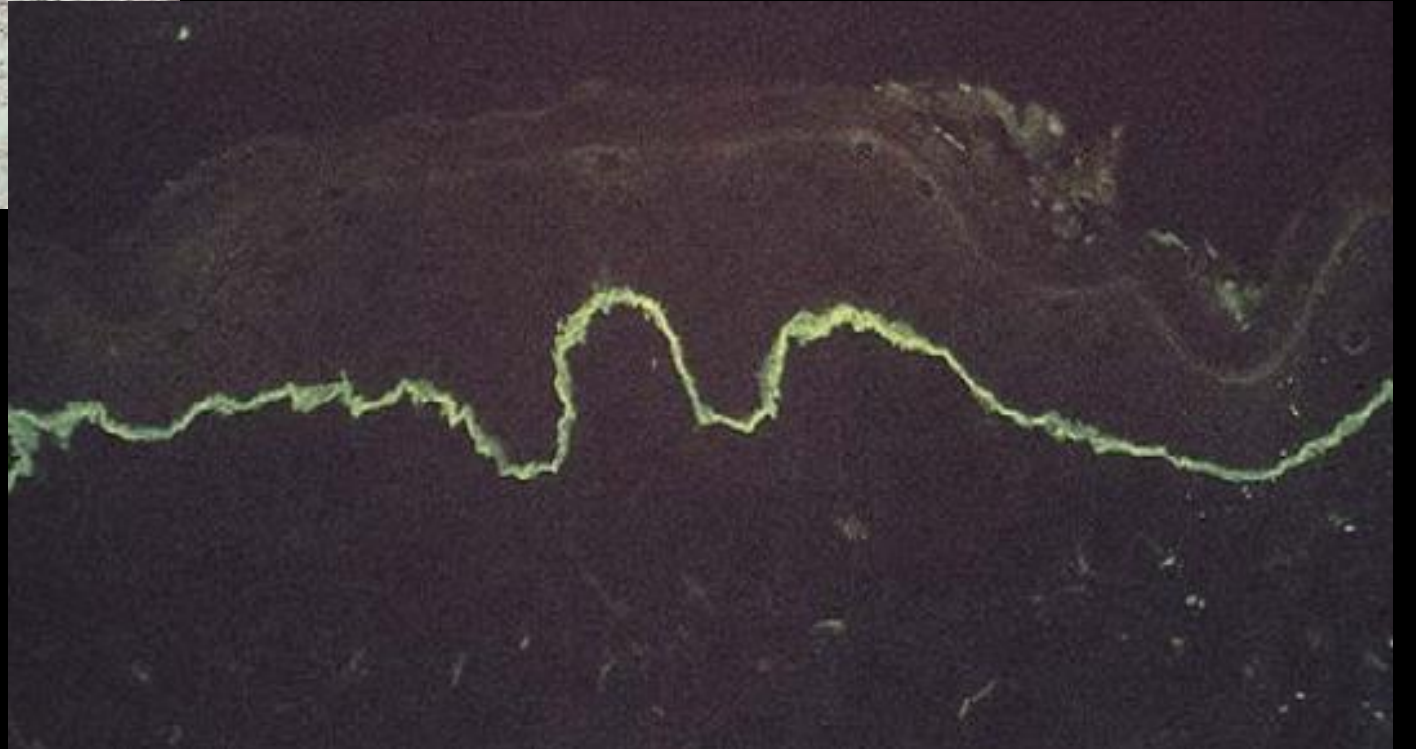
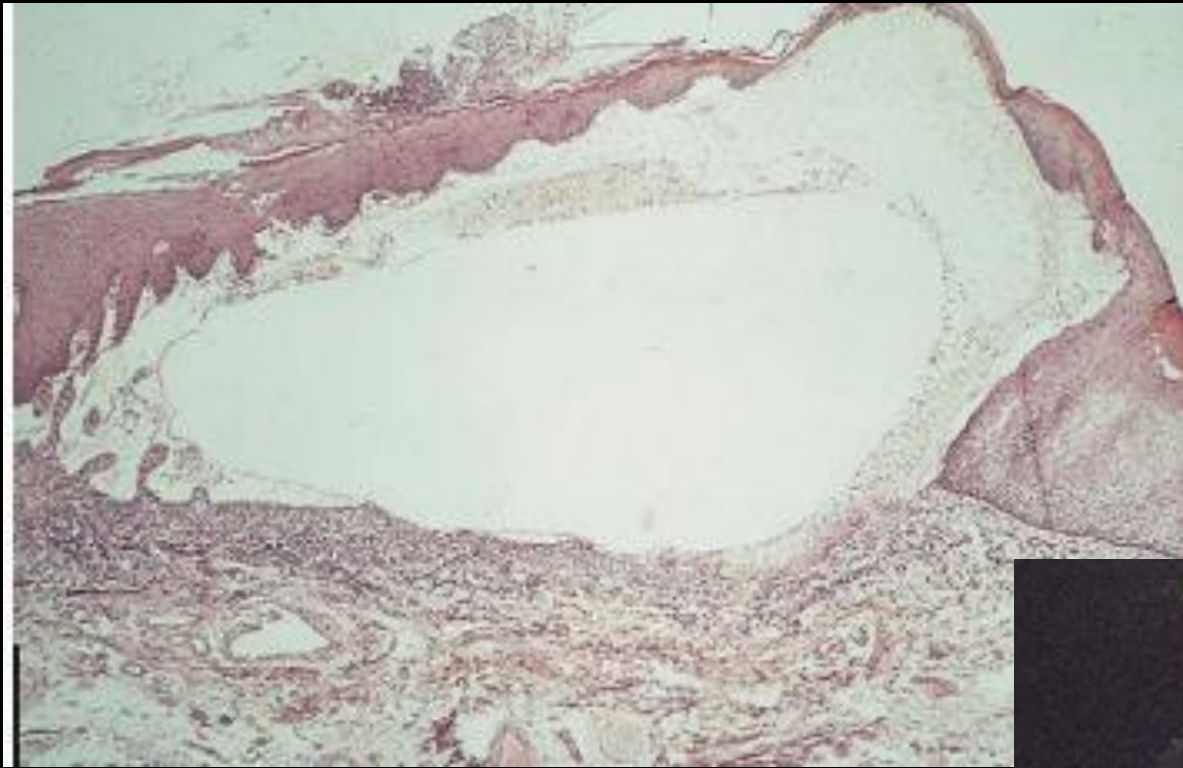
Pemphigoïde bulleuse

- C'est la plus fréquente des DBAI
- Après 70 ans
- Un prurit intense précédant l'éruption
- Une éruption polymorphe avec bulles tendues de taille variable sur des placards érythémato-papuleux urticariens
- La rareté de l'atteinte des muqueuses
- L'absence de signe de Nikolski



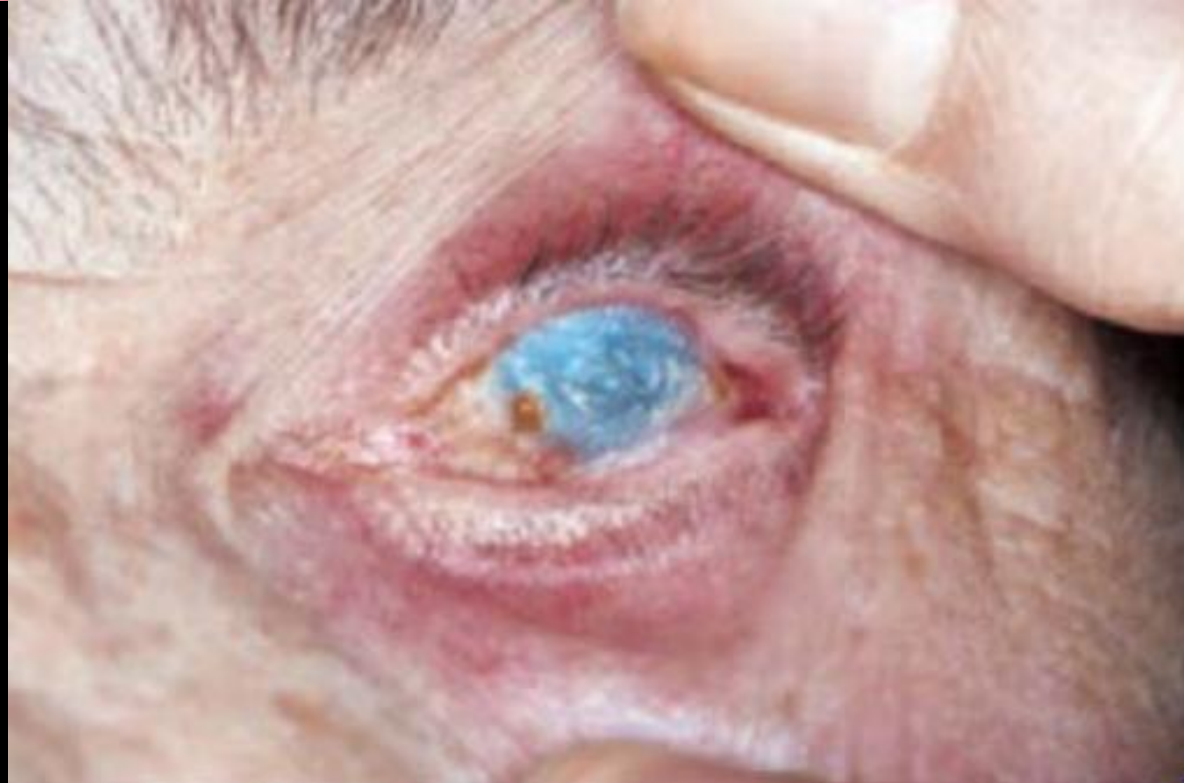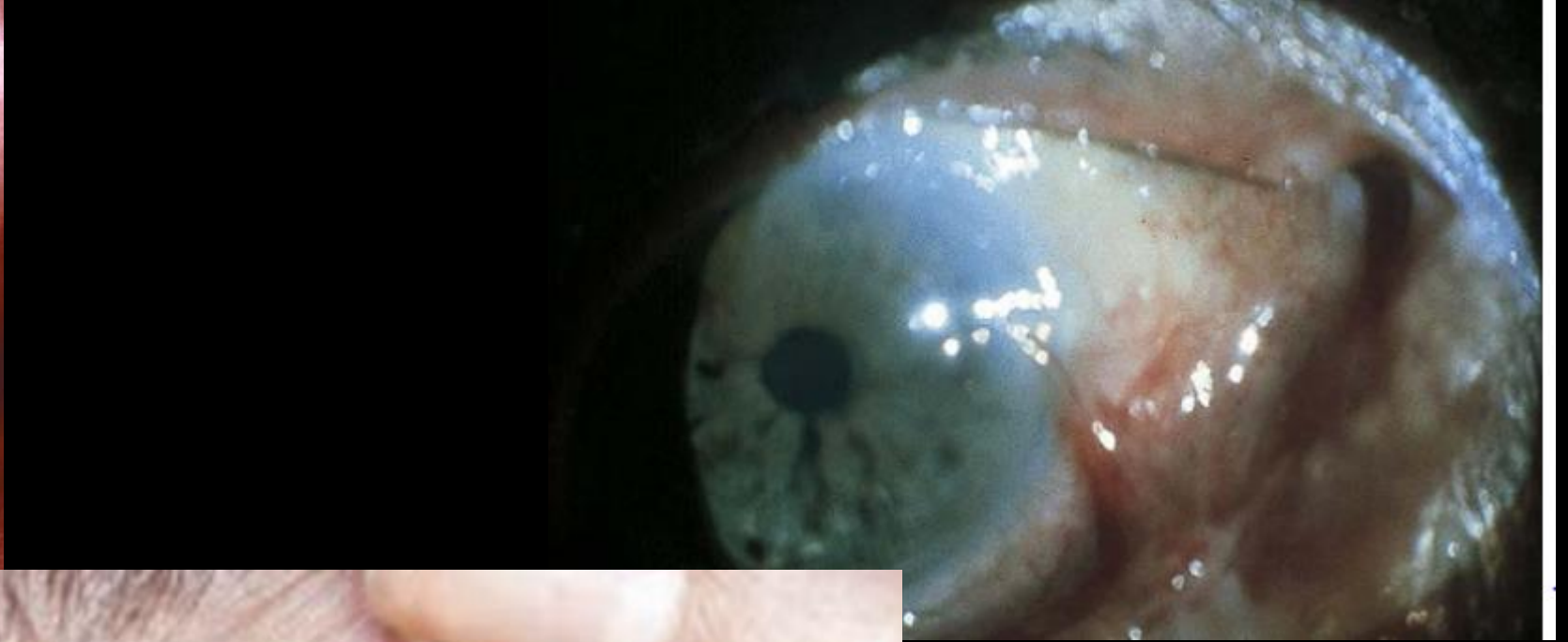
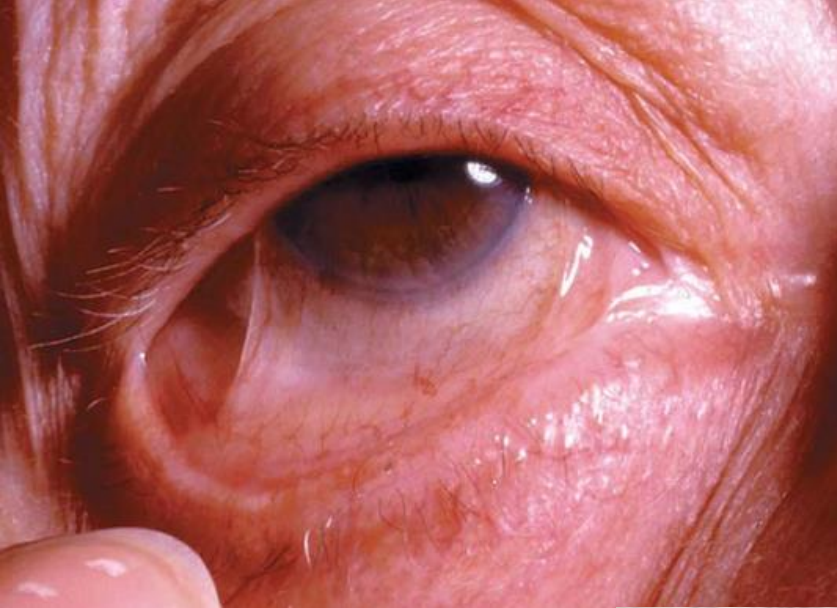
Diagnostic

- Une éosinophilie inconstante
- La biopsie avec en histologie une **bulle sous-épidermique**
- IFD des dépôts linéaires d'IgG et de complément dans la zone de la membrane basale.
- IFI : présence d'anticorps circulants anti-membrane basale
- Deux antigènes ciblés ont été identifiés correspondant à deux protéines des hémidesmosomes.



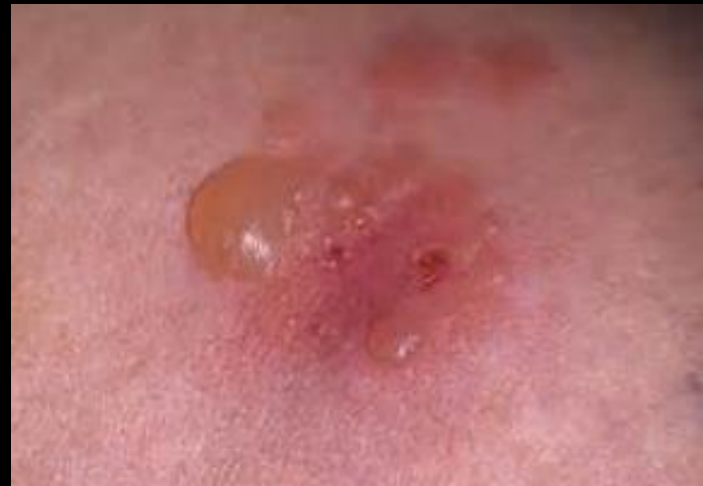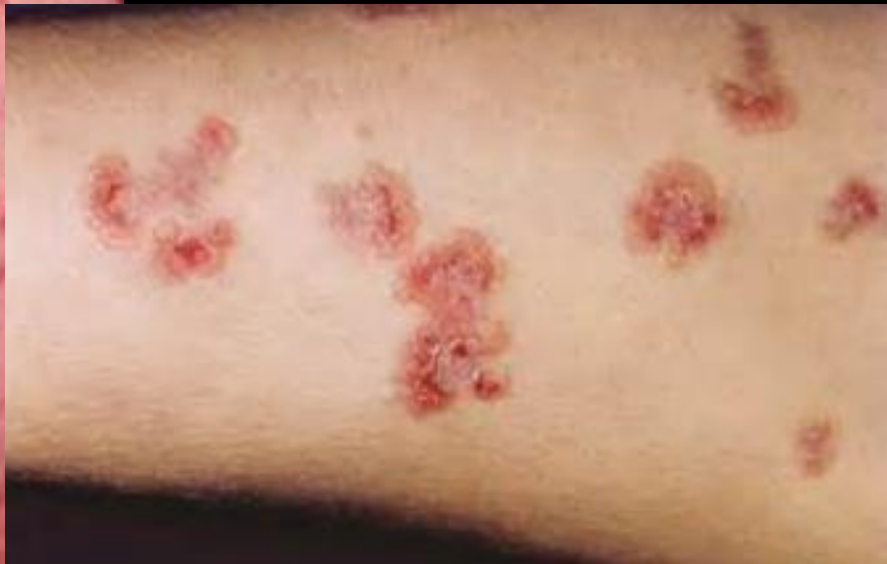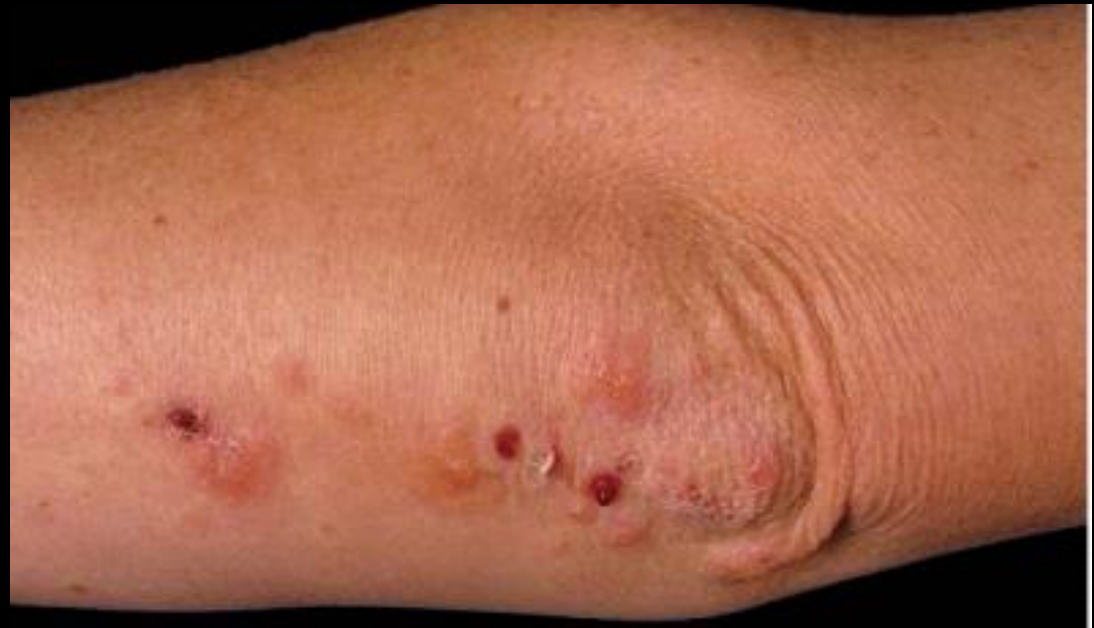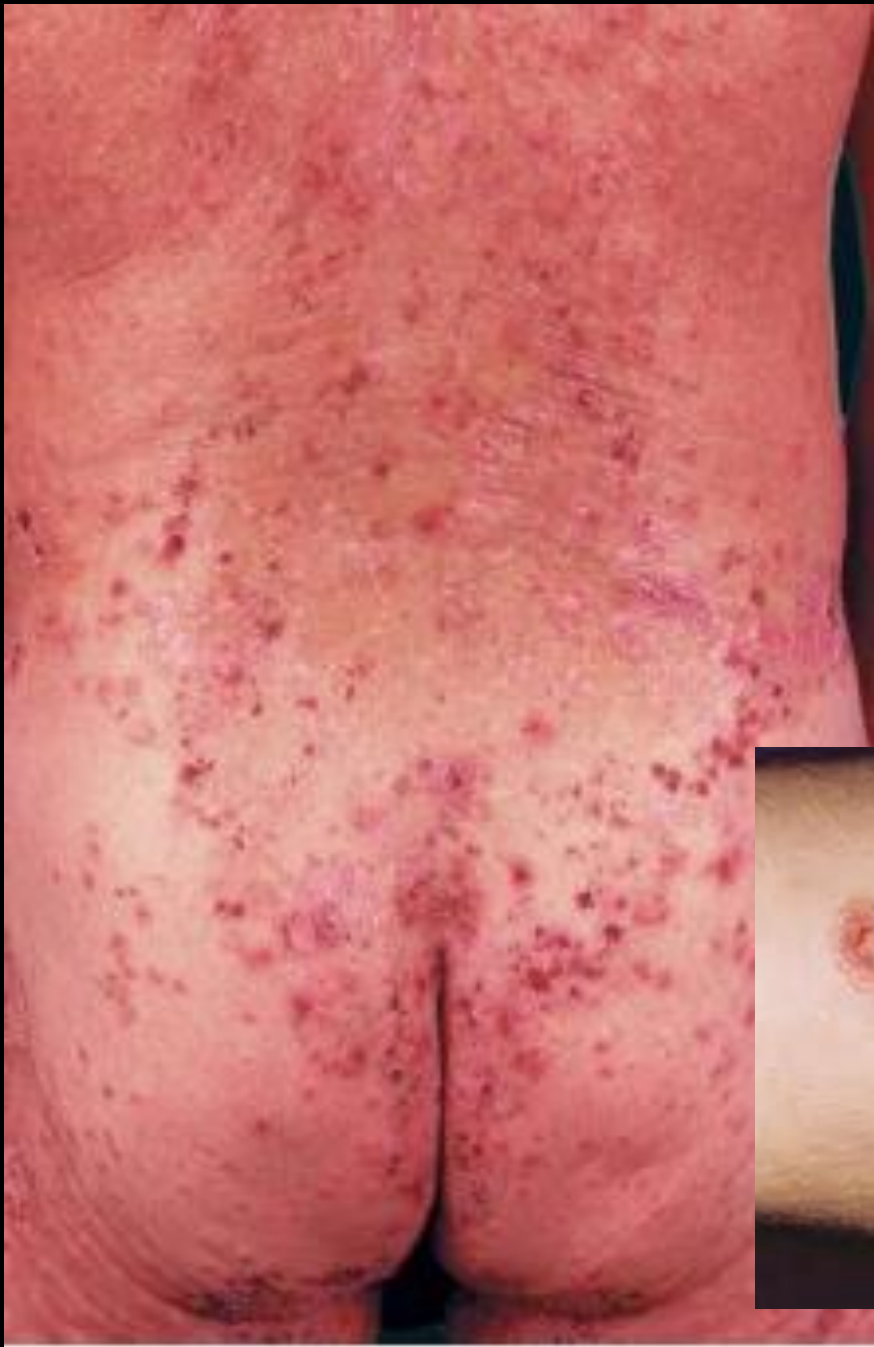Pemphigoïde cicatricielle

- Elle est caractérisée par une atteinte élective des muqueuses chez le sujet âgé :
- Gingivite, stomatite bulleuse
- Conjonctivite synéchiante avec risque de cécité.
- Le diagnostic est analogue à celui de la pemphigoïde bulleuse.



Dermatite herpétiforme

- L'adolescent ou l'adulte jeune
- Prurit diffus, longtemps isolé.
- Une éruption de vésico-bulles à groupement annulaire sur des placards érythémato-papuleux, volontiers symétriques
- Associée à une entéropathie au gluten, le plus souvent asymptotique.
- Évolution par poussées

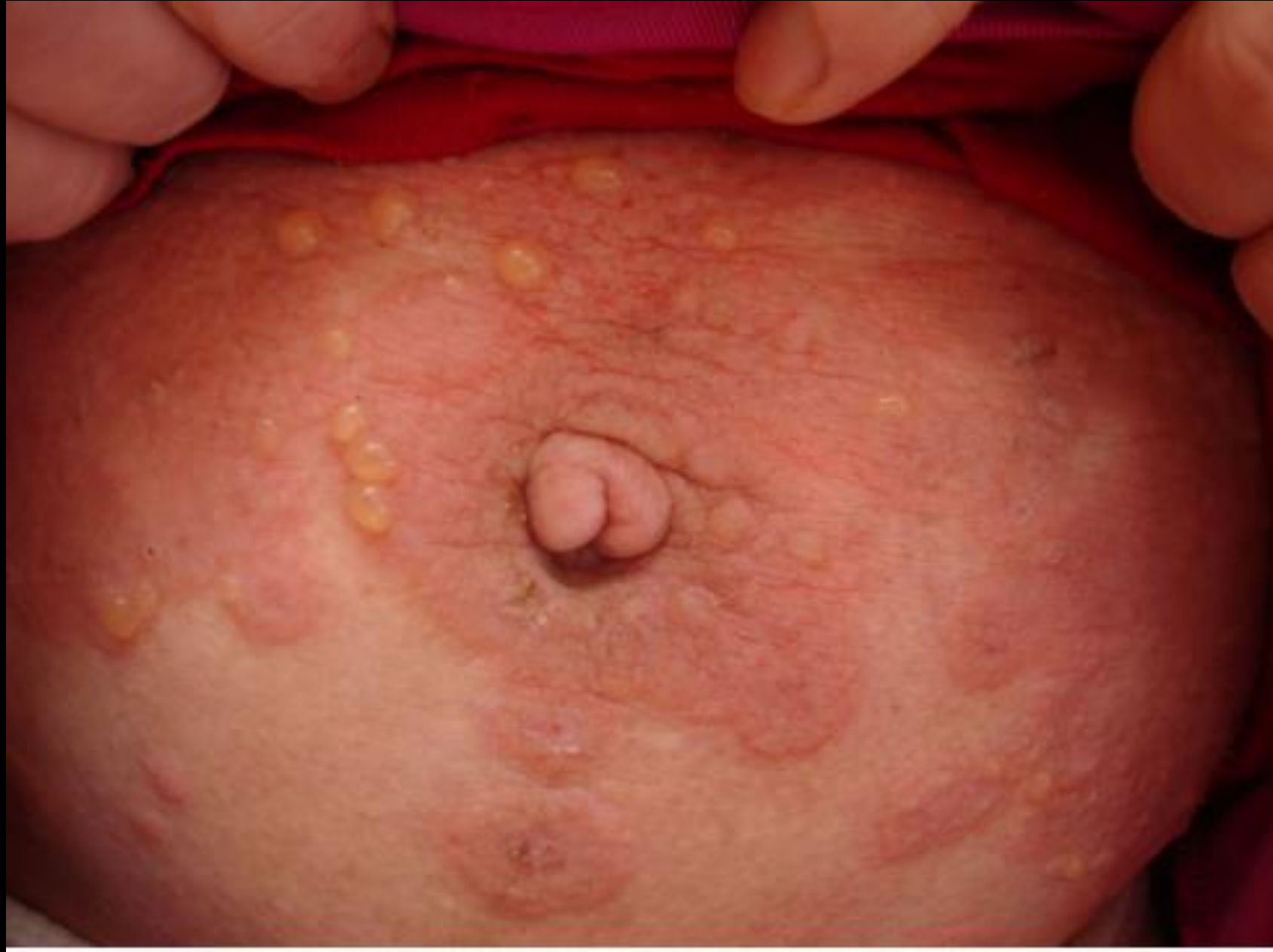

Diagnostic

- L'histologie montre un **clivage sous-épidermique** associé à des **micro-abcès** du derme papillaire à polynucléaires neutrophiles et éosinophiles.
- IFD la présence de **dépôts granuleux d'IgA** au sommet des papilles dermiques
- la recherche d'autoanticorps sériques est **négative**.
- Des anticorps circulants antiréticuline, antiendomysium, antigliadine et antitransglutaminase
- La biopsie du grêle montre une **atrophie villositaire**

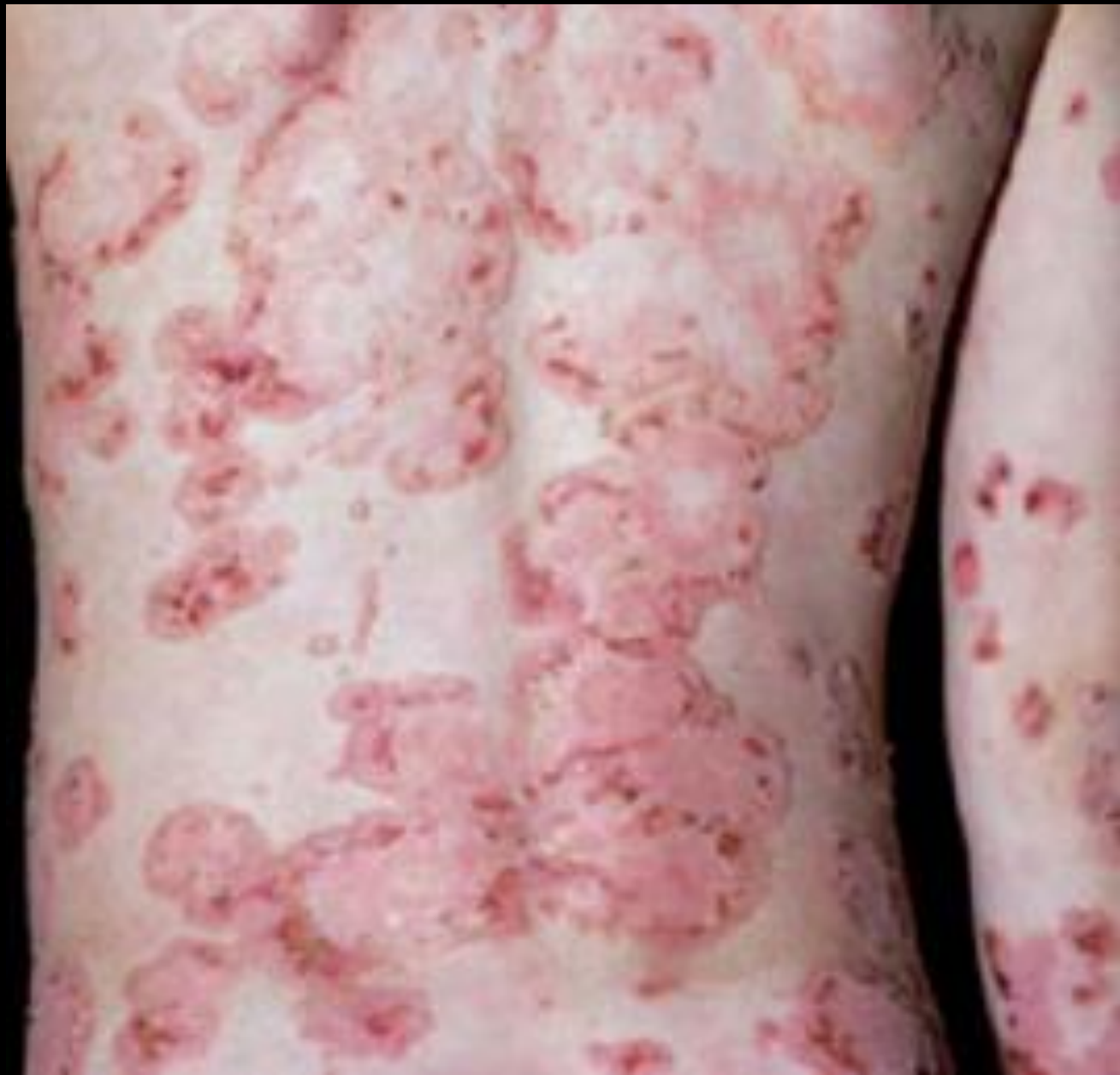Pemphigoïde gravidique

- 2ème et 3ème trimestre souvent dans la région périombilicale et
- peut récidiver lors des grossesses ultérieures.
- Le pronostic foetal est dominé par le risque de prématurité et le petit poids foetal.



Dermatite à IgA linéaire

- survient à tout âge en particulier chez l'enfant
- caractérisée par un dépôt d'IgA à l'IFD.



Traitement :

- Le traitement des principales maladies bulleuses auto-immunes repose
- principalement sur
la corticothérapie locale ou générale.
- le pronostic vital restait réservé essentiellement du fait des complications de ce traitement au long cours chez un sujet âgé.

- **Le pemphigoïde cicatricielle** est un traitement difficile. Les nouveaux immunomodulateurs (CELLEPT) ont grandement amélioré son pronostic.
- **La dermatite herpétiforme**: régime sans gluten et la Disulone .
- **Le pemphigus** est traité par corticothérapie générale associée ou non aux immunosuppresseurs.

Merci...

