


PSORIASIS



Dr Meghezzi

INTRODUCTION

- Dermatose inflammatoire érythémato-squameuse chronique
- Frqte → 2% de la population
- Survient à tout âge, (20 et 30 ans +++)
- Dgc: essentiellement clinique
- Dermatose bénigne, mais qui altère considérablement la qualité de vie.



INTRODUCTION

- **Formes graves** : érythrodermie, rhumatisme psoriasique, psoriasis pustuleux
- TRT est **symptomatique** : repose souvent sur des thérapeutiques locales, les traitements généraux réservés aux formes sévères.
- Facteurs aggravants : **stress, infections, médicaments**



PATHOGENIE

- Le psoriasis est caractérisé par une accélération du renouvellement épidermique
 - Turn over épidermique normal est de **30 jours**
 - Dans le psoriasis: seulement **7 jours**
- Ceci est en rapport avec des troubles immunitaires
- Activation des LT → sécrétion des différents cytokines (TNF Alpha , IL12, IL 23...)
 - Entraînant une réaction inflammatoire psoriasique
 - Responsable de la prolifération accrue des kératinocytes



○ Il s'agit d'une affection **multifactorielle**

❖ *facteur génétique :*

❖ **30 %** des psoriasiques sont familiaux

❖ Le psoriasis de l'enfant est fréquemment liée aux antigènes d'histocompatibilité (**HLA Cw6**)

❖ *Facteurs d'environnement :*

• **L'alcool et le tabac** : facteurs de résistance au TRT

• Les **infections** : surtout dans les poussées de psoriasis chez l'enfant

• Les facteurs **psychologiques** et les **médicaments** (sel de lithium, bêta-bloquants, IEC, CTC ...) peuvent induire ou aggraver un psoriasis



CLINIQUE

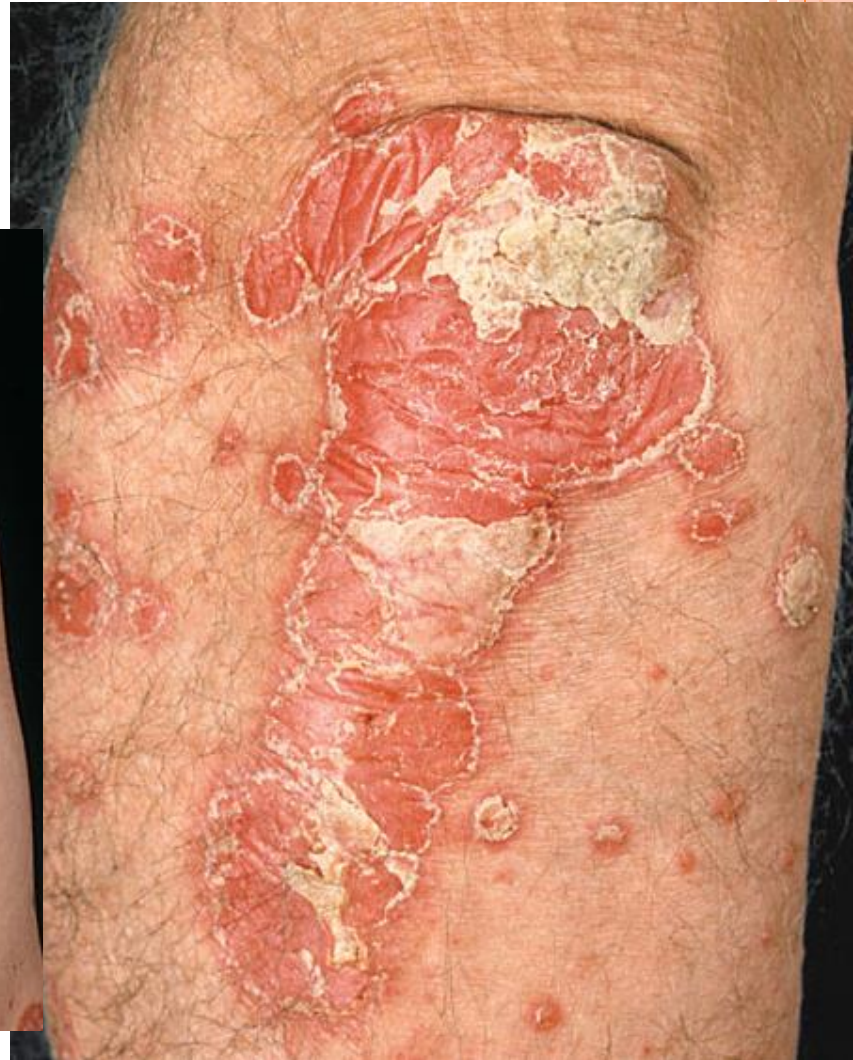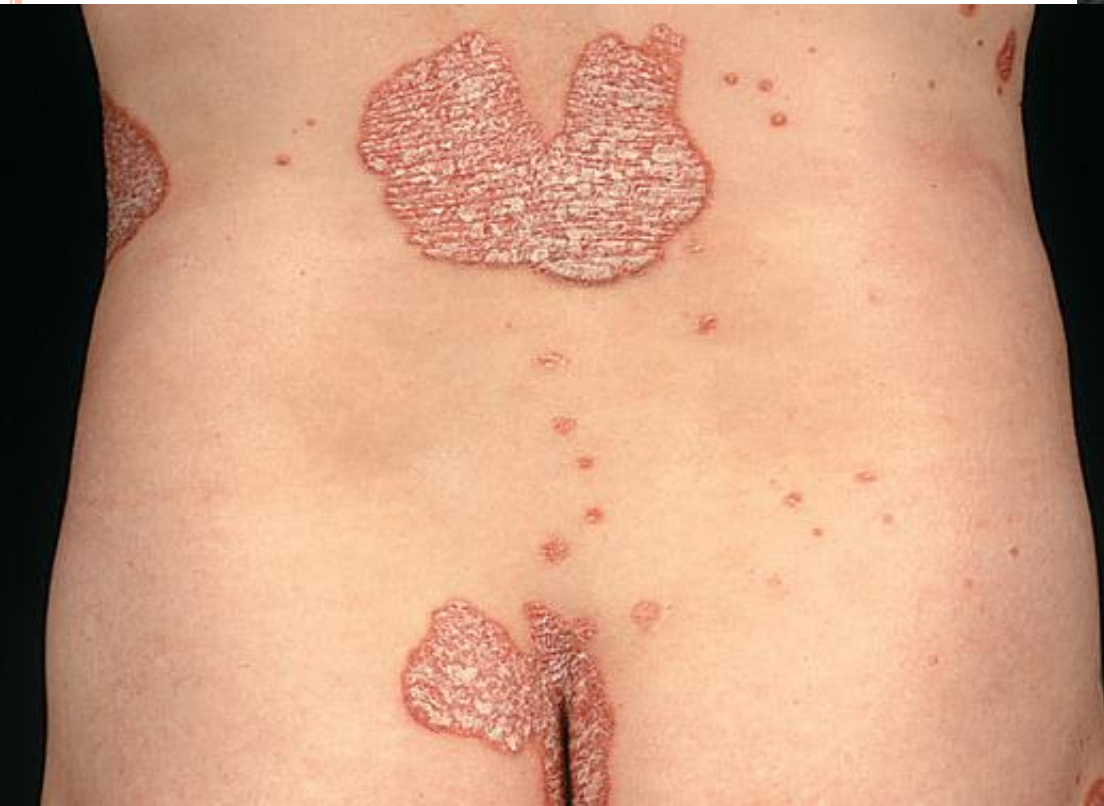A- Forme classique du psoriasis vulgaire

1- Lésion élémentaire : tache érythémato-squameuse

○ Couche squameuse superficielle :

- **Couleur:** blanchâtre et terne, parfois micacée
- **Surface:** lisse ou rugueuse
- Ces squames sont sèches, de dimension et d'épaisseur variable
- Peuvent masquer totalement ou partiellement l'érythème.





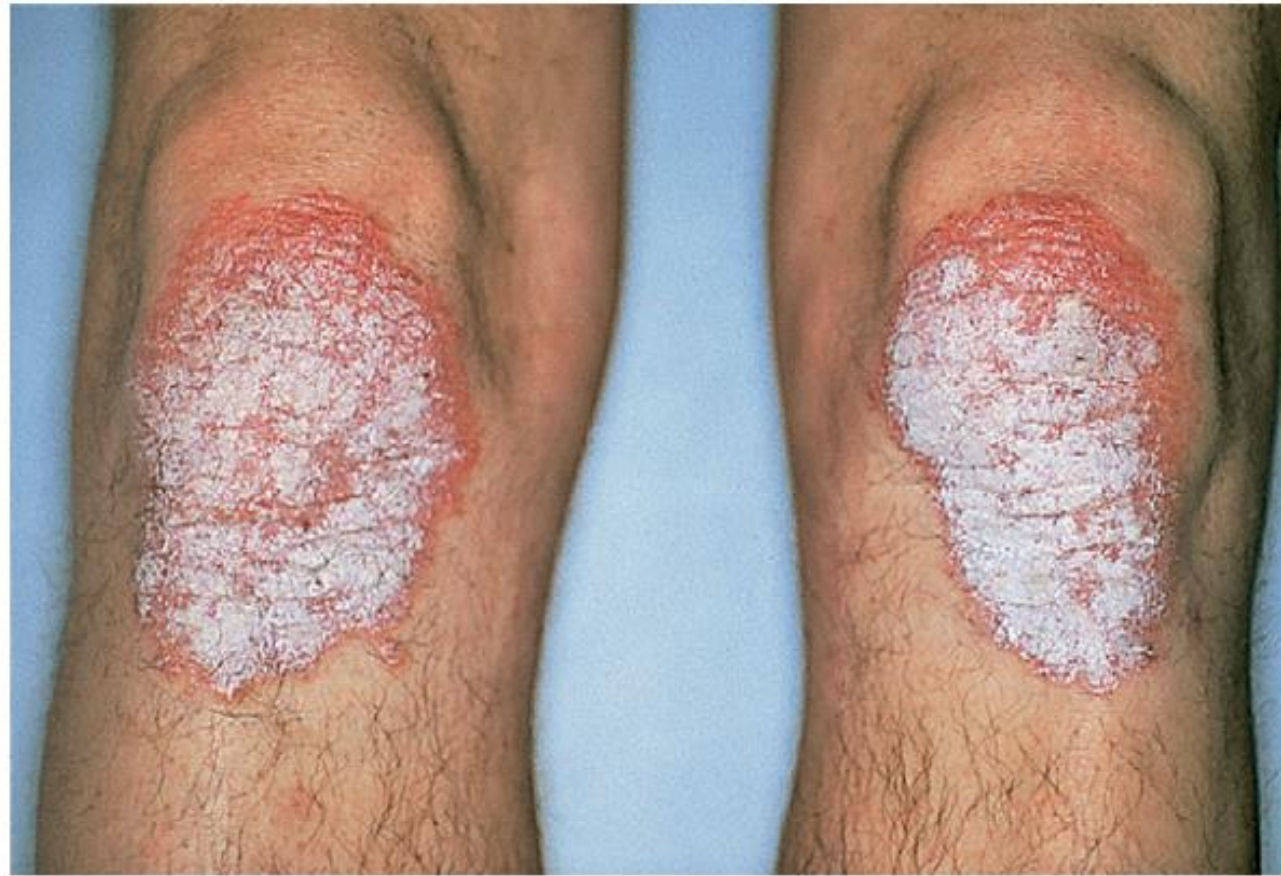

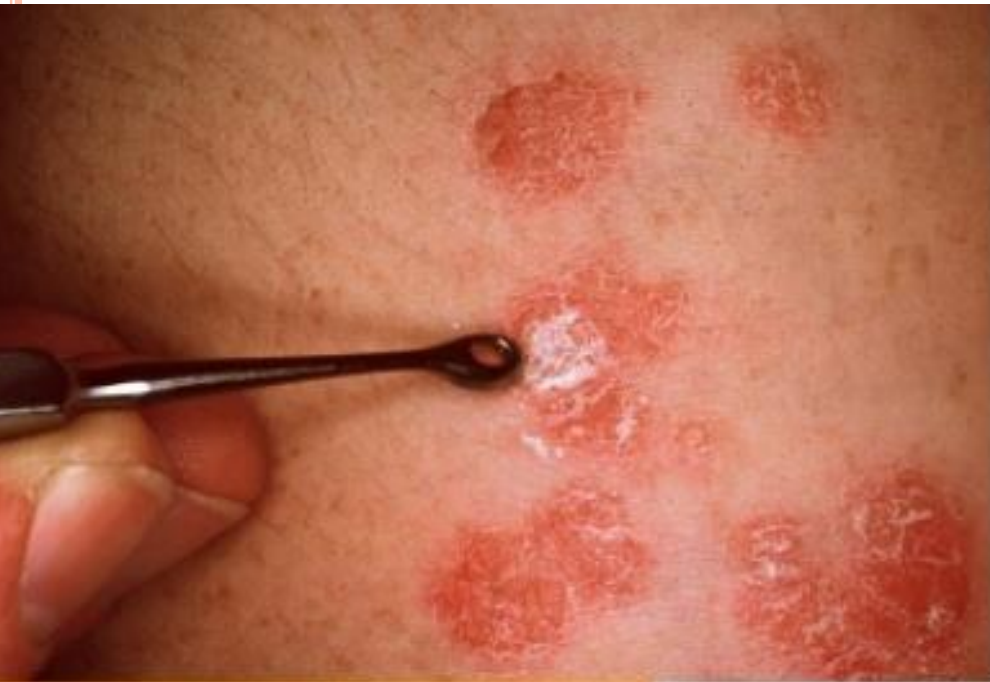Fig. 123-2. Psoriasis. Plaques érythémato-squameuses bien limitées.
(Source : *Dermatology*, par David J. Gawkrödger. 3^e édition. Churchill Livingstone, 2002.)



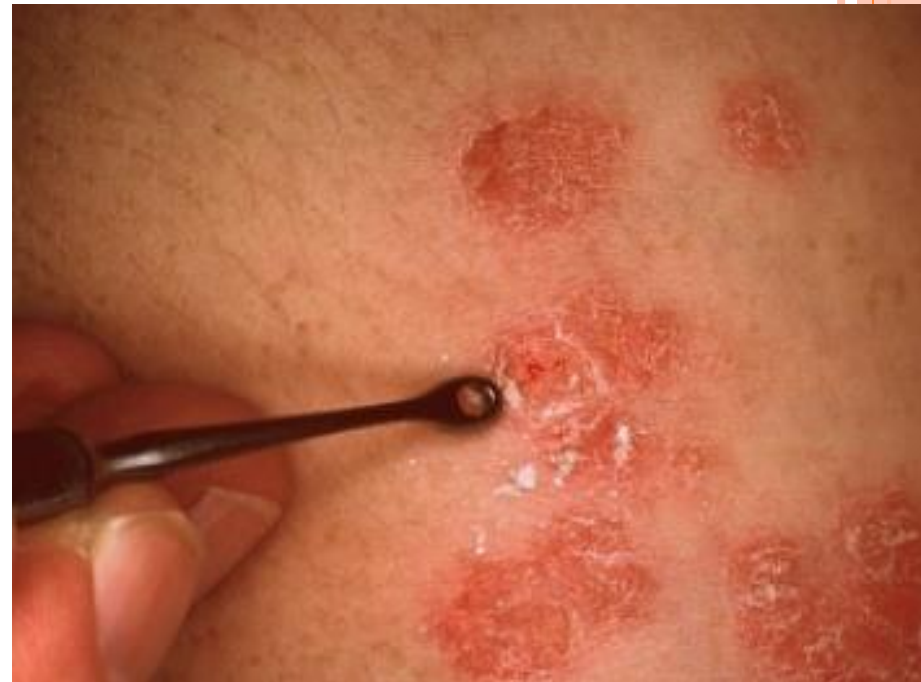Le grattage méthodique de **Brocq**

- *Signe de blanchiment* : les 1^{ers} coups de curettes enlèvent les couches superficielles friables et la surface devient d'un blanc éclatant.
- *Signe de la tache de bougie* : les couches profondes sont plus cohérentes ont un aspect micacé.
- *Signe de la pellicule décollable* : arrachement d'une fine pellicule adhérente au plan profond.
- *Signe de la rosée sanglante ou signe d'AUSPITZ*: apparition de fine gouttelettes hémorragiques (mise à nu des papilles dermiques)





Tache de bougie



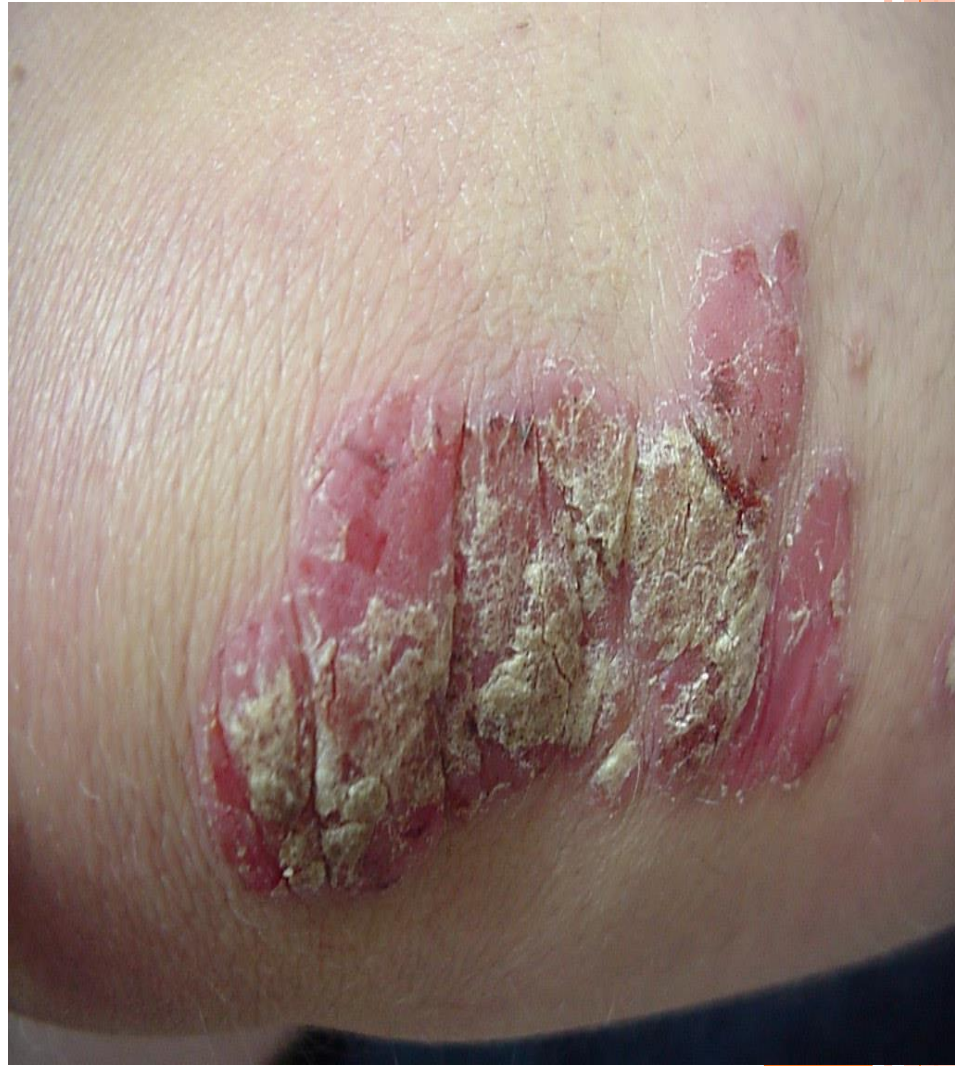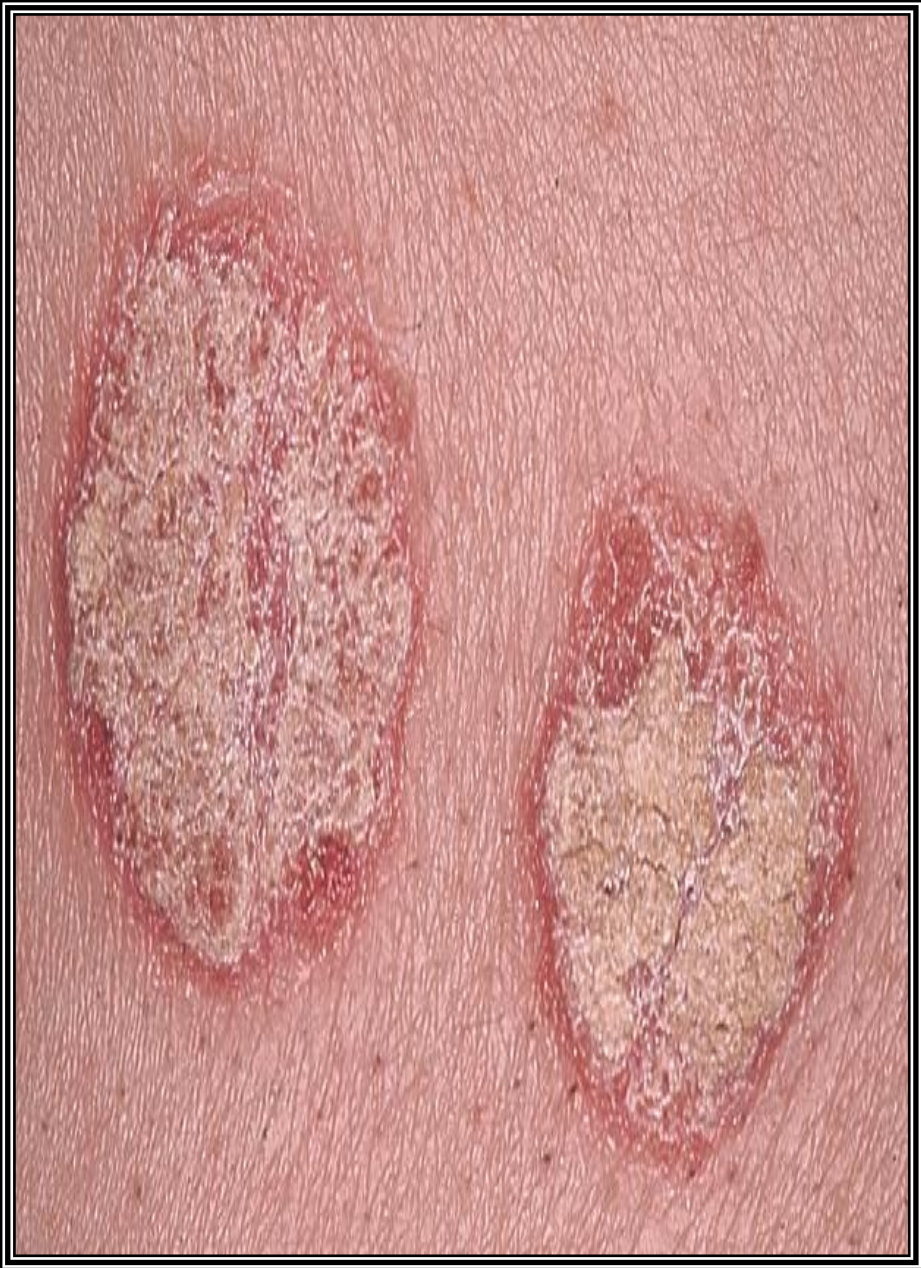Rosée sanglante



○ Tache érythémateuse

- Située sous la couche squameuse
- Couleur : **rose** caractéristique, **rouge congestif** (mbres inf) disparaît à la vitro pression
- Surface: lisse et sèche
- Souple
- **bien limitée**

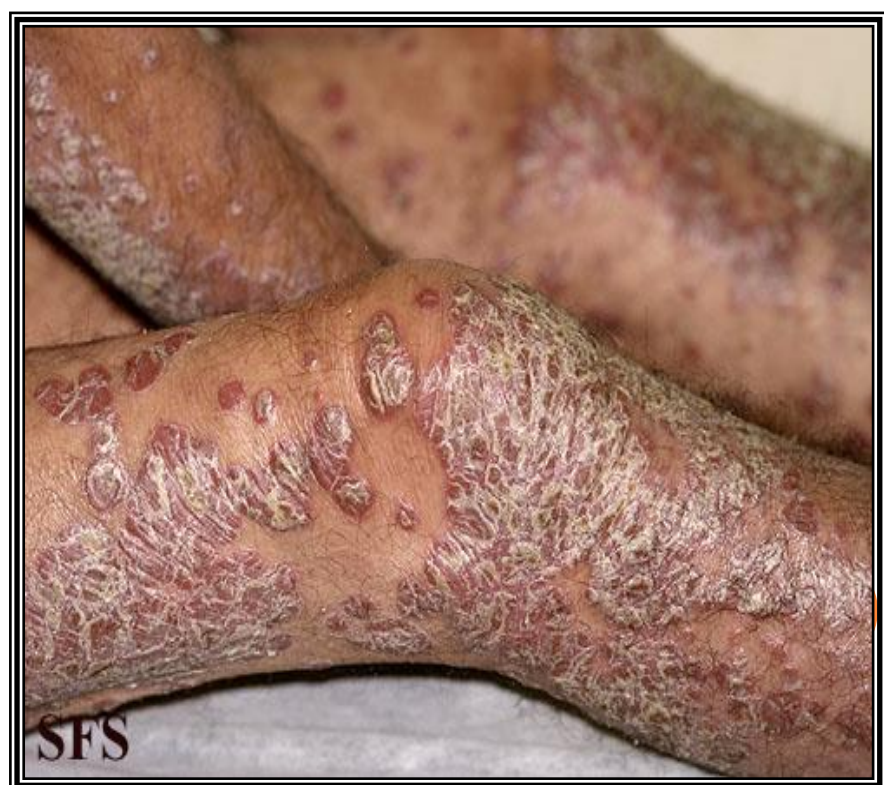
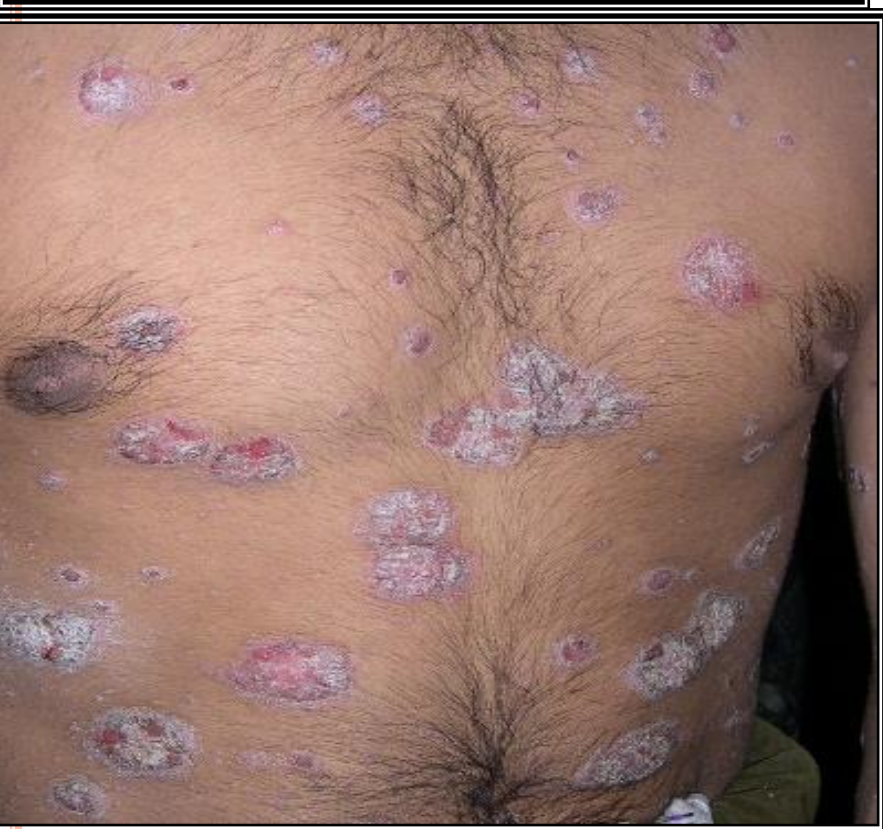
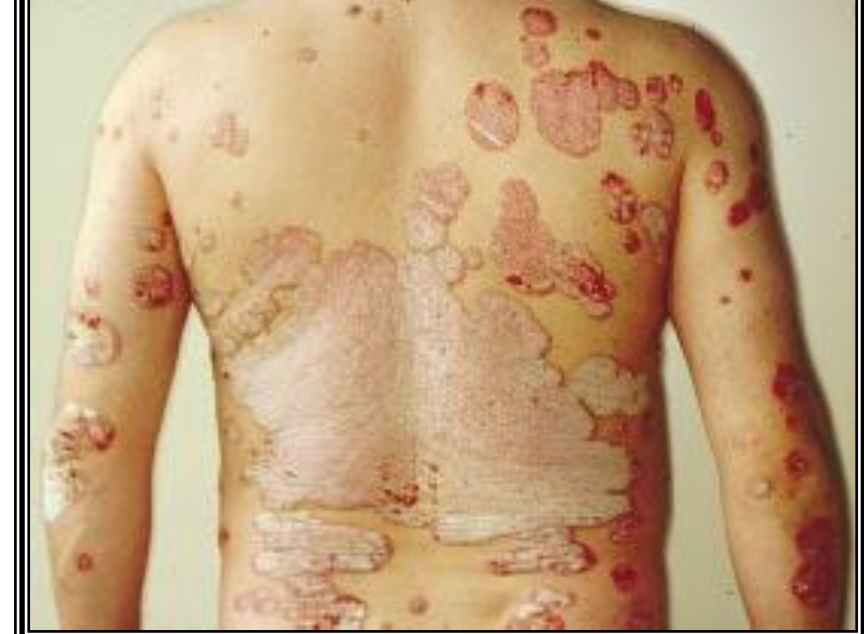
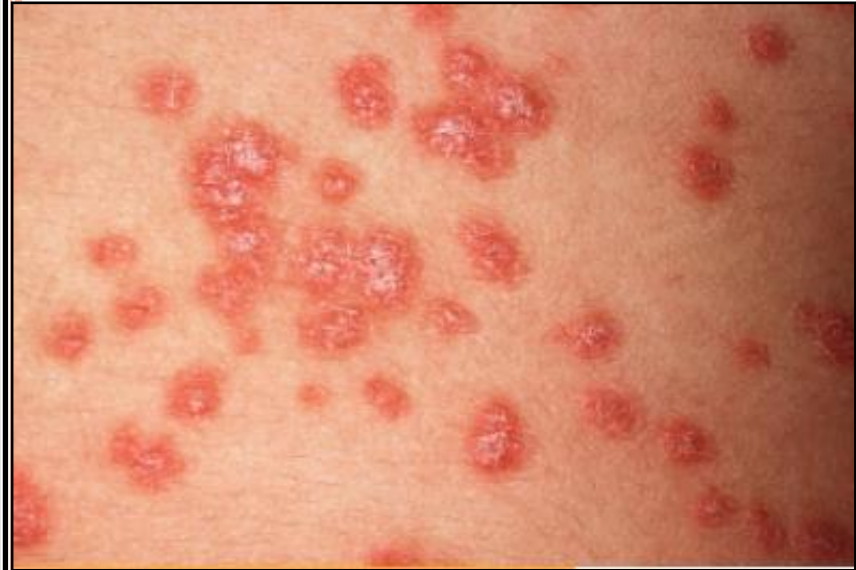
2- Groupement et topographie :

- Nombre : Variable : rarement psoriasis en plaque isolé, le plus souvent multiples ou diffus.
- Dimensions :
 - **En point** "punctata" ou en **gouttes** "guttata" de quelques millimètres de diamètre
 - **Nummulaires** (du latin, nummulus= pièce de monnaie) de quelques centimètres de diamètre.
 - **En plaque** : de contours plus ou moins géométrique ou circiné occupant de larges surfaces.
 - **Universalis** : généralisé qui touche presque la totalité du tégument.





○ Topographie :

- **Très évocatrice** du diagnostic (au niveau des saillies osseuses), bien qu'ubiquitaire.
- Souvent : **surfaces exposées aux traumatismes**:
(coudes-bord cubital de l'avant bras- Genoux- régions pré tibiales, régions lombo- sacrée- cuir chevelu- ongles)

3- Signes fonctionnels (prurit) :

Le psoriasis est *peu ou pas* prurigineux.



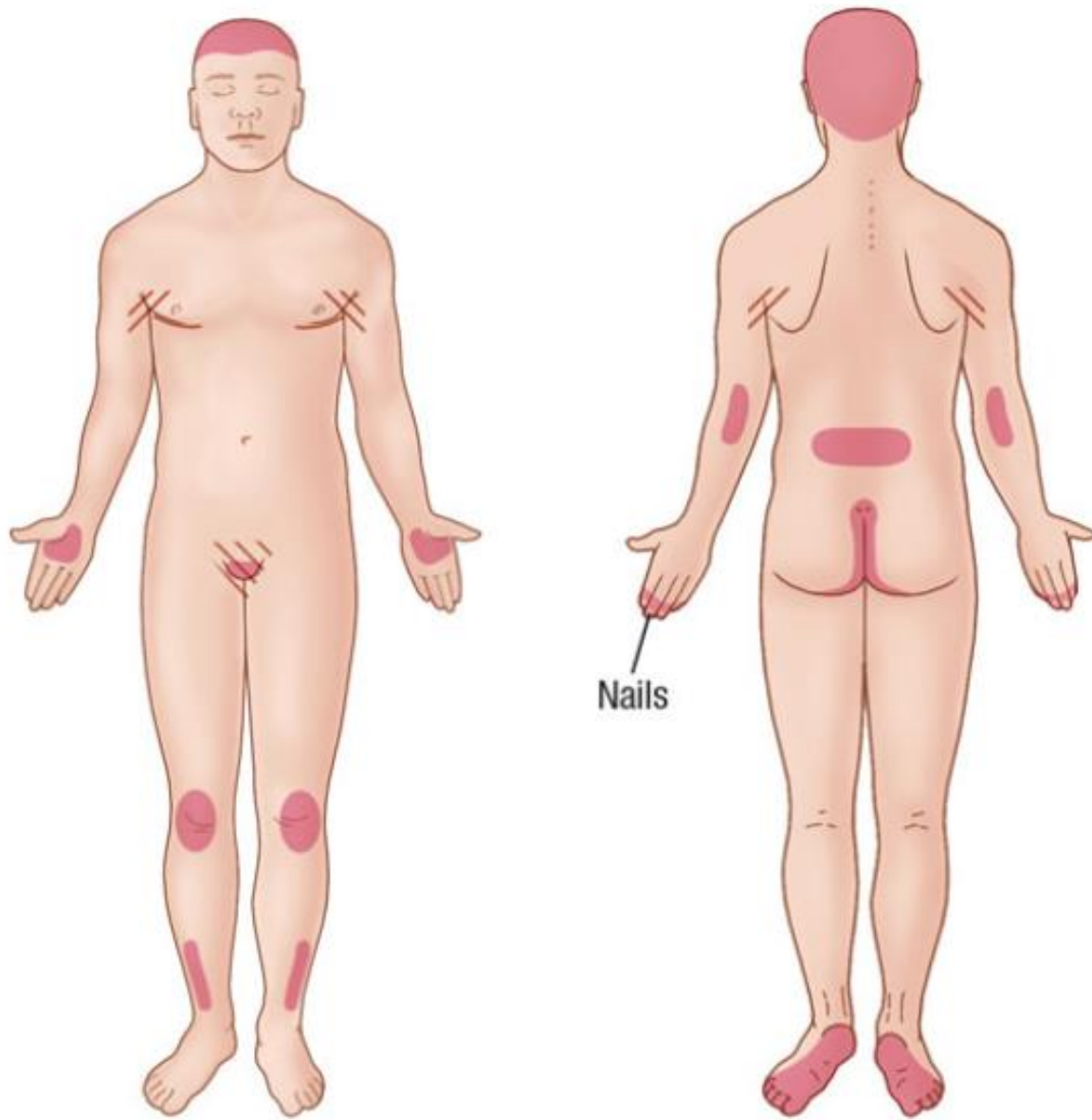


IMAGE 3-1 Predilection sites of psoriasis.

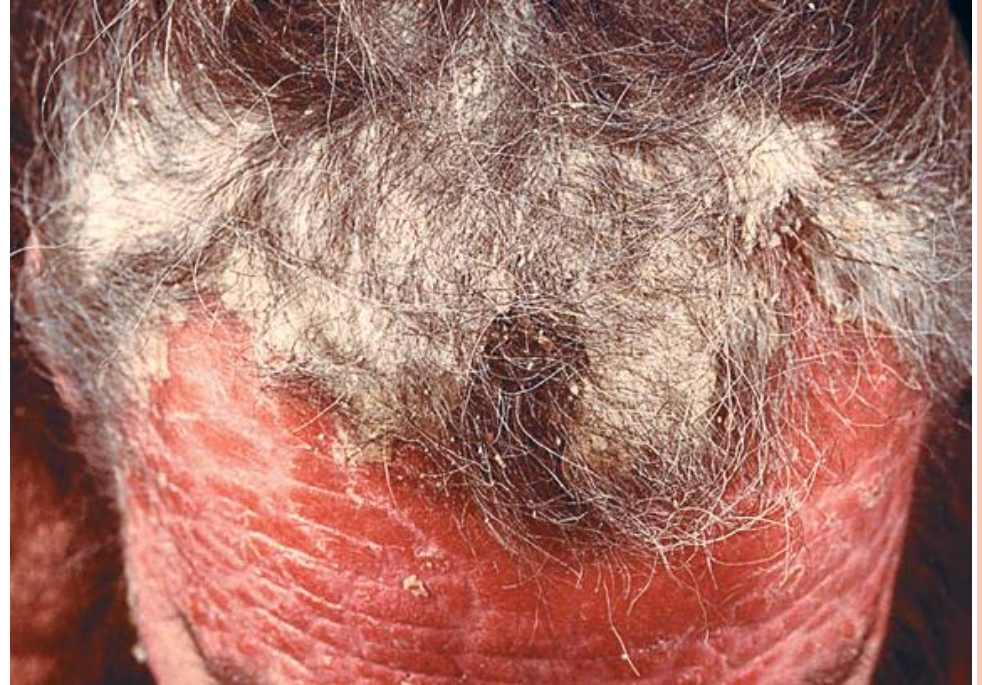
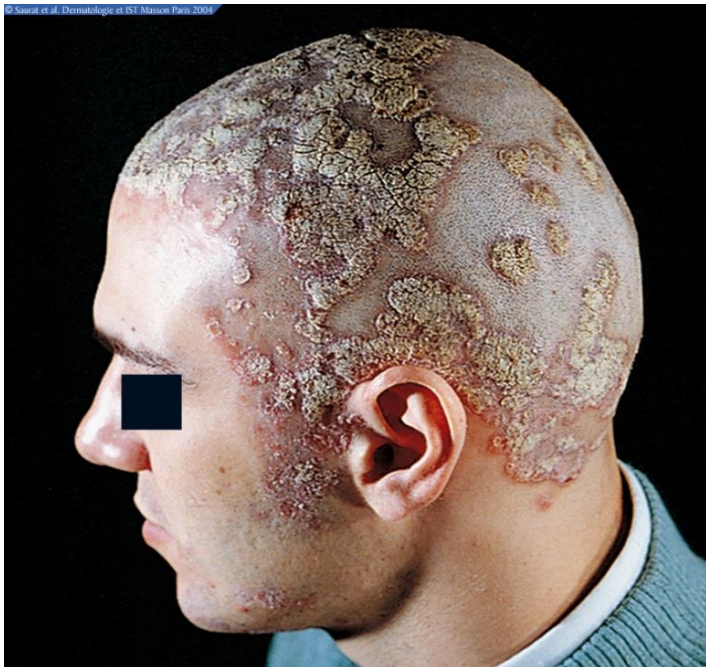
b- Formes cliniques particulières

1-Formes topographiques :

○ Psoriasis du cuir chevelu : réalise soit

1. Plaques érythémato-squameuses, circonscrites de tailles variables, bien limités couvertes de larges squames sèches traversées par les cheveux (non alopeciant)
2. Véritable carapace recouvrant la totalité du cuir chevelu.

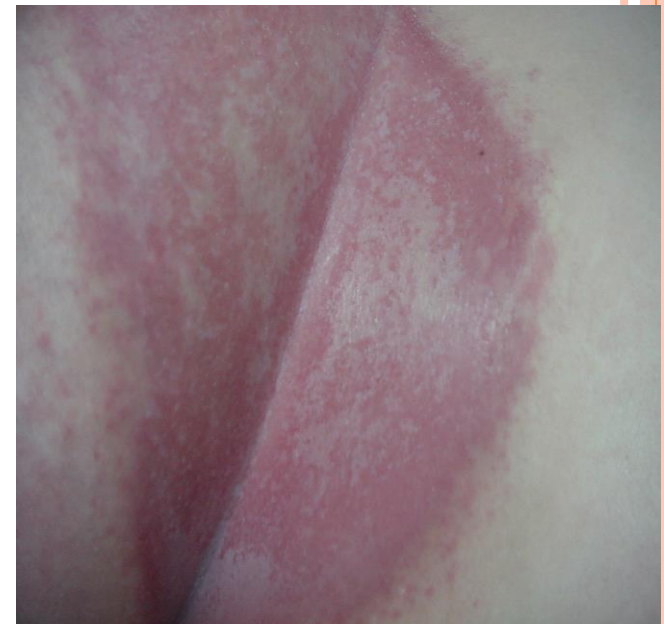
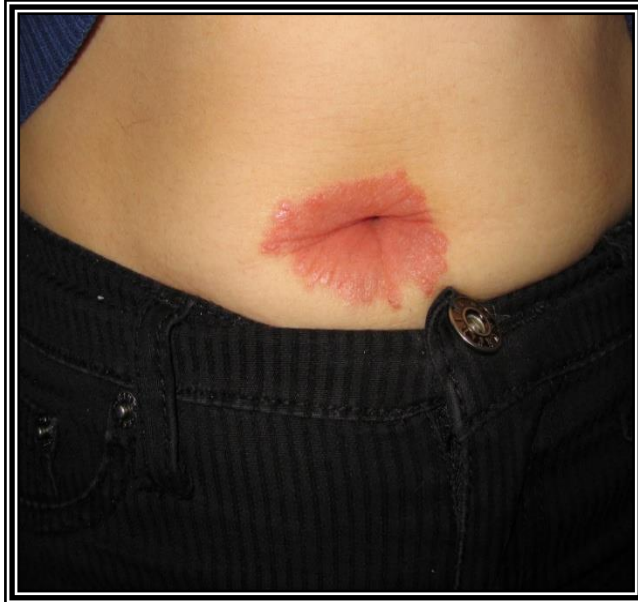
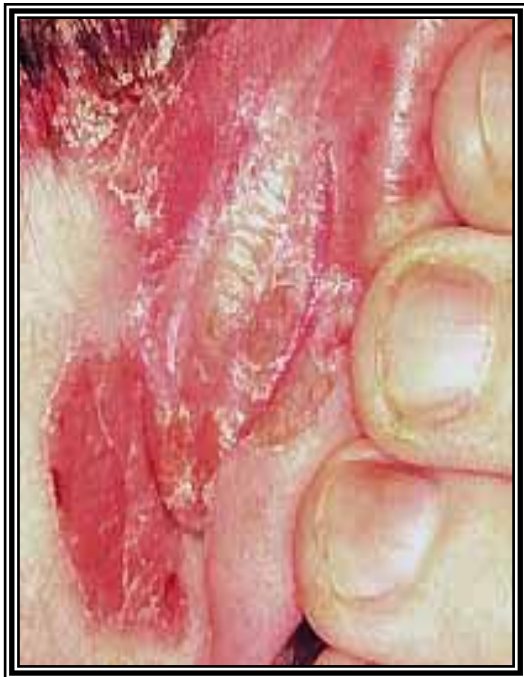b- Formes cliniques particulières

1-Formes topographiques :

○ Psoriasis des plis : "psoriasis inversé"

1. Plaque, rouge brillante et lisse, **peu ou pas** squameuse
2. **Siège** : plis inter fessier- inguinaux- région génitale- sous mammaires- creux axillaires...

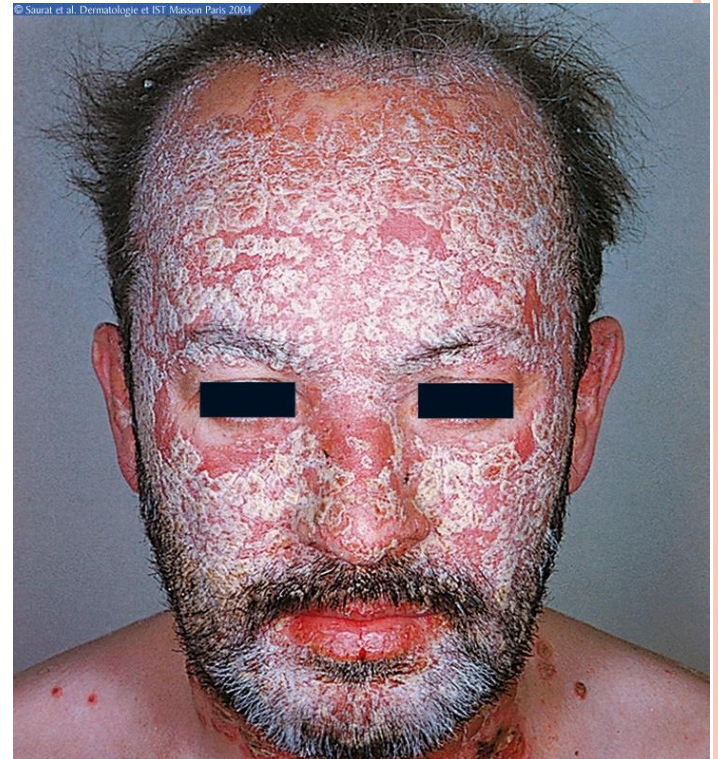
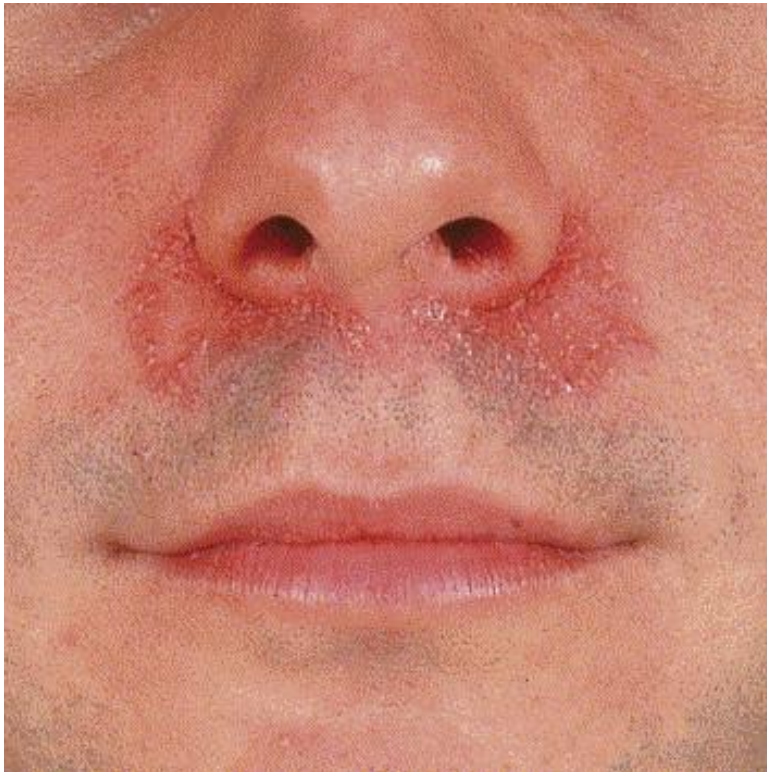

b- Formes cliniques particulières

1-Formes topographiques :

○ Psoriasis du visage :

- Rare, il peut prendre l'aspect d'une dermatite séborrhéique (sébopsoriasis)

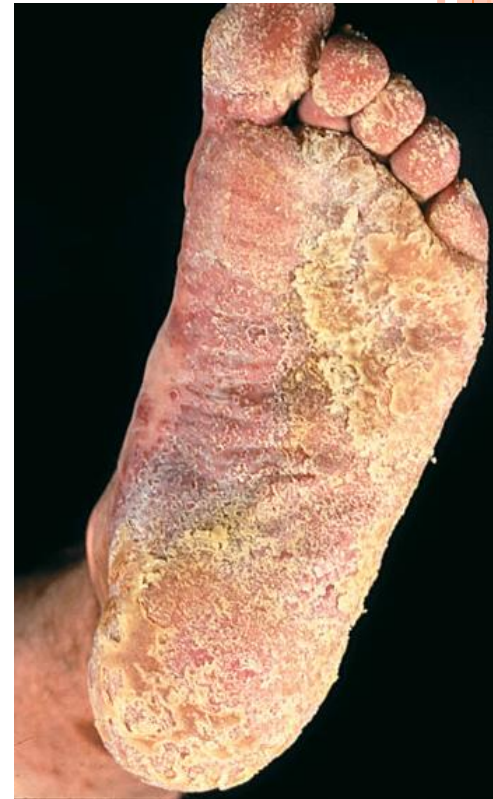
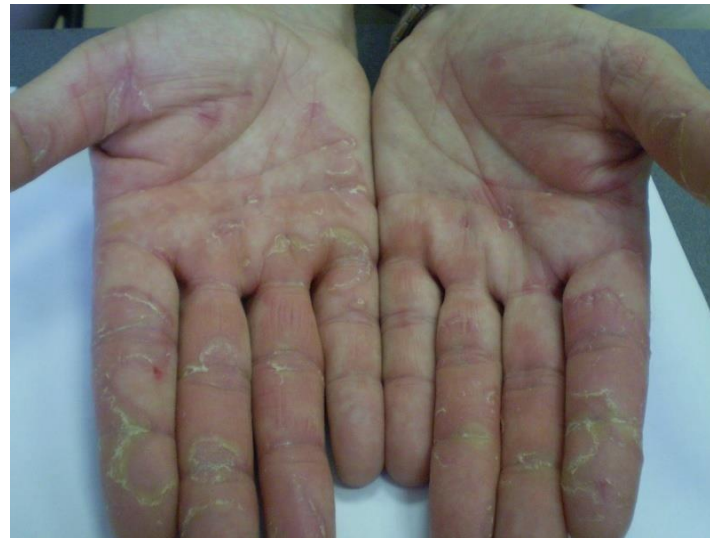
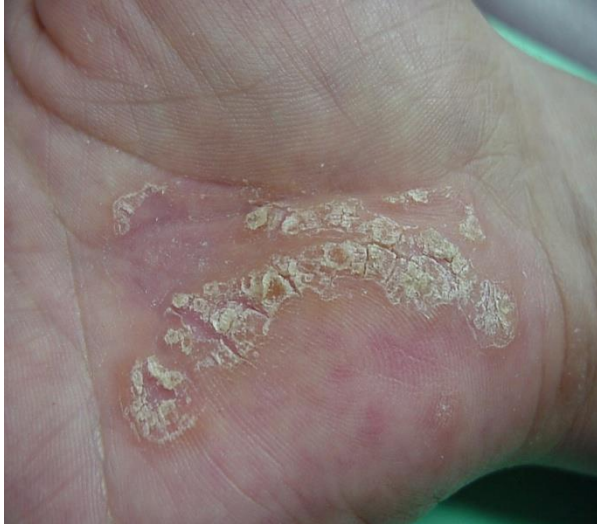b- Formes cliniques particulières

1-Formes topographiques :

○ Psoriasis palmo-plantaire :

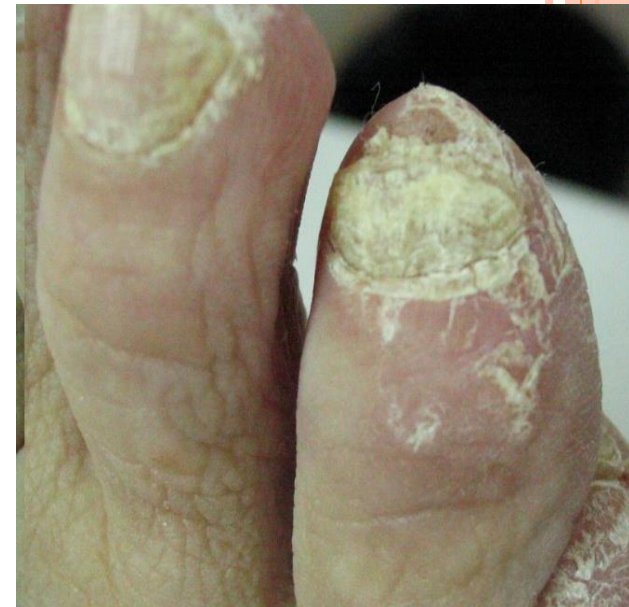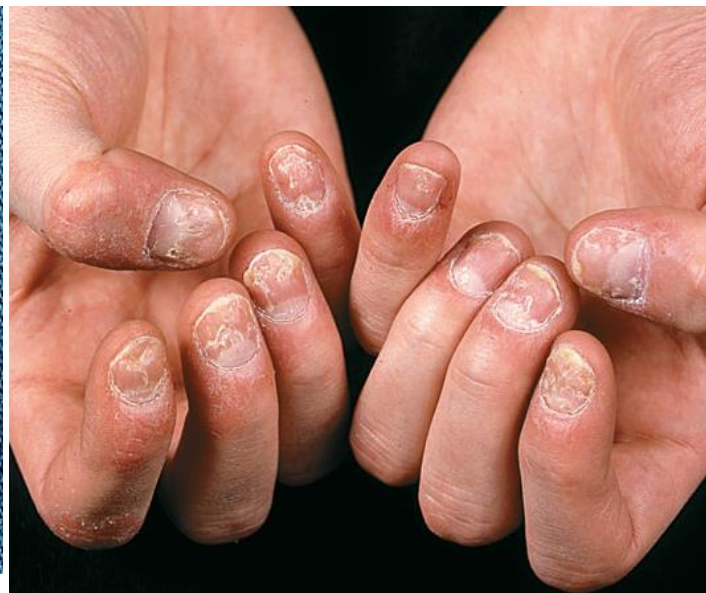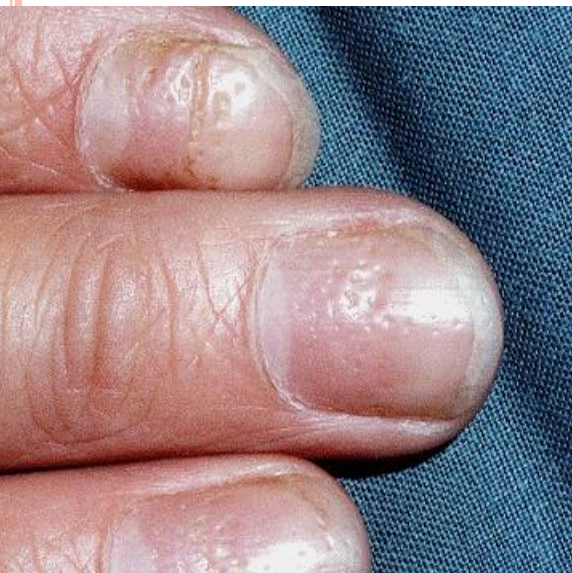- Souvent bilatérale → une kératodermie en îlots ou diffuse



b- Formes cliniques particulières

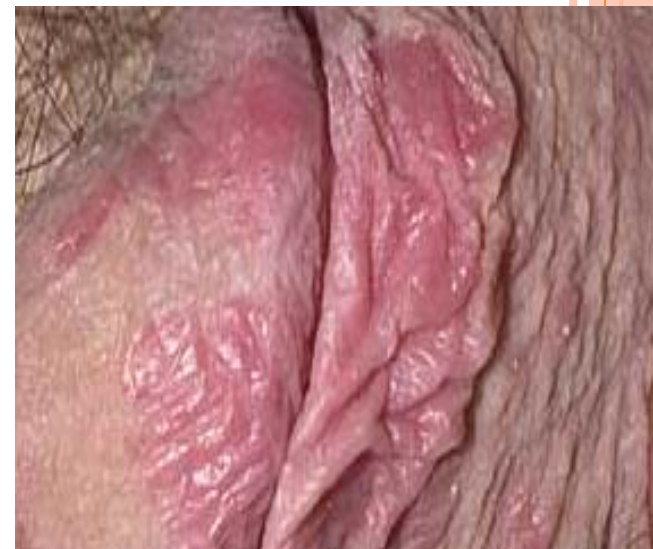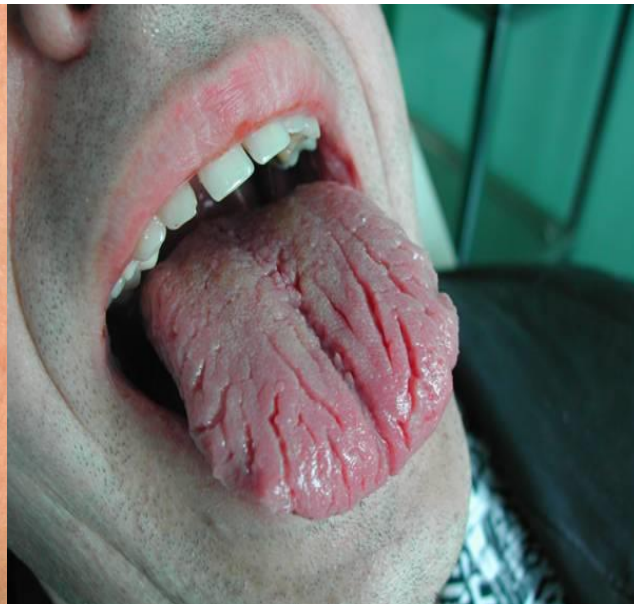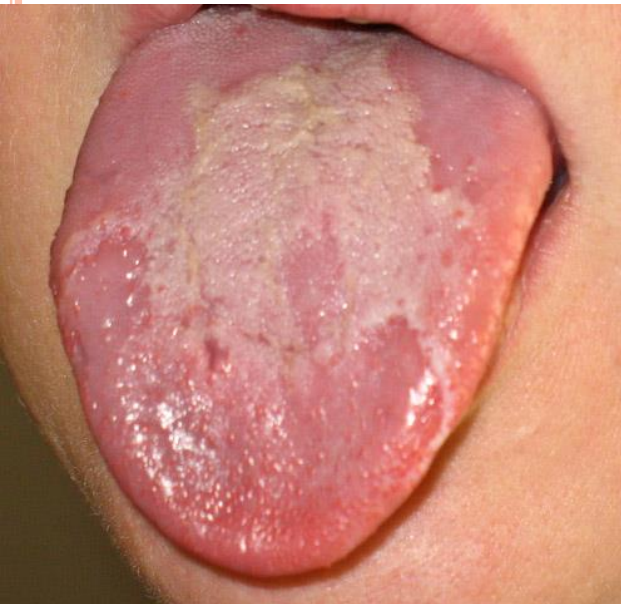1-Formes topographiques :

- Psoriasis des ongles : 30 à 50% des cas, parfois isolé.
 - Aspect de dépressions ponctuées cupuliformes (ongles en « dé à coudre ») onycholyse avec décollement distal, hyperkératose sous-unguéale, leuconychie.



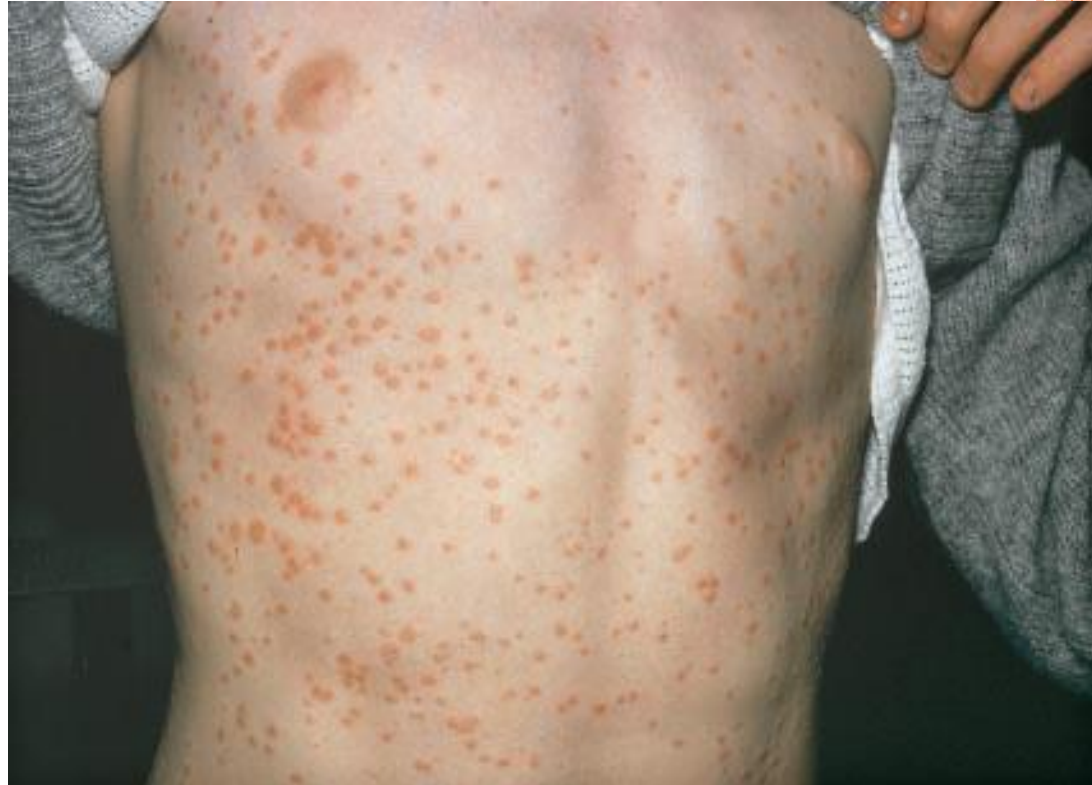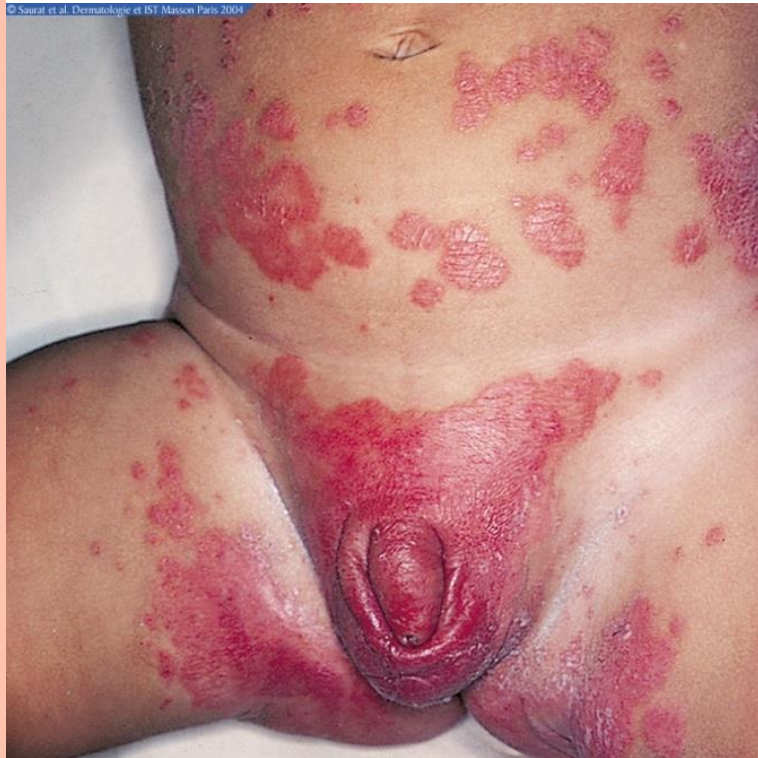Psoriasis des muqueuses :

- ***Sur la langue :*** - Langue géographique surtout dans le psoriasis pustuleux.
- Langue scrotale.
- ***Sur le gland :*** Des taches bien limitées, purement érythémateuses.



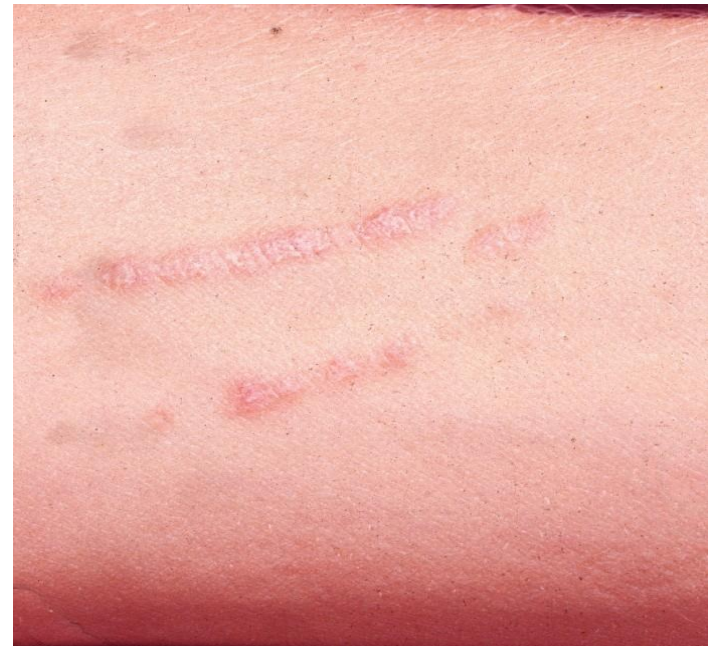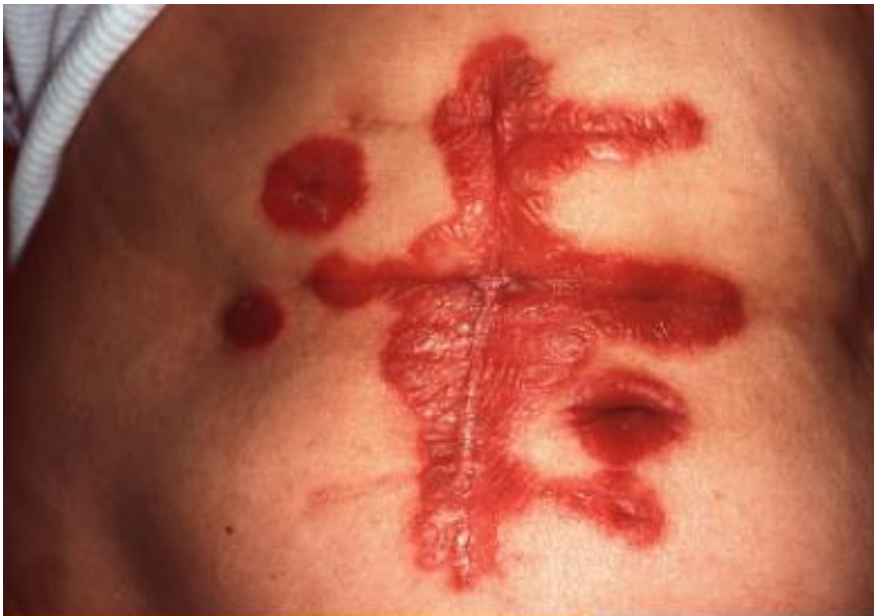2-Psoriasis de l'enfant

- Peut être précoce = psoriasis des langes (« **napkin psoriasis** »).
- Chez l'enfant : souvent aigu, en gouttes et peut succéder à une infection rhinopharyngée streptococcique. Le visage est plus souvent atteint que chez l'adulte.



3-Psoriasis provoqué :

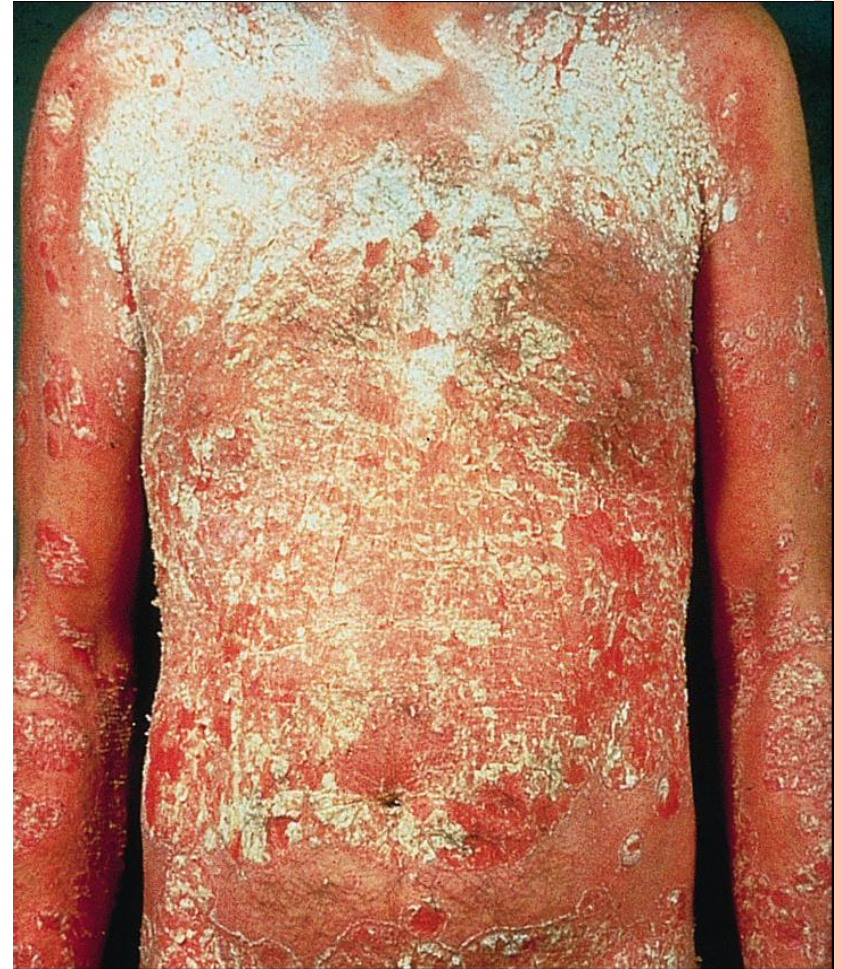- **Médicaments** : ils peuvent induire ou aggraver un psoriasis, , ou être responsables d'une résistance au TRT = sel de lithium, bêtabloquants, INF alpha
- **Phénomène de koebner** : caractérisé par l'apparition de lésions de psoriasis sur un trauma cutané; stries de grattage, cicatrices chirurgicales
...



4-Formes graves

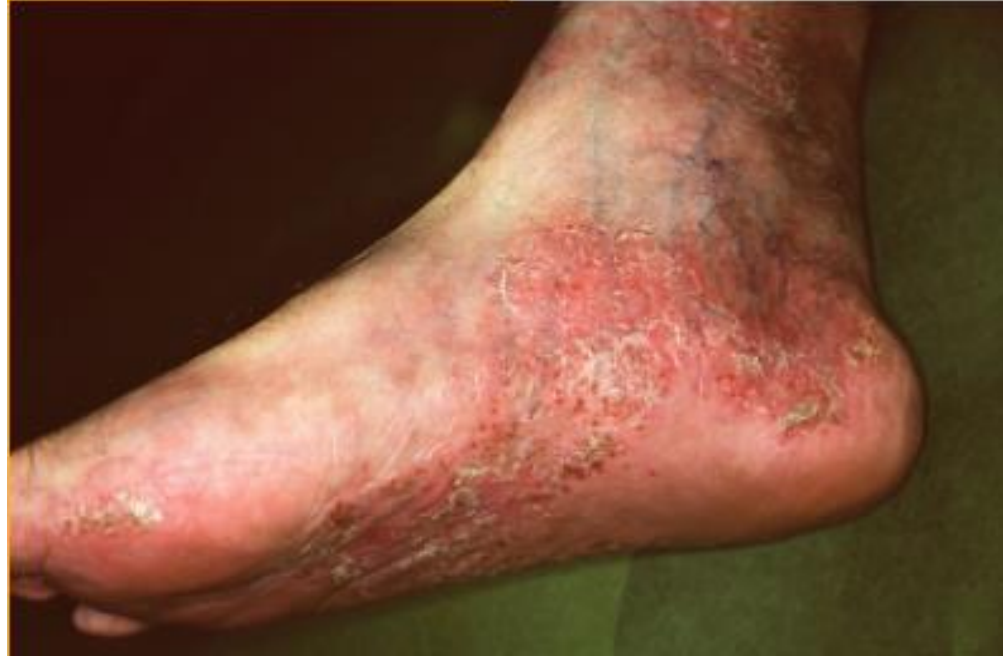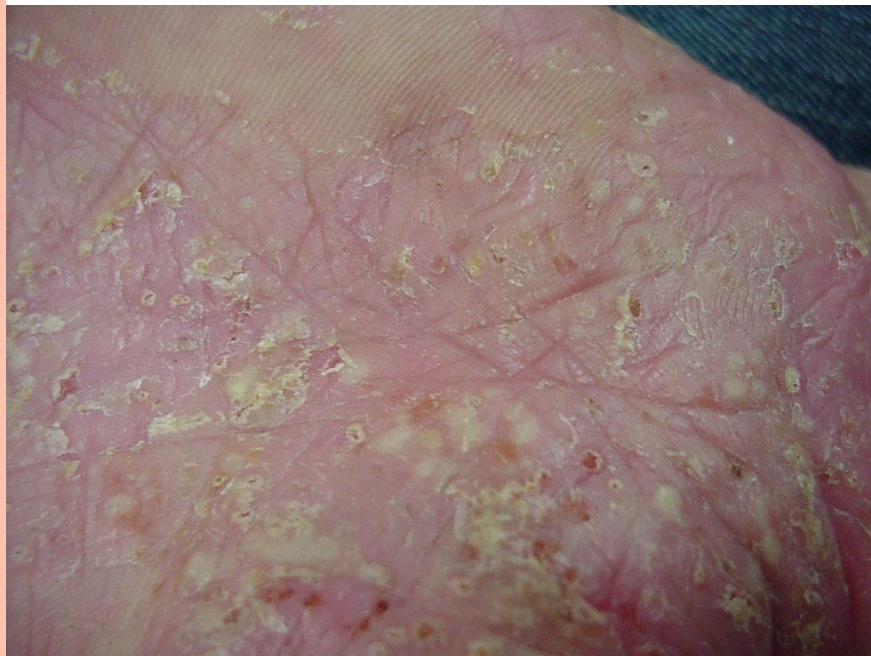Psoriasis érythrodermique

- Psoriasis généralisé à plus de **90%** des téguments, avec une desquamation abondante
- Svt provoquée par une corticothérapie générale
- Complication:
 - surinfection
 - troubles de la thermorégulation
 - anomalies hydroélectriques → **hospitalisation.**



Psoriasis pustuleux : pustulose amicrobienne

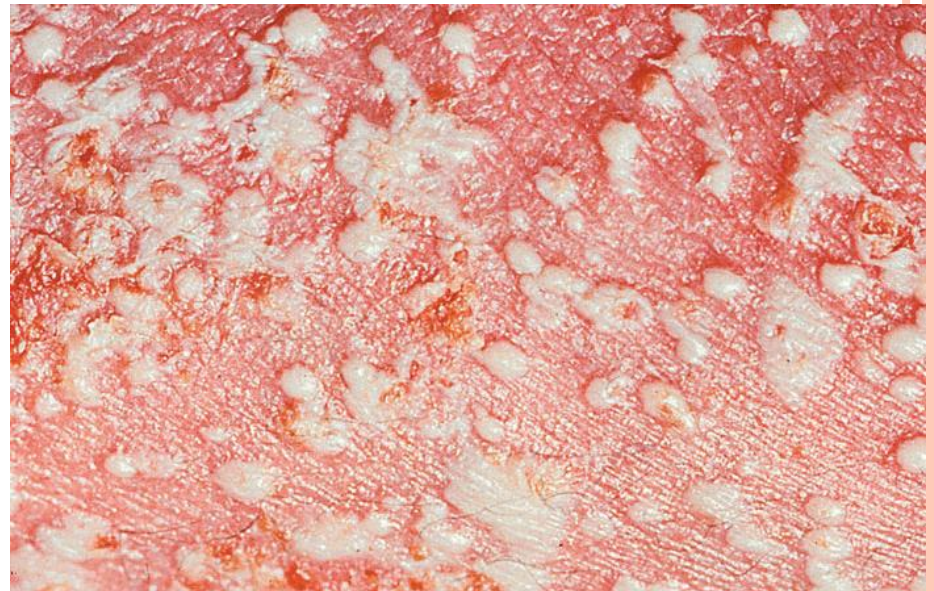
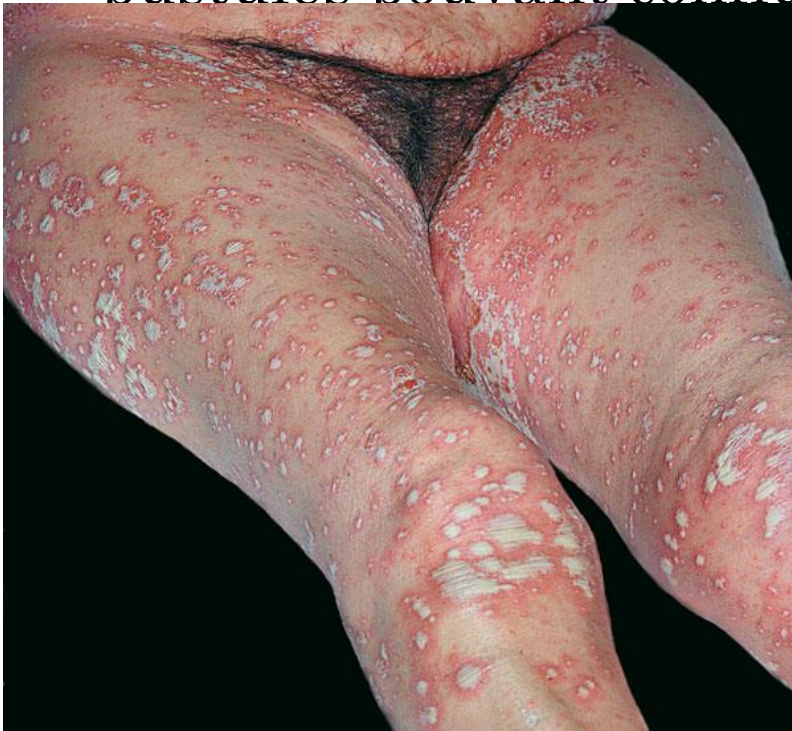- Il peut apparaître d'emblée ou sur un psoriasis déjà connu
- peut être déclenché par divers médicaments (CTC générale)
- 1. *Le psoriasis pustuleux localisé palmo-plantaire*: évoluant par poussées, le handicap fonctionnel est souvent important



Psoriasis pustuleux : pustulose amicrobienne

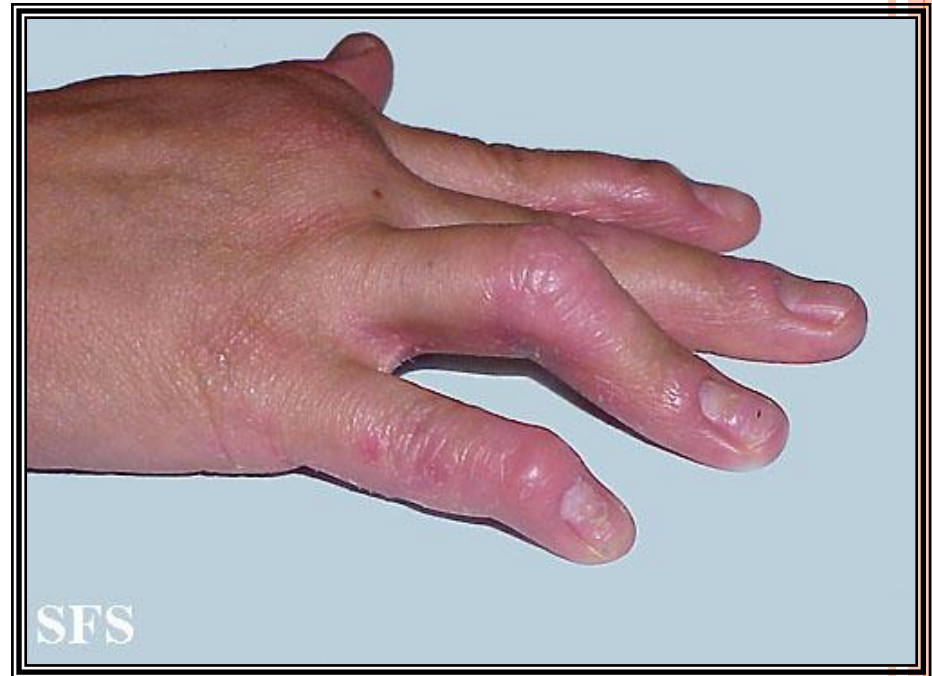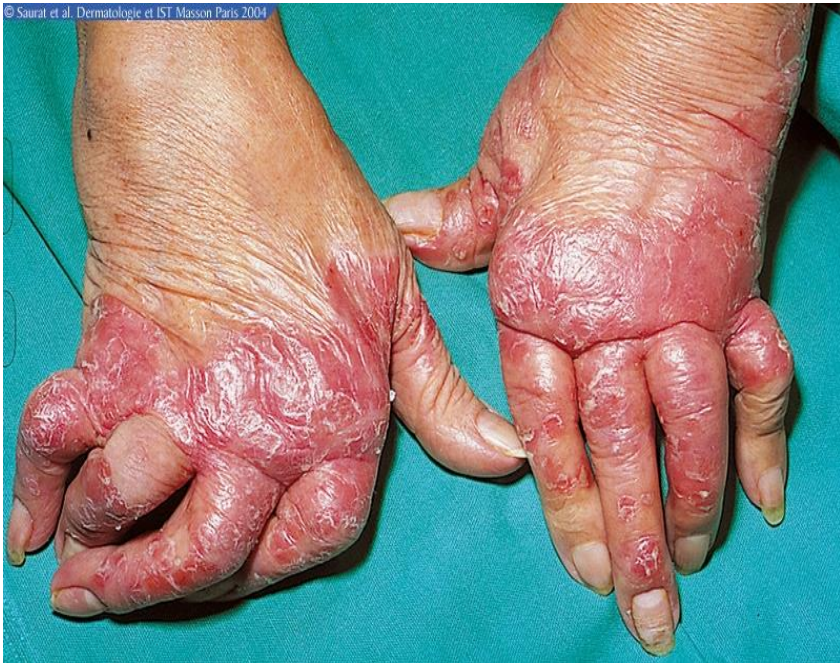- Il peut apparaître d'emblée ou sur un psoriasis déjà connu
- peut être déclenché par divers médicaments (CTC générale)

2. *Le psoriasis pustuleux généralisé (dit de von Zumbusch)*: début brutal avec une altération de l'état général, une fièvre, et des placards rouge vif qui se couvrent de pustules pouvant confluer en larges nappes



Psoriasis arthropatique

- Touche **20%** des psoriasiques
- **Arthralgies, mono ou oligoarthritis** ou **polyarthrite** voisine de la PR avec cependant atteinte des IPD et facteur rhumatoïde négatif.
- **Rhumatisme psoriasique axial** avec atteinte vertébrale et sacro-iliaque voisine de la SPA.



EVOLUTION-COMPLICATION

- Maladie *chronique* qui évolue par *poussée* dont la durée est variable et dont la survenue est imprévisible.
- A chaque poussée, on note la réapparition ou l'extension de plaques anciennes alors que de nouveaux éléments peuvent apparaître.
- La disparition des lésions laissant parfois des séquelles achroniques ou pigmentées.
- Rémissions: surtout saison estival



Complication

- ***Mineures*** : Surinfection, eczématisation, lichenification
- ***Majeures*** :
 - *Pso. érythrodermique*
 - *Pso. pustuleux*
 - *Pso. arthropatique*



DIAGNOSTIC

- **Diagnostic positif** ; est essentiellement **clinique**
 - Dermatose érythémato- squameuse chronique (P / R)
 - Localisation des lésions dans les zones bastions.
- En cas de doute → une biopsie cutanée avec **étude histologique**



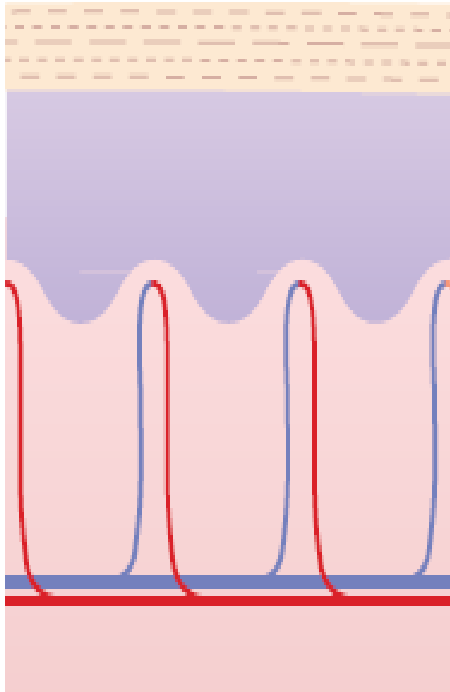
○ Des anomalies épidermiques :

- **Hyper kératose avec para-kératose** : (épaississement avec cornéocytes qui conservent le noyau)
- **Micro abcès de Munro- Sabouraud** : (infiltrats épidermiques à PN)
- **Hyperacondrose** (prolifération excessive des kératinocytes)

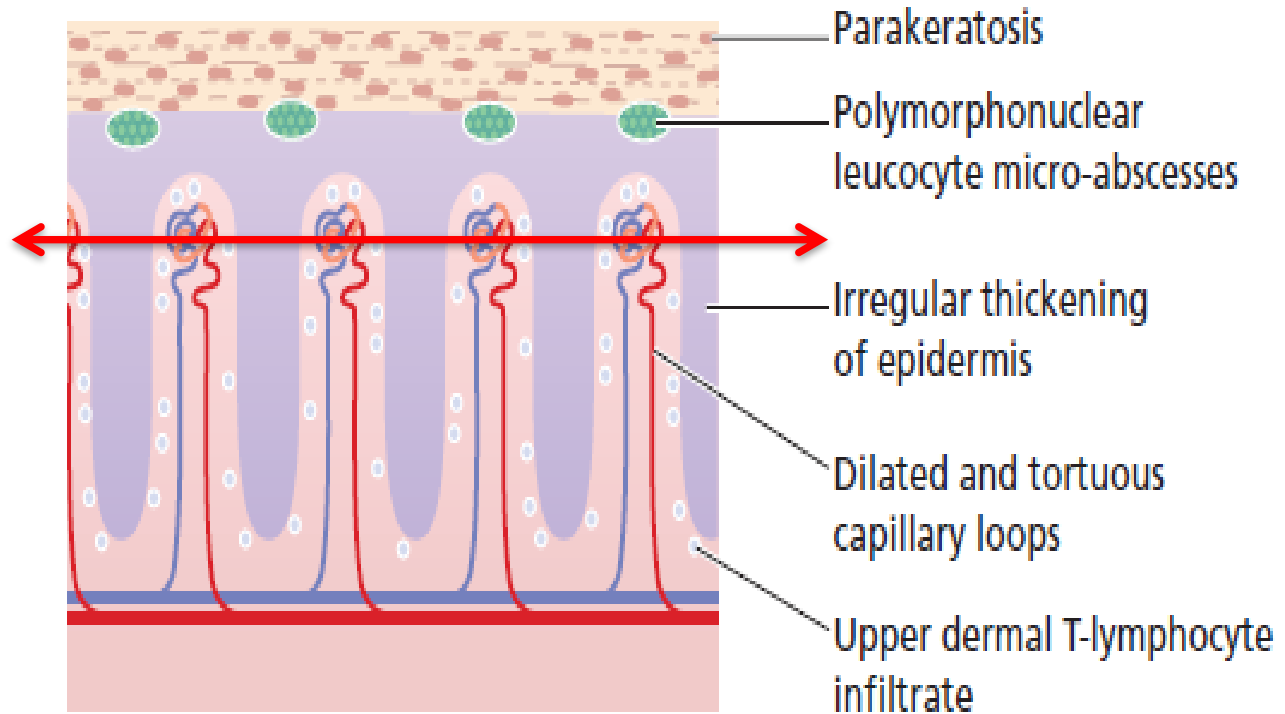
○ Des anomalies dermiques :

- **Papillomatose** (allongement des papilles dermiques)
- **Infiltrat inflammatoire (TCD4)**
- **Membrane basale épaisse** avec capillaires très développés dans les papilles.





Peau normale



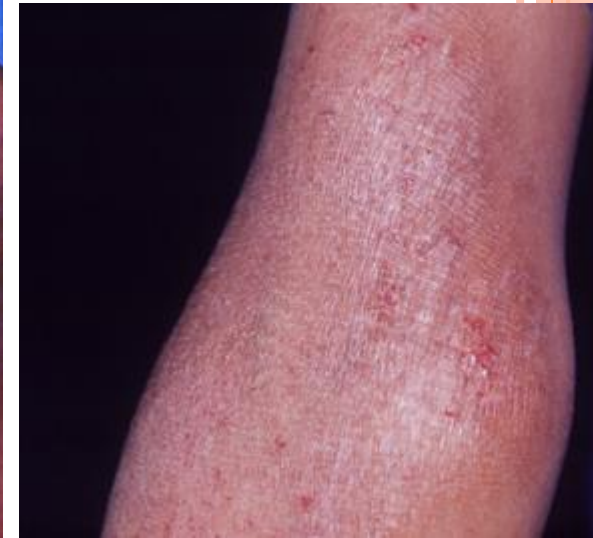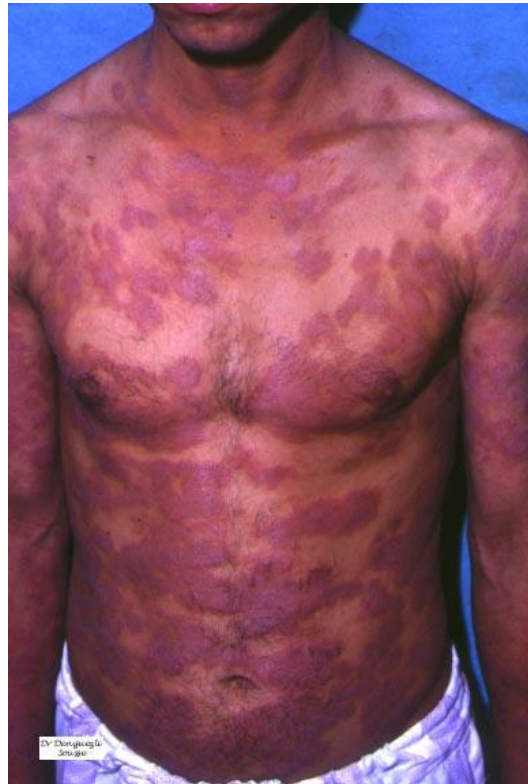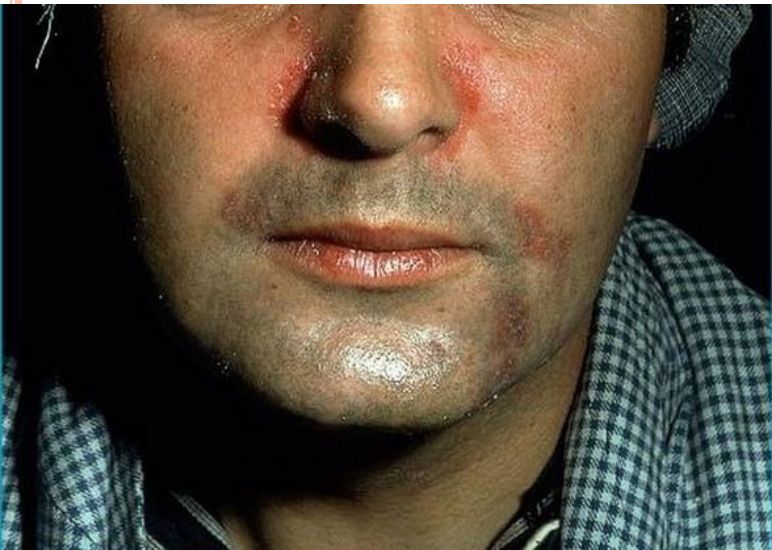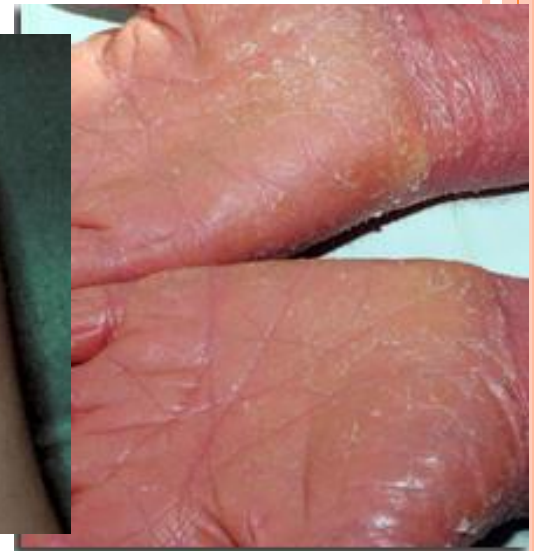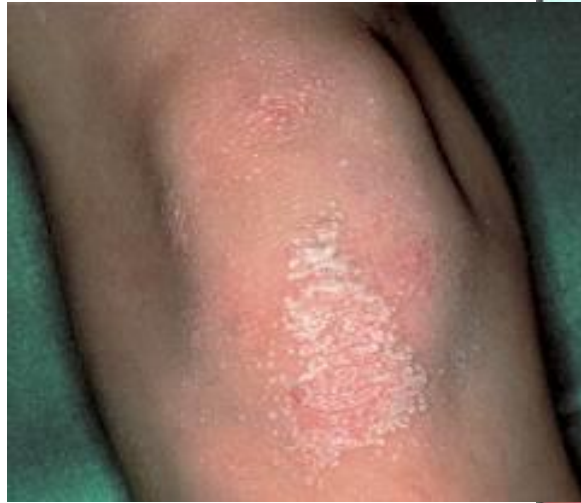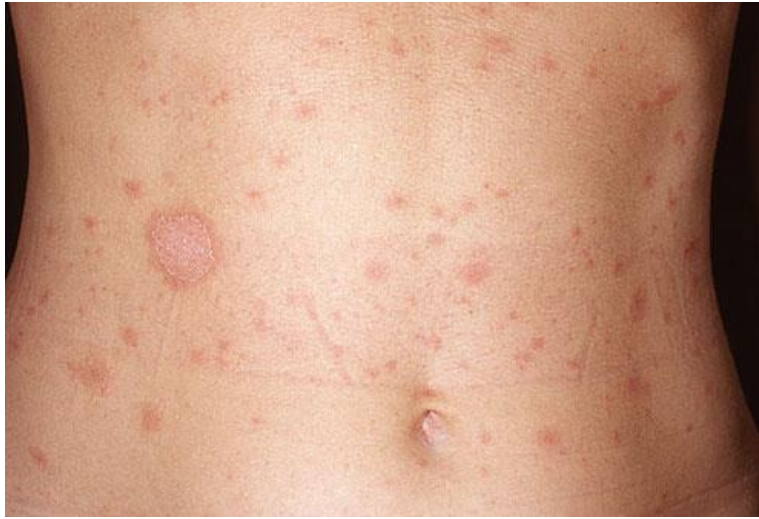Peau psoriasique



DIAGNOSTIC DIFFÉRENTIEL

- Il se pose avec de nombreuses dermatoses érythémato-squameuses d'évolution chronique : nous ferons que les citer :
 - Pityriasis rosé de GIBERT
 - Dermatite séborrhéique
 - Pityriasis rubra pilaire
 - Mycosis fongoïde
 - Eczéma chronique





TRAITEMENT

Objectifs : obtenir une disparition transitoire plus ou moins complète des lésions (pas de TRT curatif)

Armes thérapeutiques:

○ **Traitements locaux :**

- **Les dermocorticoïdes** : Ils sont surtout utilisés en pommades (lésions sèches). Les crèmes sont réservées aux plis et les lotions au cuir chevelu. Leurs effets secondaires sont nombreux et il est conseillé d'effectuer des traitements de durée limitée et de contrôler les quantités utilisées (nombre de tubes).



Le calcipotriol (Daivonex[®]) (dérivé de la vitamine D) en pommade, en crème et en lotion.

- **Effet:** antiprolifératif et anti-inflammatoire
- **2 application/ jour**, Il ne faut pas dépasser **100 gr/par sem**
- Des phénomènes irritatifs surviennent dans 20 % des cas, surtout lors des applications sur le visage
- L'association **calcipotriol-corticothérapie locale** est très efficace.
- **CI:** grossesse, insuffisance rénale et les patients sous vitamine D ou sous calcium.
- **Nouveau produit :** Daivobet[®] (daivonex + bétaméthasone)




Autres traitements topiques :

- Les kératolytiques :
 - **acide salicylique** à la concentration de 2 à 5 % dans un excipient gras « vaseline », **urée** à 10 ou 20 %
 - Utiles dans les lésions très kératosiques.
- Les bains et les émoullients: sont utiles pour décapier les lésions.
- Les produits à base de goudron : huile de cade (goudron de bois) sous forme de lotion caditar à mettre dans l'eau de bain ou shampooing.
- **Rétinoïdes topiques (tazarotène)** : ont un effet irritatif important, réservés aux psoriasis très limités (< à 10 % de la surface corporelle).



○ Traitements généraux

Acitrétine : rétinoïdes, dérivés de la vit A :
(Soriatane®) ou (néotigason®)

- Gélules de **10 et 25 mg**, prescrite à la dose de **0,3 à 0,5 mg/kg/jr.**
 - **Ses effets secondaires** sont dose-dépendants
 - Sécheresse cutanée et muqueuse (chéilite obligatoire)
 - Hépatotoxicité (réversible à l'arrêt), hypercholestérolémie, hypertriglycémie
 - Le risque tératogène :
 - contre-indique son administration pendant la grossesse
 - Femme en période d'activité génitale → test de grossesse avant traitement + contraception fiable (**avant, pendant et 2 ans après le arrêt**)
 - **La Ré-PUVA** : association de rétinoïdes et PUVA
- 

- **Méthotrexate** : le cytostatique le plus utilisé.
 - Sous forme de Cp à 2,5mg et d'amp inj de 10, 25 et 50 mg (IM ou S/C)
 - Dose : 15 à 25 mg/semaine, L'effet débute à partir de la 8^{ème} sem
 - Ses effets secondaires, en particulier hématologiques et hépatiques, nécessitent une surveillance stricte.

- **Ciclosporine** : TRT immunosuppresseur puissant
 - Très efficace mais avec un risque néphrotoxique important lors des traitements prolongés.
 - La dose initiale est de 2,5 mg/kg/jour.
 - Surveillance (tension artérielle) et biologique (créatininémie) .



○ Photothérapie

→ La PUVA thérapie

(photochimiothérapie) consiste à administrer **2 h** avant l'irradiation par UVA (**320-400 nm**), un Psoralène photosensibilisant (8 méthoxypsoralène-Méladinine® en cp).

- Effets secondaires sont :
 - L'érythème au début
 - L'accélération de vieillissement cutané,
 - L'induction de cancers cutanés ou de cataracte
- Utilisée à raison de **3 séances / semaine**, et à ne pas dépasser **100-150 j / cm²** pour une cure de 30 séances/année et **100 séances dans la vie**




→ *La photothérapie par UVB (290-320 nm)*

- Surtout utilisée sous la forme d'UVB à spectre étroit (*TL-01*) (311 nm).
- 80 % des cas une rémission des lésions en 4 à 6 semaines de traitement

→ *THALASSOTHERAPIE – CRENOTHERAPIE*

- Les bains de mer associés à l'exposition solaire, les cures thermales constituent un bon traitement adjuvant.





Biothérapie :

- Molécules **biologiques** (dérivés des biotechnologies)
- Bloquer ou inhiber des étapes précises de la pathogénie de psoriasis.
 - **Anti-TNF** (étanercept [Enbrel®] ; infliximab [Remicade®] ; adalimumab [Humira®])
 - **Inhibiteur de l'IL 12 / IL 23** (Ustékinumab: [stélara®])
- **Indication:** échecs ou aux contre-indications des traitements systémiques précédents.



Indications

dépend de (type de psoriasis, du malade , et de sa qualité de vie)

Formes localisées

- Le traitement local est suffisant.

Formes très étendues

- photothérapie et/ou rétinoïdes ou méthotrexate ou ciclosporine.

Formes cliniques particulières

- Psoriasis pustuleux : acitrétine
- Psoriasis érythrodermique : hospitalisation + TRT local + méthotrexate ou acitrétine
- Rhumatisme psoriasique invalidant: méthotrexate ou ciclosporine



CONCLUSION

Le psoriasis est une maladie **fréquente**, **bénigne** mais qui peut être **grave** non seulement à cause de ses complications mais aussi en raison de son **impact sur la qualité de vie** du malade.

Si les traitements utilisés là sont **simplement symptomatique**, les espoirs passent aujourd'hui par des traitements **immunomodulateurs** ciblés sur une étape de la physiopathologie du psoriasis.

