

LA GLANDE MAMMAIRE

I/ INTRODUCTION

La glande mammaire ou sein ou mamelle est une glande exocrine, tubulo-acineuse ou alvéolaire composée, lobulée, lactifère, paire. Elle est riche en neurorécepteurs et récepteurs hormonaux et son développement anatomique suit les étapes hormonales de la vie de la femme, puberté, grossesse, allaitement, sevrage, ménopause. La structure anatomique fonctionnelle (permettant la lactation) n'est atteinte qu'au moment de la lactation.

Chez l'homme, la glande mammaire reste immature.

La pathologie du sein est variable, dominée par le cancer qui représente le premier cancer chez la femme.

II/ DEVELOPPEMENT

Le sein est d'origine ectodermique, excepté son stroma et ses vaisseaux qui dérivent du mésenchyme.

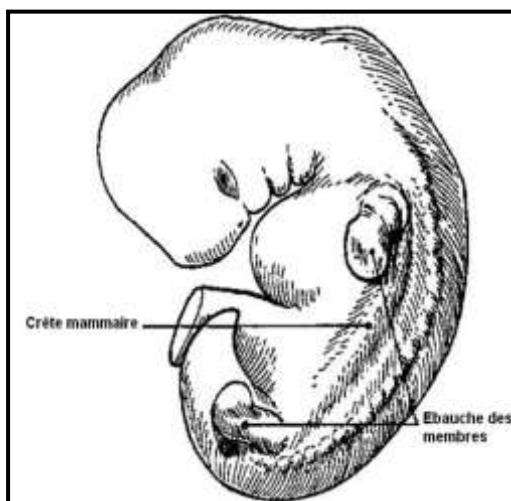
Organogénèse :

- A la quatrième semaine, un épaissement épidermique apparaît de chaque côté du corps constituant la **crête mammaire** qui s'étend entre les racines des membres.

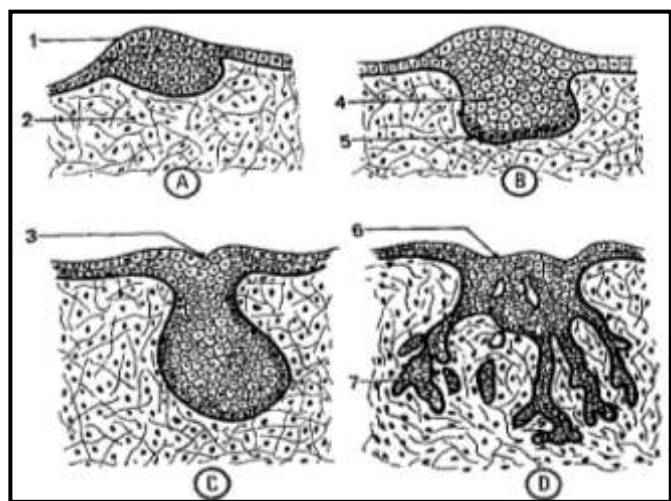
- A la cinquième semaine, la crête mammaire disparaît en partie, seule persiste sa partie crâniale constituant le **bourgeon mammaire primaire**. Ce dernier prendra, ultérieurement, une position ventrale.

A la dixième semaine, chaque bourgeon mammaire se déprime en une **fossette mammaire**, ébauche de l'aréole. En profondeur la plaque germinale prolifère pour former des cordons épithéliaux qui se ramifient, s'allongent et se creusent durant la grossesse.

Au huitième mois, les conduits lactifères atteignent le tissu sous-cutané.



DEVELOPPEMENT DE LA GLANDE MAMMAIRE
(Coupes transversales schématiques)



- 1- CRÊTE MAMMAIRE
- 2- MESENCHYME
- 3- FOSSETTE MAMMAIRE
- 4- CHAMP GLANDULAIRE
- 5- PLAQUE GERMINALE
- 6- CHAMP AREOLAIRE
- 7- CORDONS EPITHELIAUX

III/ ANATOMIE DESCRIPTIVE

1- Situation

En regard de l'espace compris entre la troisième et la sixième côte et, transversalement depuis le bord latéral du sternum jusqu'à la ligne médio-axillaire.

La position du mamelon se situe, en général, en regard ou en dessous du quatrième espace intercostal. La distance intermamelonnaire est d'environ 20 cm.

La limite inférieure du sein constitue le sillon infra-mammaire.

La limite supérieure, moins nette, est le sillon supra-mammaire.

2- Configuration externe

Le sein comporte 3 zones :

a- La zone périphérique

La peau est lisse, souple, fine, mobile et glisse facilement sur la glande. Glabre chez la femme et l'enfant, elle est revêtue d'un système pileux chez l'homme.

b- L'aréole

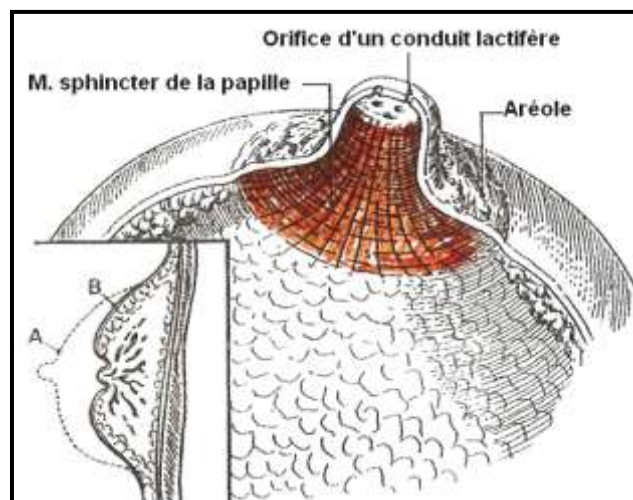
C'est un disque assez régulier entourant la base du mamelon avec lequel elle se continue. Elle est pigmentée, de coloration brunâtre, plus foncée chez les bruns que chez les sujets blonds. Doublée à sa face profonde par le muscle de l'aréole. Elle est parsemée de tubercules de glandes aréolaires sous-jacentes (tubercules de Morgagni). Sa peau est immobile.

c- Le mamelon ou papille mammaire

Il est placé au centre de l'aréole et forme une surélévation cylindrique de 10 à 12 mm de long et de 9 à 10 mm de large. De même coloration brunâtre que l'aréole.

A son sommet s'ouvrent une série de petits orifices, les ostiums papillaires des conduits lactifères (terminaison des canaux galactophores).

Sa face profonde, comme celle de l'aréole, est doublée par des fibres musculaires lisses constituant le muscle mamillaire dont la contraction est à l'origine du thétotisme ou érection du mamelon. Il peut parfois s'invaginer, c'est le phénomène d'ombilication ou de rétraction du mamelon.



MAMELON OU PAPILLE MAMMAIRE

3- Configuration Interne

a- Chez l'homme et chez l'enfant

La glande se réduit à un petit amas glandulaire, de forme discoïde, situé immédiatement en arrière de l'aréole. De consistance fibreuse, elle a la même structure histologique que la glande adulte et reste susceptible de présenter les mêmes lésions pathologiques.

b- Chez la femme

La glande mammaire se développe dès le début de la puberté et constitue une masse fibro-adipeuse, parsemée de lobules, ce qui donne à la palpation du sein une sensation grenue.

Elle repose sur le muscle grand pectoral et présente :

- une face postérieure sensiblement plane,

- une face antérieure convexe, présentant une série de crêtes, les crêtes fibro-glandulaires de Duret qui donnent attache à des lamelles conjonctives du tissu cellulaire sous-cutané constituant les ligaments de Cooper.

- une circonférence irrégulière par la présence d'un prolongement axillaire.

4- Structure de la glande mammaire

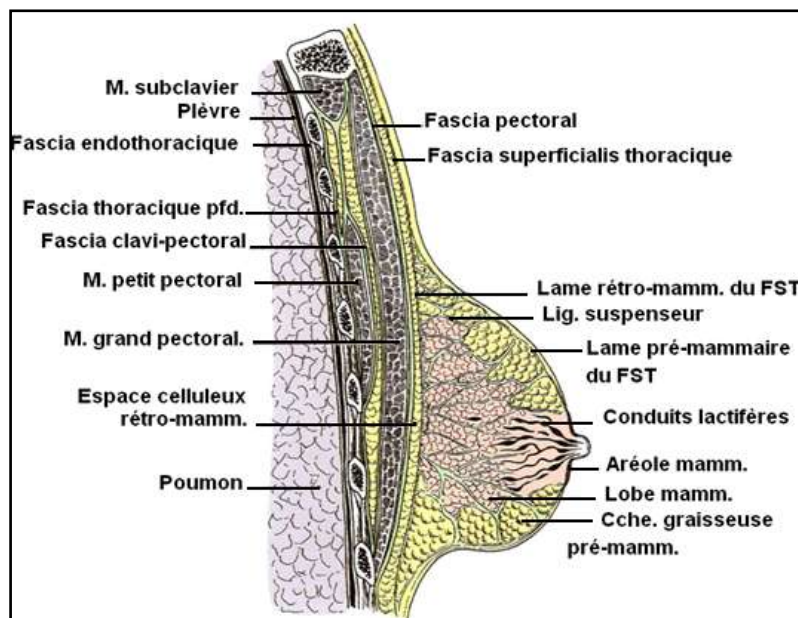
C'est une glande tubulo-alvéolaire entourée par un stroma de tissu conjonctif dense et adipeux. La glande mammaire est divisée par des septums conjonctifs en lobes. Chaque lobe, subdivisé en lobules, est drainé par un conduit lactifère (canal galactophore). Les conduits lactifères sont en nombre égal aux lobes et convergent vers le mamelon pour s'ouvrir à son sommet par l'ostium papillaire.

NB/ Chaque lobe se comporte comme une glande indépendante, possédant son propre canal excréteur, le conduit lactifère.

5- Les moyens de fixité du sein

Le sein, est solidaire de la peau, elle représente son principal soutien. Il s'agit d'une unité cutanéoglandulaire. La liaison peau-glande est la plaque aréolo-mamelonnaire.

Les ligaments suspenseurs du sein (ligaments de Cooper) sont des amarres conjonctives suspendant la glande au plan cutané. Ils forment de nombreux septums qui unissent les fascias pré-mammaire et rétro-mammaire. Ils jouent un rôle secondaire dans la fixité du sein.



COUPE SAGITTALE DU SEIN

IV/ LES RAPPORTS

La glande mammaire repose sur le plan musculo-fascial thoracique. Ce plan musculo-fascial et le fascia rétro-mammaire sont séparés par une couche de tissu cellulo-adipeux (bourse séreuse de Chassaignac) appelée: espace rétro-mammaire, qui assure la mobilité du sein et assure un plan de clivage utile au chirurgien.

- PLAN CUTANE

La peau est particulièrement fine et souple.

- LE PLAN MUSCULO-FASCIAL SUPERFICIEL

La glande repose essentiellement sur le muscle grand pectoral et partiellement sur les muscles grand oblique et grand droit de l'abdomen.

Le prolongement axillaire de la glande est au contact des 5^{ème} et 6^{ème} digitations du muscle grand dentelé.

- LE PLAN MUSCULO-FASCIAL PROFOND

Il est formé par les muscles sub-clavier et petit pectoral engainés par le fascia clavi-pectoral.

- LE PLAN SQUELETTIQUE

Le sein répond aux faces antérieures des 3^{ème}, 4^{ème}, 5^{ème}, et 6^{ème} côtes et des espaces intercostaux correspondants.

V/ VASCULARISATION

1- Vascularisation artérielle

Elle provient de 3 sources

a- Artère thoracique interne : branche de l'artère sub-clavière. Elle donne des branches perforantes = rameaux médiaux, qui vascularisent la partie médiale de la glande mammaire.

b- Les artères intercostales dorsales, donnent des branches latérales qui perforent les muscles intercostaux, se ramifient en rameaux mammaires latéraux.

c- Les collatérales de l'artère axillaire :

- l'artère thoracique latérale : elle descend verticalement sur la face externe du muscle grand dentelé et vascularise la partie latérale de la glande mammaire.

- la branche thoracique de l'artère acromio-thoracique.

- l'artère sub-scapulaire.

Ces artères s'organisent en trois réseaux: sous-dermique, pré-glandulaire et rétro- glandulaire.

Il existe un réseau anastomotique artériel très riche dans la glande mammaire.

2- Vascularisation veineuse

a- Les veines sous-cutanées, forment un cercle péri-mamelonnaire. Elles se drainent vers les veines jugulaire externe, céphalique et sous-cutanée de l'abdomen.

b- Le réseau veineux profond, s'anastomose avec le précédent, il présente trois voies de drainage :

- le drainage latéral, s'effectue par les veines thoraciques externes dans la veine axillaire.

- le drainage médial, s'effectue vers les veines thoraciques internes

- le drainage postérieur, s'effectue par les veines intercostales dans les veines azygos et azygos accessoire.

3- Vascularisation lymphatique

Les lymphatiques du sein se divisent en lymphatiques cutanés drainant la lymphe de la peau mammaire et de la graisse sous-cutanée, et les lymphatiques de la glande elle-même.

a- Les réseaux lymphatiques d'origine :

- le plexus sous-aréolaire de Sappey, constitue des anastomoses entre réseau de la glande et réseau cutané.

- le réseau sous-cutané ou superficiel, se draine essentiellement dans les lymphocentres axillaires.

- le réseau de la glande mammaire ou profond, est intra-lobaire et inter-lobulaire. Se draine dans le réseau sous-aréolaire et dans les collecteurs rétro-mammaires.

b- Les collecteurs efférents, se différencient en : - collecteurs axillaires

- collecteurs rétro-mammaires

- collecteurs para-sternaux.

VI/ INNERVATION

Le sein est innervé par trois groupes de nerfs qui convergent vers la plaque aréolo-mamelonnaire.

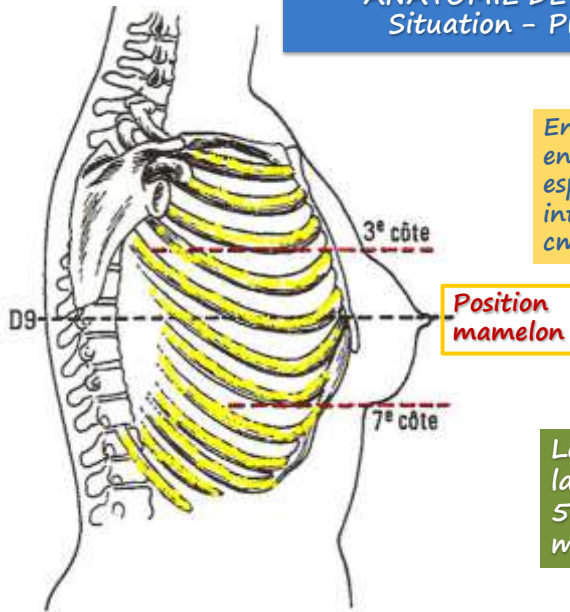
a- Le groupe antérieur comprend les branches cutanées antérieures des 2^e, 3^e, 4^e et 5^e nerfs intercostaux. Elles sont satellites des branches perforantes de l'artère thoracique interne.

b- Le groupe latéral provient des rameaux cutanés latéraux des 4^e et 5^e nerfs intercostaux. Ils abordent la glande par sa face postérieure et donnent des collatérales glandulaires et des branches qui suivent les ligaments de Cooper et innervent la peau péri-aréolaire.

c- Le groupe supérieur provient du plexus cervical superficiel.

L'innervation végétative est assurée par les nerfs provenant des parties cervicale et thoracique du tronc sympathique.

ANATOMIE DE SURFACE Situation - Projection



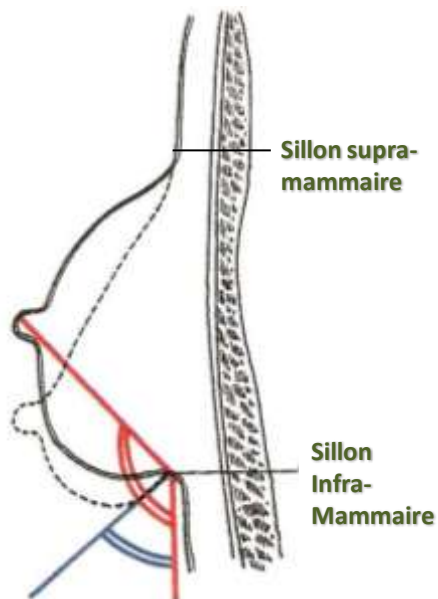
En général, le mamelon se situe, en regard ou en dessous du 4^e espace intercostal. La distance intermamelonnaire est d' ≈ 20 cm.

Le prolongement axillaire de la glande est au contact des 5^{ème} et 6^{ème} digitations du muscle grand dentelé.

RAPPORT DU SEIN AU THORAX

L'angle pariéto-mammaire normal ≈ 100 à 110° chez femme debout,

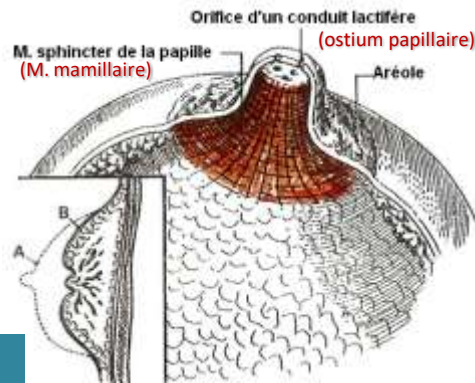
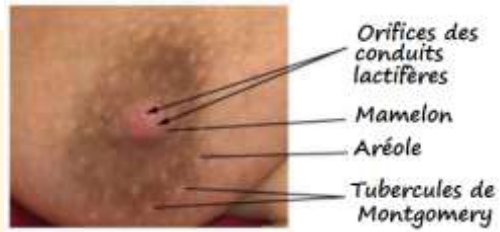
Dans les ptoses importantes $\approx 5^\circ$.



ANGLE PARIETO-MAMMAIRE

CONFIGURATION EXTERIEURE: mamelon ou papille mammaire

- $L \approx 10$ à 12 mm
- $\emptyset \approx 9$ à 10 mm.
- Coloration brunâtre.
- sommet → ouverture des ostiums papillaires des conduits lactifères.
- Face profonde → présence fibres musculaires lisses = m. mamillaire (contraction = thélotisme).
- Peut s'invaginer = phénomène d'ombilication ou de rétraction du mamelon.



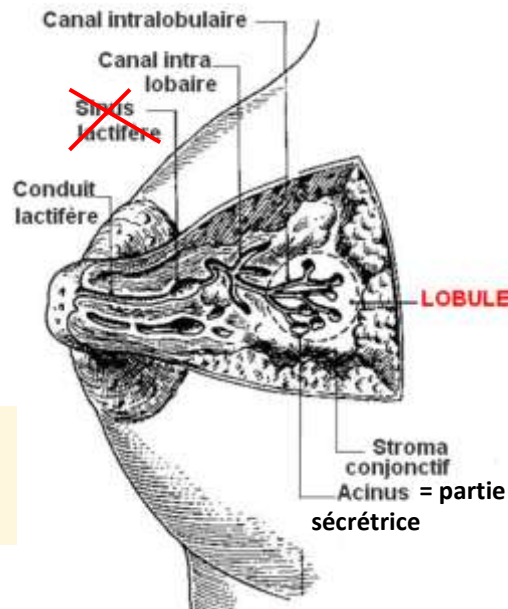
A- Mamelon normal
B- Mamelon ombiliqué

STRUCTURE DE LA GLANDE MAMMAIRE

10 à 20 Lobes
20 à 40 lobules/ Lobe
10 à 100 alvéoles/lobules

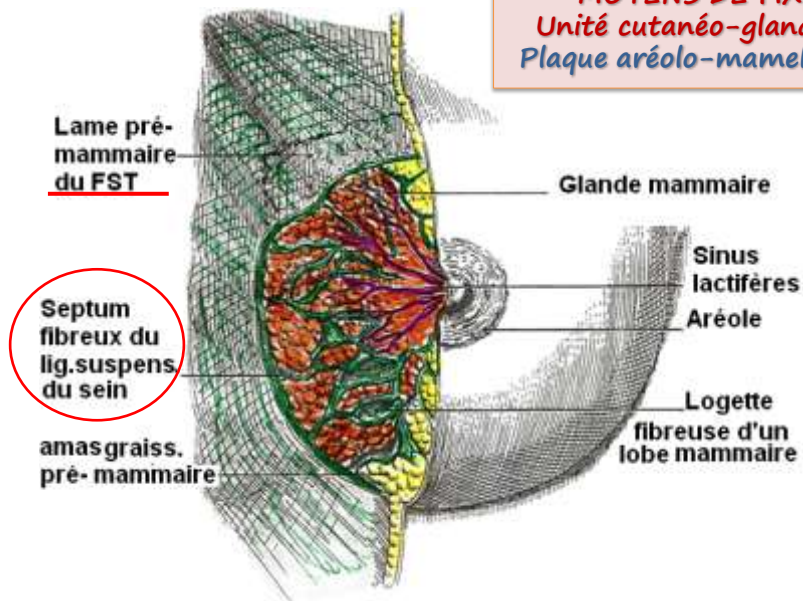
Alvéole = unité fonctionnelle
= 100ne de lactocytes

Chaque lobe se comporte comme une glande indépendante, possédant son propre canal excréteur, le conduit lactifère.



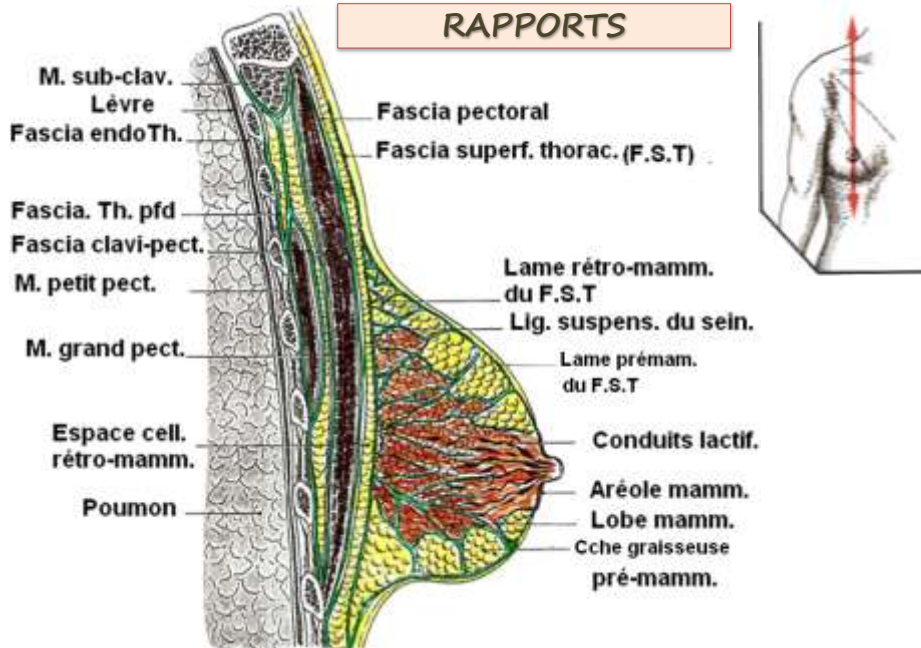
HISTOLOGIE TOPOGRAPHIQUE

MOYENS DE FIXITE
Unité cutané-glandulaire
Plaque aréolo-mamelonnaire



CORPS MAMMAIRE, vue antérieure.
(Plan cutané partiellement réséqué)

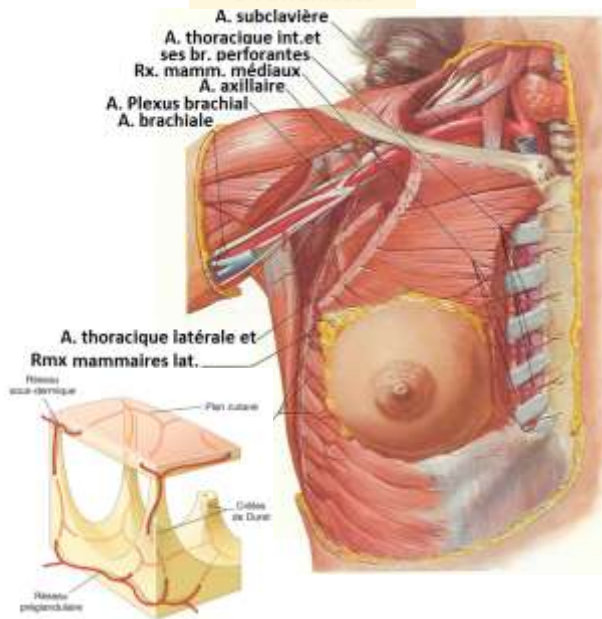
RAPPORTS



Plan musculo-fascial et espace rétro-mammaire

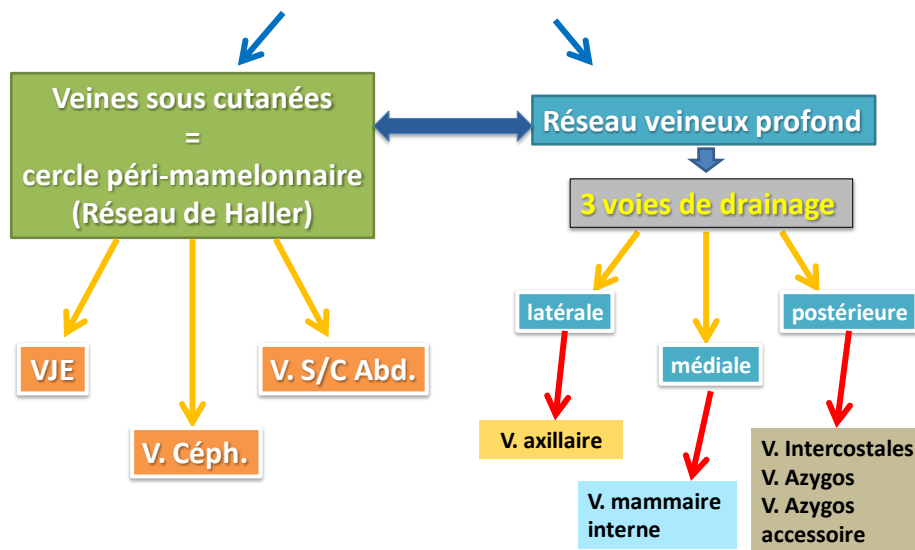
VASCULARISATION

1- ARTERIELLE



- **Artère thoracique interne :** donne des branches perforantes = rameaux médiaux, qui vascularisent la partie interne de la glande.
 - **Les artères intercostales dorsales,** dont les branches latérales se ramifient en rameaux mammaires latéraux.
 - **Collatérales de l'A. axillaire:**
 - A. thoracique externe pour la partie externe de la glande.
 - Branche thoracique de l'A. acromio-thoracique.
 - A. sub-scapulaire.
- Ces artères forment des réseaux: sous-dermique, pré-glandulaire et rétro-glandulaire.
D'où **réseau anastomotique artériel très riche dans la glande mammaire.**

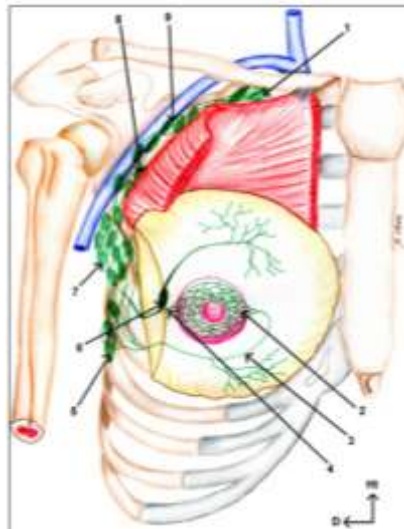
2- Vascularisation veineuse



3- Vascularisation lymphatique

Les lymphatiques du sein se divisent en:

- lymphatiques cutanés drainant la lymphe de la peau mammaire et de la graisse sous-cutanée, et
- les lymphatiques de la glande elle même.



Voie de drainage axillaire principale.

(1. Lymphonœuds sous-claviculaires ; 2. Plexus sous-aréolaire de Sappey ; 3. Tronc interne ; 4. Tronc externe ; 5. Lymphonœuds du groupe inférieur de la chaîne mammaire externe ; 6. Lymphonœud paramammaire sous-cutané de Sengst ; 7. Lymphonœuds du groupe moyen de la chaîne mammaire externe ; 8. Lymphonœuds du groupe supérieur de la chaîne mammaire externe ; 9. Lymphonœuds sous-stapulaires).

3- Vascularisation lymphatique

Les collecteurs efférents:
A partir des plexus lymphatique sous-aréolaires, la lymphe se dirige vers:

- A-** Groupe axillaire homo-latéral
- B-** Groupe supra-claviculaire
- C-** Groupe thoracique interne
- D-** Groupe axillaire contro-latéral

