

Ministère de l'enseignement supérieur et de la recherche
 Université de Constantine 3
 Faculté de médecine CHU de Constantine
 Laboratoire d'Anatomie
 Polycopié destiné aux étudiants de deuxième année de médecine

Le massif facial

Pr BOUKABACHE Leila

Objectifs

- Connaître les différents os constituant le massif facial
- Connaître la situation de chaque os au niveau de la face
- Connaître les rapports de contiguïté de chaque os
- Connaître les principaux forams de ces os et leurs contenus.

Le massif facial

I- Introduction

Le **massif osseux facial** est situé, en avant et au-dessous du massif osseux crânien auquel il est partiellement soudé. Il comprend deux parties distinctes

- Le massif facial supérieur (la mâchoire supérieure) fixe, il est formé de 13 os soudés entre eux et au crâne, dont :

- 6 os pairs : Le Maxillaire (maxillaire supérieur)

Le Zygomatique (malaire)

L'os nasal (os propre du nez)

L'os lacrymal (unguis)

Le cornet nasal inférieur (le cornet inférieur)

Le palatin

- 1 os impair : le vomer

- Le massif facial inférieur (la mâchoire inférieure) mobile, constitué d'un seul os : la mandibule (maxillaire inférieur). Il est attaché au massif facial supérieur par l'articulation temporo-mandibulaire.

L'ensemble forme un massif irrégulier creusé de cavités où se logent l'organe de la vision, celui de l'olfaction, celui du goût, la partie initiale des voies aériennes et du tube digestif.

II- Anatomie descriptive

A- Le massif facial supérieur

1- Le maxillaire

Os pair et non symétrique, occupe la partie moyenne de la face. Il constitue avec son homologue l'arcade dentaire supérieure. Il participe à la formation de la cavité nasale et la cavité buccale. C'est un os creux dont la cavité est le sinus maxillaire. Il présente à décrire un corps et quatre processus. Les processus (frontal, zygomatique, palatin et alvéolaire).

- Le corps

Il a la forme d'une pyramide triangulaire à trois faces et une base.

Le massif facial

- la face jugale ou antérolatérale : elle est sous-cutanée limitée par :
 - en haut le bord infra-orbitaire
 - en bas l'arcade alvéolaire
 - médialement l'incisure nasale

Elle présente les éléments suivants :

- le jugum de la canine (bosse canine) : il s'interpose entre la fosse incisive médialement et la fosse canine latéralement.
- le foramen infra-orbitaire (trou sous-orbitaire), situé au-dessus de la fosse canine, il livre passage aux vaisseaux et nerfs infra-orbitaires.

- La face infra-temporale ou face postéro-latérale

Elle présente :

- la tubérosité maxillaire qui prolonge le processus alvéolaire.
- les foramens alvéolaires (dentaires postérieurs) qui livrent passage au nerf alvéolaire postérieur, branche du nerf maxillaire.

- La face orbitaire ou supérieure

Elle forme le plancher de l'orbite, elle est triangulaire et plane, elle est limitée par trois bords :

- médial qui présente à sa partie antérieure l'incisure lacrymale
- antérieur infra-orbitaire
- postérieur qui présente le sillon infra-orbitaire ce dernier se continue par le canal infra-orbitaire.

- La base ou face nasale ou face médiale

Elle répond à la fosse nasale et à la cavité buccale elle est divisée en deux segments par l'implantation du processus palatin à l'union de son tiers inférieur et ses deux tiers supérieurs

- **segment nasal** : il appartient à la paroi latérale des fosses nasales on trouve :
 - à sa partie moyenne le hiatus du sinus maxillaire : large orifice quadrilatère
 - en avant de le hiatus une gouttière verticale : le sillon lacrymal
 - plus en avant la crête conchale qui s'articule avec la tête du cornet nasal inférieur
 - au-dessus du l'hiatus deux demi cellules qui s'opposent à celles de l'ethmoïde
 - au-dessous du l'hiatus : le grand sillon palatin livre passage aux nerfs palatins antérieurs et l'artère palatine descendante.
 - en arrière du l'hiatus une surface rugueuse étroite qui s'articule avec le processus orbitaire du palatin.
- **segment buccal** : il forme l'arcade dentaire supérieure
- **le processus palatin** : lame quadrilatère horizontale allongée dans le sens transversal uni par son bord médial à son homologue controlatéral pour former la partie antérieure de la voûte palatine osseuse.
- le sinus maxillaire : c'est une large cavité creusée dans le corps du maxillaire présentant une large ouverture, le hiatus maxillaire. Ce dernier est réduit par la superposition du cornet nasal inférieur, de l'os lacrymal, du palatin et de l'éthmoïde. Le sinus maxillaire s'ouvre dans la cavité nasale au niveau du méat moyen.

2- Le palatin

Os pair, le plus postérieur et le plus profond du massif facial, il a la forme d'un L, formé de deux lames, une verticale et une horizontale coudées à angle droit.

- **la lame horizontale** présente :
 - une face supérieure nasale
 - et une face inférieure palatine, creusée latéralement par le sillon palatin.
 - **la lame verticale** présente trois processus, quatre bords et deux faces médiale et latérale
 - le processus inférieur : processus pyramidal, donne insertion au muscle ptérygoïdien interne.
 - deux processus supérieurs, l'un orbitaire creusé d'une cavité : le sinus palatin. La face supérieure du processus orbitaire forme la partie la plus postérieure du plancher de l'orbite.
- L'autre sphénoïdal.
- un bord antérieur, oblique en bas et en avant.
 - un bord postérieur, tranchant
 - un bord inférieur s'implante sur la lame horizontale

Le massif facial

- un bord supérieur, qui porte les deux processus supérieurs, ces derniers sont séparés par l'échancrure sphéno-palatine.
- face médiale, forme la partie postérieure de la paroi latérale de la cavité nasale, elle présente la crête conchale qui s'articule avec le cornet nasal inférieur.
- face latérale, présente le grand sillon palatin qui forme avec son homologue du maxillaire le canal palatin (passage aux nerfs palatins antérieurs et l'artère palatine descendante).

3- Os lacrymal (unguis)

Os pair quadrilatère situé à la frontière de l'orbite et de la fosse nasale. Il présente deux faces et quatre bords

- face latérale : orbitaire marquée par la crête lacrymale postérieure, en avant d'elle le sillon lacrymal qui forme avec son homologue de l'os maxillaire le canal lacrymal
- face médiale : elle est articulaire avec la masse latérale de l'ethmoïde.
- bord antérieur s'unie au maxillaire
- bord postérieur s'unie à l'os planum (lame orbitaire du labyrinthe éthmoïdal)
- bord inférieur, s'articule avec le cornet nasal inférieur
- bord supérieur s'articule avec l'os frontal.

4- Le cornet nasal inférieur

Os pair, disposé contre la paroi latérale des fosses nasales. Il a la forme d'une lamelle ovalaire.

- il présente un bord supérieur oblique en bas et en arrière répondant à sa partie antérieure à la crête conchale du maxillaire, et en arrière à la crête conchale du palatin. A sa partie moyenne naissent 3 processus :
- un antérieur : le processus lacrymal répond au sillon lacrymal du maxillaire et forme la partie la plus inférieure du canal lacrymal.
- un postérieur : le processus maxillaire se dresse devant le hiatus maxillaire
- un plus postérieur : inconstant le processus ethmoïdal.
- une face latérale concave appliquée sur la paroi latérale de la cavité nasale
- une face médiale convexe et rugueuse.

5- Os nasal

Os pair, forme le squelette du dos du nez, de forme quadrilatère. Il s'articule :

- en haut avec l'os frontal
- en bas avec le cartilage nasal
- latéralement avec le processus frontal du maxillaire
- médialement avec son homologue.

6- Le zygomatique (os malaire)

Os pair, situé au-dessus et latéralement au maxillaire, à la partie latérale de la face. Il a une forme grossièrement quadrilatère, possédant trois faces, quatre bords et deux apophyses

- une face jugale, latérale sous-cutanée, convexe, elle présente le foramen zygomatique, livre passage au nerf zygomatique.
- une face temporale : limite en avant la fosse temporale
- une face orbitaire : concave, participe à la formation du plancher et la paroi latérale de l'orbite.
- un processus frontal par lequel il s'unit au frontal.
- un processus temporal par lequel il s'unit au processus zygomatique du temporal.
- un bord antérieur ou maxillaire
- un bord inférieur ou massétérin
- un bord postérieur ou temporal
- un bord supérieur ou orbitaire

7- Le vomer

Os impair et médian, forme la partie postéro-inférieure du septum nasal. De forme quadrilatère présentant deux faces planes et quatre bords

- bord antérieur, s'articule en haut avec la lame verticale de l'ethmoïde et en bas avec le cartilage du septum

Le massif facial

- bord postérieur : libre sépare les choanes
- bord supérieur s'articule avec le corps du sphénoïde
- bord inférieur s'articule en avant avec le processus palatin du maxillaire et en arrière avec la lame horizontale du palatin.

B- Le massif facial inférieur : la mandibule

Os impair constitue à lui seul le massif facial inférieur. C'est le seul os mobile de la face. Il s'articule en haut avec les deux temporaux. Il constitue le squelette du menton.

Il a la forme d'un fer à cheval, présentant un corps et deux branches unis par deux angles mandibulaires.

1- le corps

Il est arqué à concavité postérieure, présentant deux faces externe, et interne ; et deux bords, supérieur et inférieur.

- **la face externe** : elle présente :

- à sa partie médiane une crête ; **la symphyse mentonnière** qui se termine par **la protubérance mentonnière**. Cette dernière est limitée de chaque côté par **le tubercule mentonnier**.

- **la ligne oblique** : elle part d'un tubercule mentonnier jusqu'au bord antérieur de la branche de la mandibule .

- **le foramen mentonnier** : situé au-dessous de la deuxième prémolaire, il livre passage au nerf mentonnier.

- **la face interne** : elle présente

- **les épines mentonnières** (apophyses génis) deux supérieures et deux inférieures paramédianes

- **la fossette digastrique** : (insertion du ventre antérieur du muscle digastrique) située de part et d'autre de la ligne médiane au-dessous des épines mentonnières inférieures.

- **la ligne mylo-hyoïdienne** : part d'une épine mentonnière supérieure au bord antérieur de la branche de la mandibule. Au avant et au-dessus de cette ligne se trouve la fosse sublinguale (pour la glande salivaire sublinguale) et en arrière et au-dessous de cette ligne, la fosse submandibulaire (pour la glande salivaire submandibulaire).

- le bord supérieur ou alvéolaire : creusé par les alvéoles dentaires séparées par les septums interalvéolaires.

- le bord inférieur : épais présente à sa partie postérieure le sillon de l'artère faciale.

2- les branches ; quadrilatères à grand axe vertical présentant 2 faces et 4 bords

- **la face externe** : présente la tubérosité massétérique donnant insertion au muscle masséter.

- **la face interne** : elle présente :

- le foramen mandibulaire : situé au milieu de la face, limité en avant par la lingula mandibulaire (épine de spix ; repère pour l'anesthésie du nerf alvéolaire inférieur).

- le sillon mylo-hyoïdien : part du foramen mandibulaire jusqu'à la face interne du corps.

- la tubérosité ptérygoïdienne : située à sa partie inférieure près de l'angle de la mandibule, elle donne insertion au muscle ptérygoïde interne.

- **le bord supérieur** : présente d'avant en arrière :

- le processus conoïde de forme triangulaire donnant insertion au tendon du muscle temporal.

- l'incisure mandibulaire à concavité supérieure.

- le processus condyalaire comportant :

- la tête (condyle articulaire avec l'os temporal).

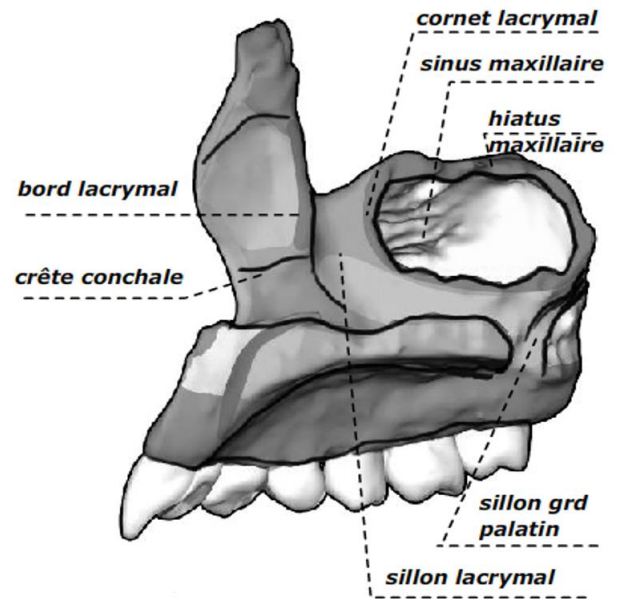
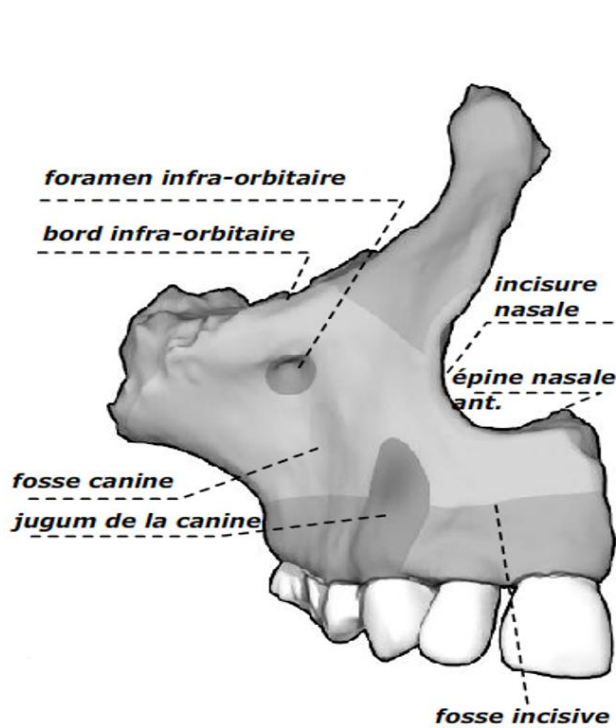
- le col : supporte la tête, il est aplati d'avant en arrière.

- **le bord inférieur** : forme avec le bord postérieur l'angle de la mandibule.

- **le bord antérieur** : mince et tranchant.

- **le bord postérieur** : épais.

Le massif facial



Le maxillaire : face jugale et face nasale

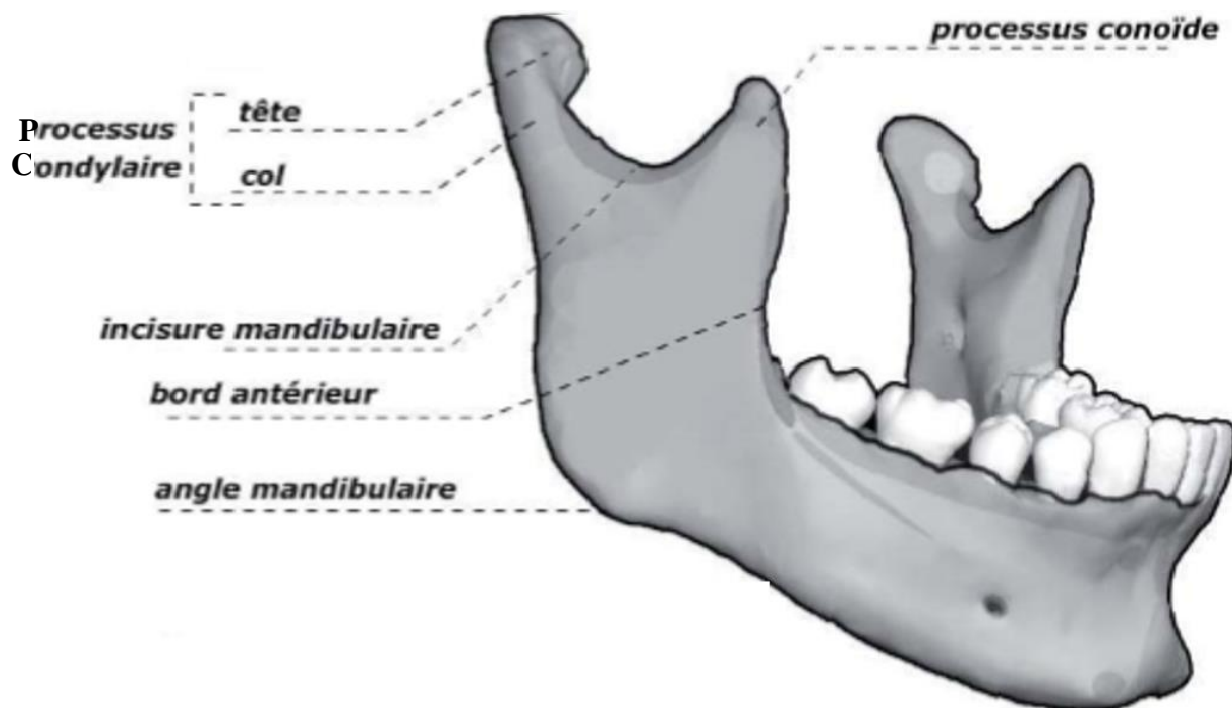
Paroi latérale de la fosse nasale droite (maxillaire supérieur + sphénoïde + os lacrymal + palatin)

1. Crête turbinale supérieure.	8. Lame horizontale du palatin.
2. Os lacrymal (ou unguis).	9. Crête turbinale inférieure.
3. Crête turbinale inférieure.	10. Trou sphéno-palatin.
4. Face interne (ou base) du maxillaire.	11. Corps du sphénoïde.
5. Epine nasale.	12. Apophyse clinéoïde postérieure.
6. Fosselette incisive.	13. Crête turbinale supérieure.
7. Apophyse pyramidale du palatin.	

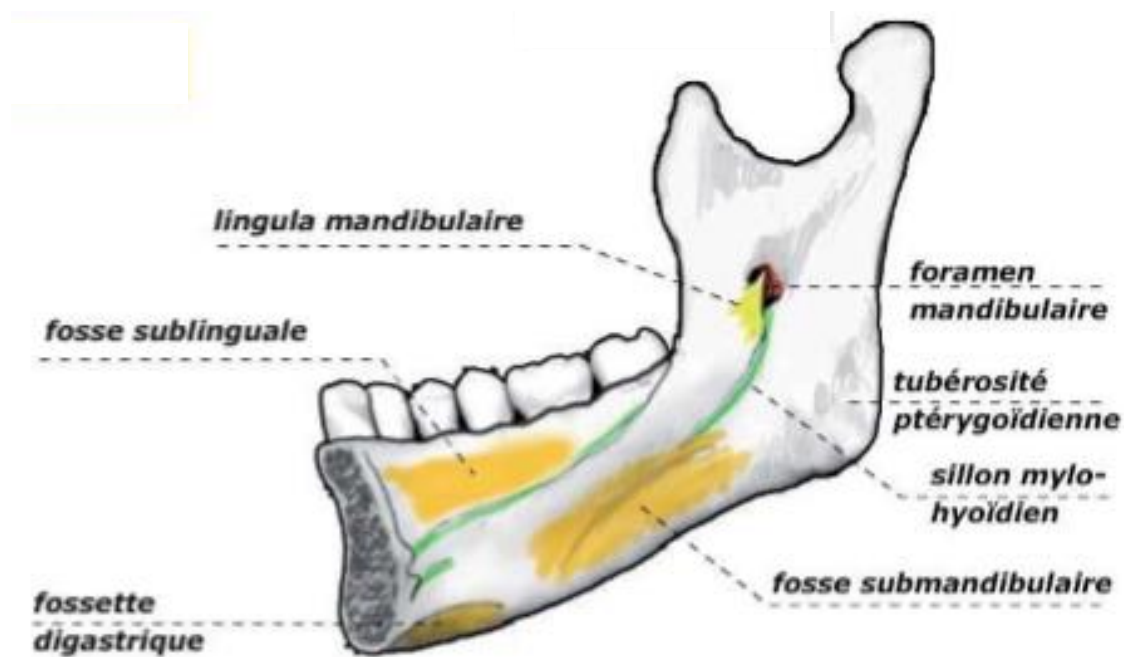
Le palatin

Le Cornet nasal inférieur

Le massif facial

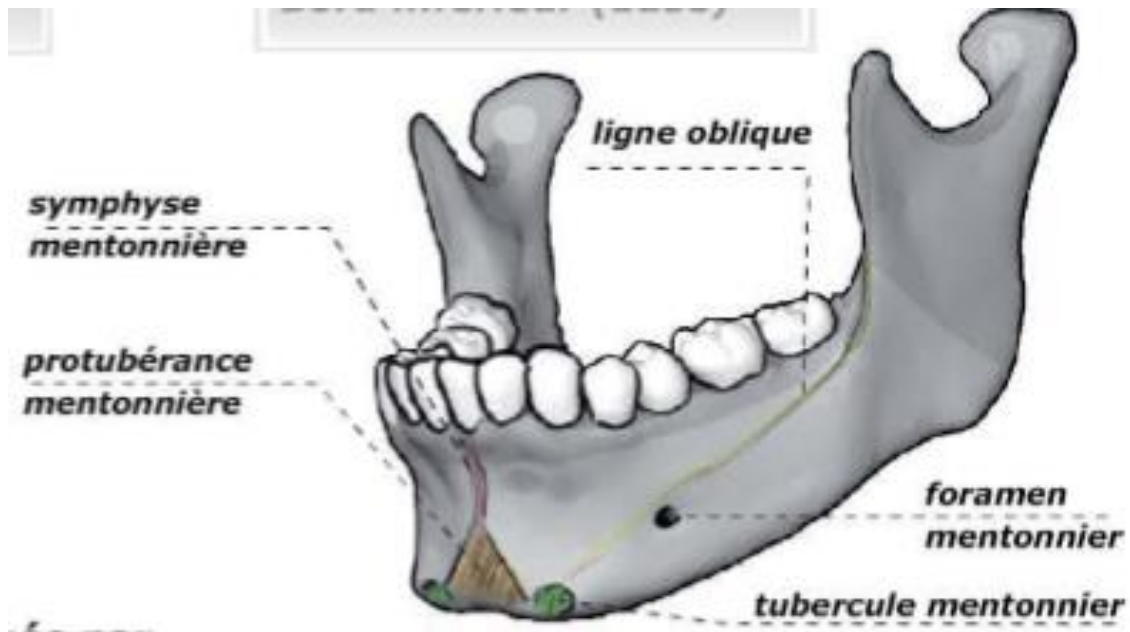


Mandibule face externe

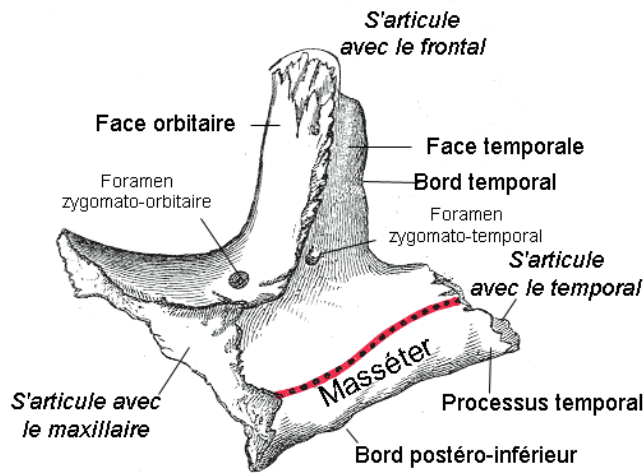


Mandibule face interne

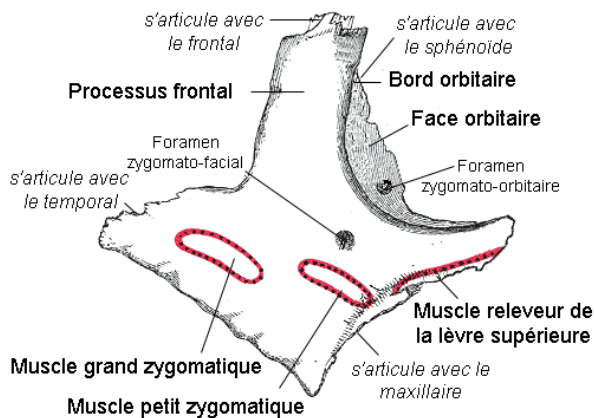
Le massif facial



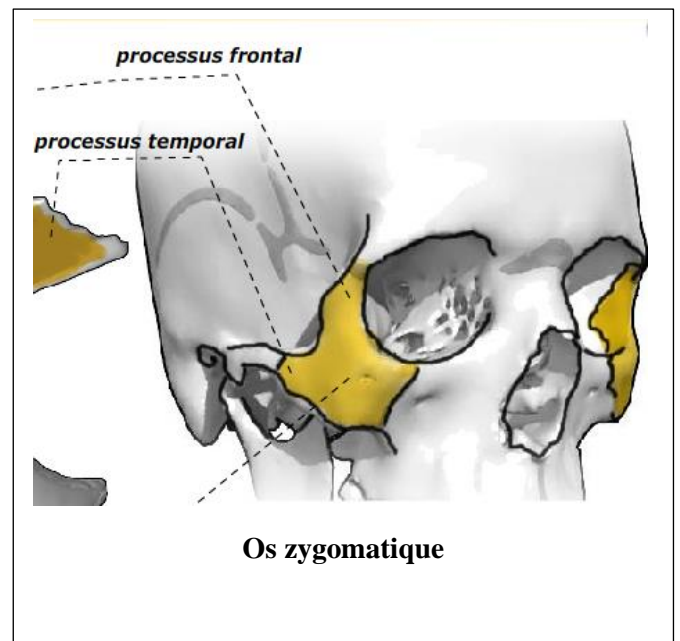
La mandibule face externe



Zygomatique droit (vue médiale)

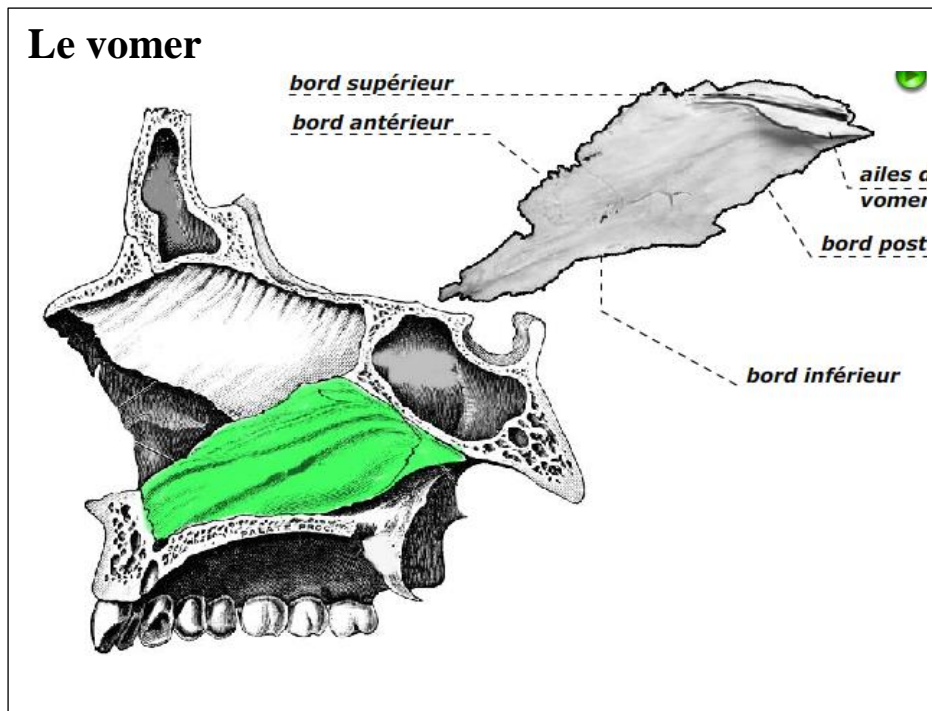


Zygomatique droit (vue latérale)



Os zygomatique

Le massif facial



Référence

- 1- Bouchet A, Cuilleret J. Anatomie topographique, Descriptive et Fonctionnelle. Tome I éd. Simep Paris 1983
- 2- Rouvière H Delmas A. Anatomie topographique, Descriptive et Fonctionnelle. Tome I. éd Masson Paris 1985
- 3- Bonfils P Chevallier JM ORL 2^e éd. Médecine-Science Flammarion Paris 2005