

Ministère de l'enseignement supérieur et de la recherche

Université de Constantine 3

Faculté de médecine CHU de Constantine

Laboratoire d'Anatomie

Cours pour étudiants de deuxième année de médecine

# FOIE ET VOIES BILIAIRES

Elaboré par le Dr DOUS SAID

## **I- INTRODUCTION**

Le foie est une volumineuse glande annexée au tube digestif qui assure de nombreuses fonctions :

- Transforme les glucides en glycogène et le stocke.
- Transforme les acides gras en molécules lipidiques complexes (triglycérides) afin de les stocker dans les adipocytes (cellules graisseuses).
- Synthétise ou dégrade le cholestérol qui est un précurseur d'hormone et participe à la construction des membranes des cellules.
- Élimine les toxines en métabolisant l'alcool, les drogues et les médicaments.
- Synthétise la bile et aussi de nombreuses protéines impliquées notamment dans la coagulation du sang
- Il est aussi un carrefour veineux porto-cave.

## **II- ANATOMIE DESCRIPTIVE**

### **1- Situation**

Le foie est situé dans la loge sous phrénique droite, la débordant en dedans et occupe la partie supérieure de la région cœliaque ainsi qu'une partie de la loge sous-phrénique gauche.

### **2- Couleur et dimensions**

Le foie est de couleur rouge brun, de consistance ferme, constitué d'un parenchyme friable entouré d'une mince capsule : la capsule de Glisson.

Poids : 1500gr chez le cadavre.

Il mesure 28cm dans le sens transversal, 16cm dans le sens antéro-postérieur.

### **3- Configuration extérieure**

Le foie à la forme d'un demi-ovoïde horizontal à grosse extrémité droite, allongé transversalement sous le diaphragme.

Le foie présente à décrire trois faces et trois bords.

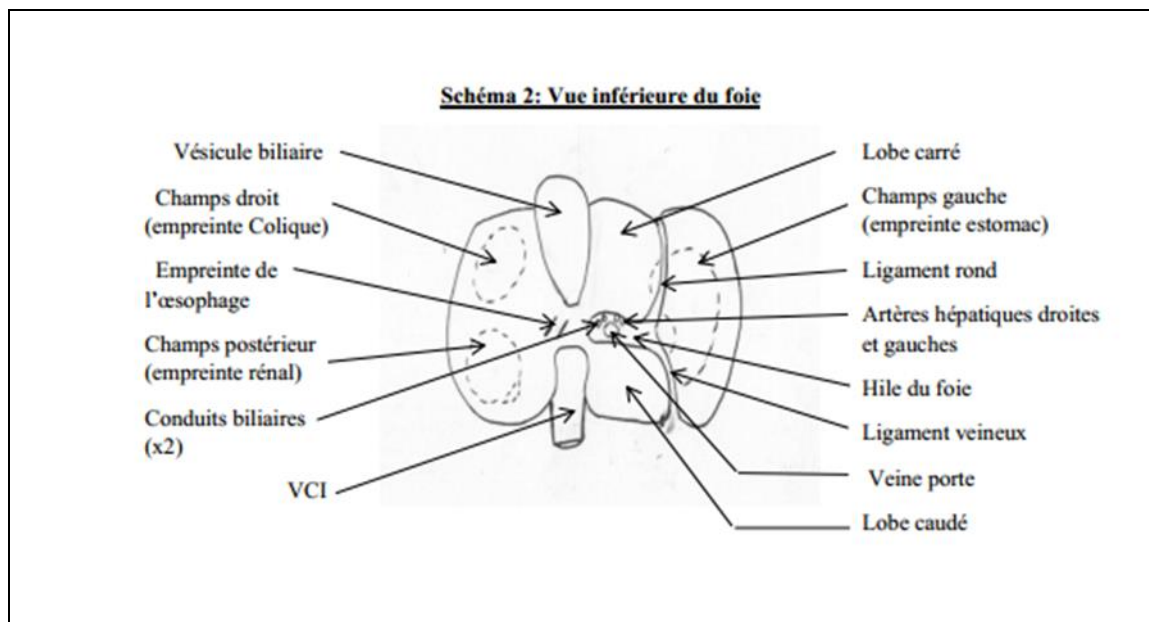
**Face antérieure (antéro-supérieure):** convexe, répond à la coupole phrénique, au thorax et à la région épigastrique, revêtue de péritoine, elle présente à l'union de ses 2/3 droit et de son 1/3 gauche l'insertion du ligament falciforme ou ligament suspenseur du foie.

**Face postérieure :** verticale à concavité transversale qui s'adapte à la saillie de la colonne vertébrale et la veine cave inférieure. Elle est limitée en haut par le bord postéro-supérieure et en bas par bord postéro-inférieure.

**Face inférieure ou viscérale,** plane, regarde en bas, en arrière et à gauche, caractérisée par la présence du hile hépatique. Cette face est marquée par la présence d'un sillon en forme de H fait d'un sillon transverse correspondant au hile et deux sillons sagittaux l'un droit et l'autre gauche.

- Le sillon sagittal droit, large, peu marqué, forme une gouttière qui se rétrécit en arrière, à sa partie antérieure, il constitue le lit de la vésicule biliaire ou fossette cystique.

- Le sillon sagittal gauche, étroit et profond, croise l'extrémité gauche du sillon transverse et se compose de deux segments :
    - Antérieur, contient le cordon fibreux, appelé le ligament rond
    - Postérieur, parcouru par le canal d'Arantius.
  - Le sillon transverse, appelé hile du foie, est étendu entre les deux sillons sagittaux mesure 6 à 7 cm de long et 1,5 cm de large et occupé par les organes qui vont au foie ou qui en partent (vaisseaux, nerfs et voies biliaires). Ces trois sillons de la face inférieure du foie découpent cette face en quatre lobes. Latéralement au sillon sagittal gauche se trouve le lobe gauche : porte l'empreinte gastrique. À droite de la fossette cystique se trouve le lobe droit, qui porte en avant l'empreinte de l'angle colique droit, en arrière de celui-ci se trouve l'empreinte du rein droit, en dedans de cette dernière se trouve l'empreinte du duodénum.
  - En avant du hile : le lobe carré entre le ligament rond et la fossette cystique.
  - En arrière du hile : le lobe de Spigel (lobe caudé) entre le sillon d'Arantius et le sillon de la veine cave inférieure.
- Bordes: -bord antérieur, bord postéro-supérieur et un bord postéro-inférieur.



#### **4- les moyens de fixité du foie**

Le foie est entouré de péritoine viscérale et est maintenu dans la loge sous phrénique droite par un ensemble d'éléments qui l'unie au diaphragme, à la paroi abdominale antérieure, à l'œsophage, à l'estomac et au duodénum, on distingue :

- La veine cave inférieure adhérente au tissu hépatique, elle reçoit les veines sus hépatiques.
- Le tissu conjonctif dense unit le segment droit de la face postérieure (aréa nuda) au diaphragme.
- Le ligament falciforme, relie la face antérieure du foie au diaphragme et à la paroi abdominale antérieure.
- Le ligament coronaire, relie la face postérieure du foie au diaphragme. Il est formé de deux feuilletts : un supérieur et un inférieur, l'écartement de ces deux feuilletts laisse la place à une surface dépourvue de péritoine : l'aréa nuda. Sur les extrémités du foie les deux feuilletts supérieur et inférieur se rapprochent formant les ligaments triangulaires droit et gauche.
- Le petit omentum (petit épiploon) ou épiploon hépato-gastrique relie le foie à l'œsophage, à l'estomac et à la première portion du duodénum.

#### **5- Structure**

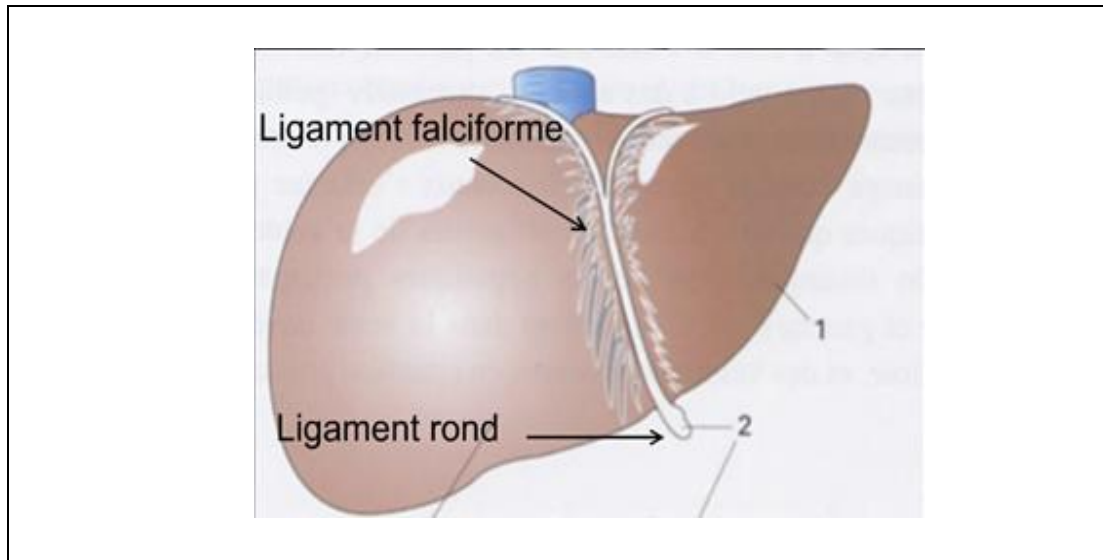
Le foie est formé par les éléments ci-dessous :

- La séreuse péritonéale : le péritoine viscéral adhère à la surface du foie et l'enveloppe presque entièrement, seul persiste une zone en arrière non recouverte par le péritoine appelée : aréa nuda. Cette zone est directement en contact avec le diaphragme par l'intermédiaire d'un tissu conjonctif dense.

Les deux feuillettes droit et gauche du péritoine viscéral se rapprochent en avant pour former le ligament falciforme, ils s'écartent en arrière pour constituer le ligament coronaire et les ligaments triangulaires.

- La capsule de Glisson : membrane conjonctive enveloppant le foie, Au niveau du hile, elle entoure les éléments du pédicule hépatique.

- Les lobules hépatiques : constituent les unités fonctionnelles du foie.



### **III- RAPPORTS**

1-la face antérieure : Cette face est en rapport avec le diaphragme, la cage thoracique et la paroi abdominale antérieure.

Par l'intermédiaire du diaphragme, elle répond, au poumon droit et la plèvre médiastinale droite, au péricarde et au cœur et à la cavité pleurale gauche.

2- la face postérieure : Cette face répond à la veine cave inférieure, au diaphragme et à la paroi lombaire. .

3-la face inférieure : Elle répond à la vésicule biliaire et aux organes sus-mésocoliques (l'angle colique droit, le rein droit, le duodénum, l'estomac et l'œsophage).

### **IV- VASCULARISATION ET INNERVATION**

**1-les artères** : le foie est irrigué par l'artère hépatique propre et ses deux branches terminales droite et gauche.

**2-les veines** : il existe deux types de veines

- la veine porte : ramène le sang veineux des organes du tube digestif, de la rate et du pancréas. Elle est formée par la réunion derrière l'isthme du pancréas, de la veine mésentérique supérieure et le tronc spléno-mésaraïque. Ce dernier est formé par la réunion de la veine mésentérique inférieure et la veine splénique.

La veine porte se divise en deux branches droite et gauche au niveau du hile hépatique.

- les veines hépatiques : elles drainent le sang veineux du foie vers la veine cave inférieure.

Elles sont au nombre de trois : médiane, droite et gauche.

**3- les lymphatiques** : le drainage lymphatique du foie est tributaire de deux réseaux :

Un réseau profond, fait de vaisseaux lymphatiques qui ont leur origine au niveau des espaces interlobulaires, ils se divisent en deux voies :

-Une voie ascendante qui rejoint les lymphonœuds caves sus-diaphragmatiques.

-Une voie descendante qui rejoint les lymphonœuds du pédicule hépatique.

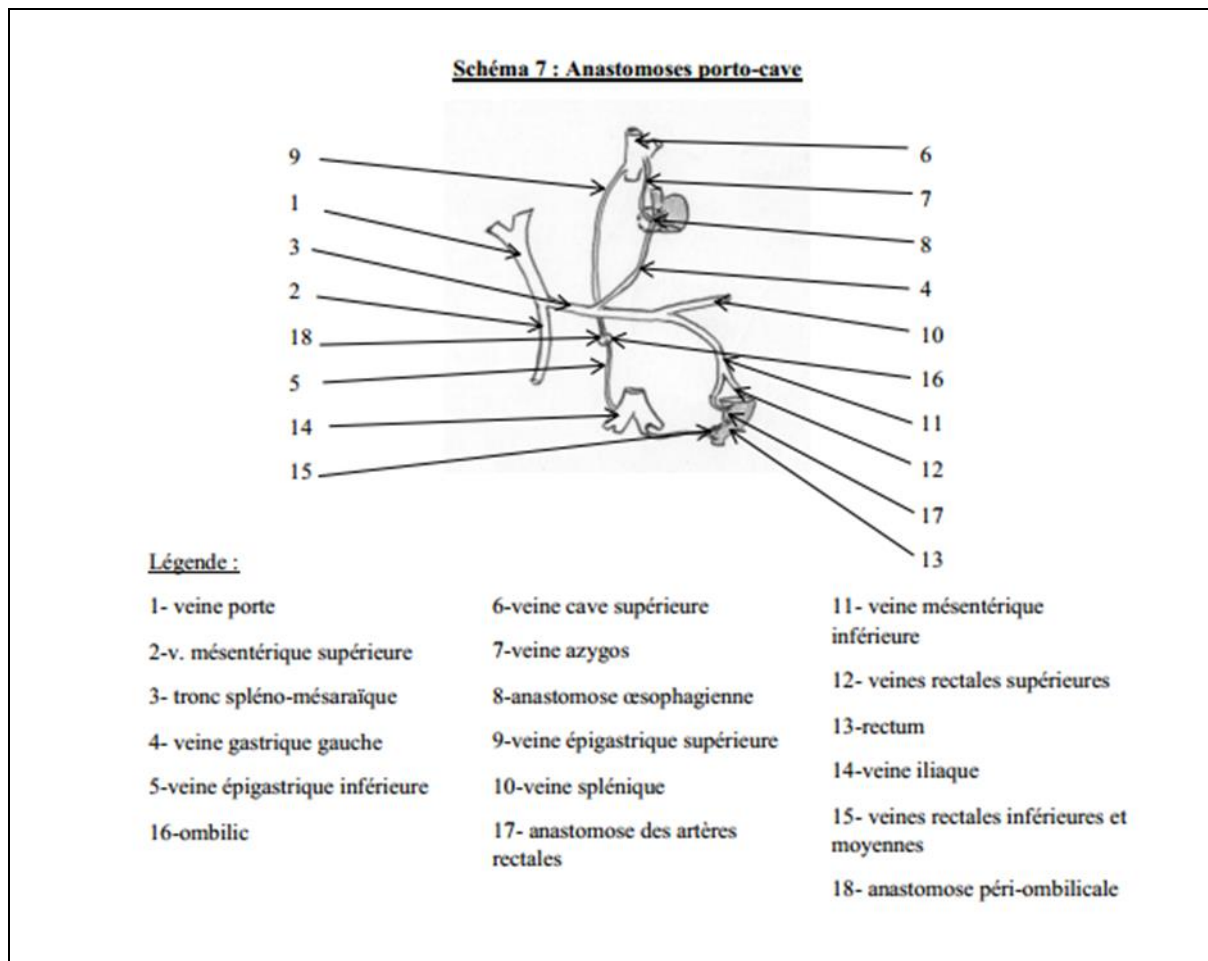
Un réseau superficiel, constitué de vaisseaux lymphatiques qui ont leur origine à la surface de l'organe, ils sont intra-capsulaire et sous séreux, on distingue :

-les lymphatiques de la face postérieure se rendent aux lymphonœuds pré-péricardiques

-les lymphatiques de la face inférieure se rendent aux lymphonœuds du pédicule hépatique

-les lymphatique de la face antérieure : se terminent dans les lymphonœuds du pédicule hépatique.

**4- les nerfs :** le foie est innervé par le nerf vague antérieur (nerf vague gauche) et le plexus coeliaque.



## V- SEGMENTATION HEPATIQUE

Les travaux de Couinaud ont permis d'établir une segmentation du foie basée sur la distribution intra-parenchymateuse des éléments du pédicule hépatique, la veine porte est l'élément principal.

Les divisions de ses branches permettent d'établir une segmentation. Chaque segment reçoit une branche de la veine porte, une branche de l'artère hépatique et un conduit bilifère. (La chirurgie hépatique est basée sur cette segmentation). Le foie est divisé par trois fissures portales dans lesquelles cheminent les veines hépatiques.

A- Les scissures ou fissures portales. (Scissures sagittales)

La scissure principale : elle divise le foie en deux : foie droit et foie gauche correspondant à la bifurcation de la veine porte (division différente des lobes droit et gauche de l'anatomie de surface). Sur la face antéro-supérieure, elle s'étend du bord gauche de la veine cave inférieure(VCI) jusqu'au milieu de la fossette cystique.

La scissure sagittale droite : elle passe à droite du bord droit de la VCI, se projette sur le foie droit

jusqu'au bord antérieur, elle le divise en deux secteurs : le secteur paramédian droit près de la scissure principale et le secteur latéral droit qui est périphérique.

La scissure sagittale gauche ou scissure ombilicale : passe au niveau du ligament rond, elle divise le foie gauche en deux secteurs : le secteur paramédian gauche près de la scissure principale et le secteur latéral gauche qui est périphérique.

B- les scissures horizontales

1- La scissure transversale droite, elle se projette transversalement au milieu du foie droit et divise les secteurs latéral et paramédian droits en quatre segments.

2- La scissure transversale gauche elle se projette transversalement au milieu du foie gauche et divise les secteurs latéral et paramédian gauches en quatre segments.

C- Les lobes et les segments

Le foie est constitué de huit segments, ils sont comptés de I à VIII dans le sens des aiguilles d'une montre sur la face antéro-supérieure.

Chaque foie droit ou gauche comprend quatre segments :

-Le foie gauche comprend les segments de I à IV. Le segment I correspond au lobe caudé, le segment IV au lobe carré.

-Le foie droit comprend les segments de V à VIII. Le segment VIII est en rapport avec la veine cave inférieure.

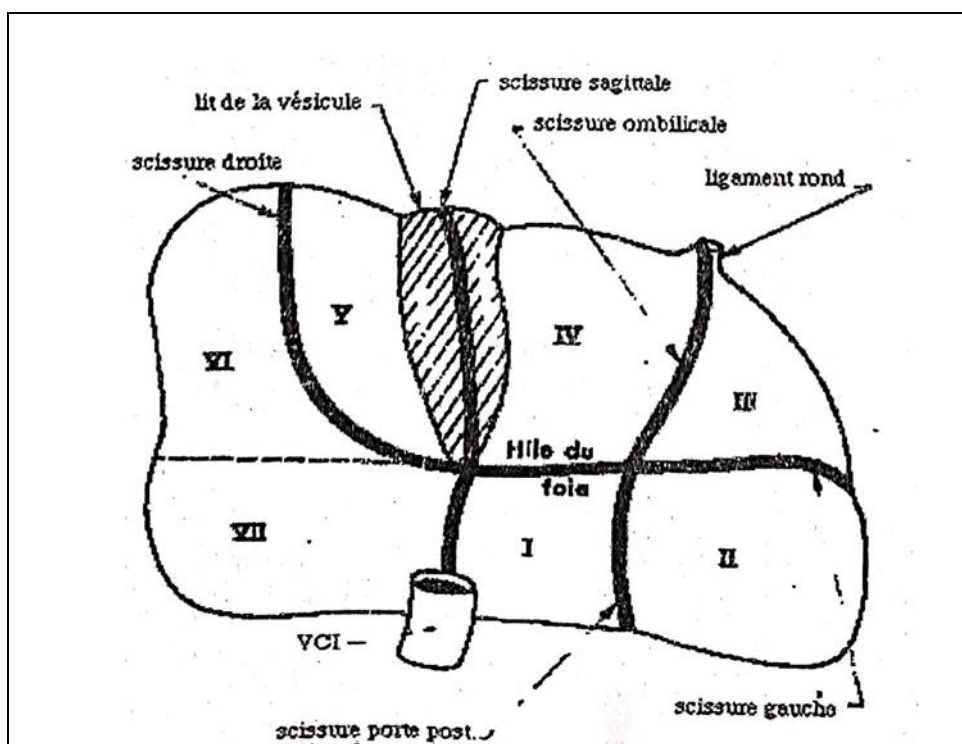
D- Les secteurs

Secteurs du foie gauche sont :

- Le secteur latéral gauche correspond au segment II, il est mono-segmentaire.
- Le secteur paramédian gauche comprend les segments III et IV.
- Le secteur dorsal correspond au segment I, il est mono-segmentaire.

Secteurs du foie droit sont :

- Le secteur latéral droit comprend les segments VI et VII.
- Le secteur paramédian droit comprend les segments V et VIII.





## VI- VOIES BILAIRES

Les voies biliaires sont l'appareil excréteur de la bile ; Ils sont divisés en voie biliaires intra-hépatiques et voies biliaires extra-hépatiques.

**1- voie biliaires intra-hépatiques :** elles sont situées dans le parenchyme hépatique et ont pour origine les canalicules intralobulaires qui se jettent dans les canalicules périlobulaires. Au fur et à mesure qu'ils se rapprochent du hile hépatique ils fusionnent entre eux et forment deux canaux l'un droit et l'autre gauche, ce sont les branches d'origine du canal hépatique commun.

**2- voie biliaires extra-hépatiques :**

- Le canal hépatique commun : il fait suite aux canaux biliaires, droit et gauche intrahépatiques, il descend le long du bord libre du petit omentum : longueur 3 à 4cm, diamètre transversal 5 mm.

- Le canal cholédoque : il est constitué de la fusion des conduits cystique et hépatique commun, il se termine dans la deuxième portion du duodénum. Longueur : 5 à 12 cm, calibre : 6mm. On lui distingue quatre segments : supra-duodécal, rétro-duodécal, rétro-pancréatique et intra-pariétal (dans la paroi du duodénum).

- Le canal cystique : il fait suite au col de la vésicule biliaire, il descend le long du bord droit du canal hépatique commun avant de fusionner avec lui : longueur : 4cm, calibre : 4mm.

- vésicule biliaire : c'est un réservoir dans lequel s'accumule et se concentre la bile en dehors de la digestion. Elle est située contre la face viscérale du foie, dans la fossette vésiculaire. Elle est piriforme et présente à décrire : un fundus, un corps et un col.

De couleur gris bleutée, longueur 7 à 10cm, largeur : 3cm, sa capacité moyenne est de 50ml.

