

Ministère de l'enseignement supérieur et de la recherche

Université de Constantine 3

Faculté de médecine CHU de Constantine

Laboratoire d'Anatomie

Cours pour étudiants de deuxième année de médecine

# **Testicules et voies spermatiques**

Elaboré par le Dr DOUS SAID

## **Plan du cours :**

### **A- Les Testicules.**

I- introduction.

II- Anatomie descriptive.

1- forme, couleur, consistance.

2- Configuration extérieure.

3- Constitution.

### **B- Les voies spermatiques.**

1- les voies spermatiques intra-testiculaires.

2- les voies spermatiques extra-testiculaires.

### **C- Le scrotum.**

### **D- Le cordon spermatique.**

### **E- Vascularisation et innervation.**

### **F- Applications cliniques.**

## A- Les testicules :

### I- introduction :

Les testicules sont les gonades mâles productrices des spermatozoïdes, mais aussi des glandes à sécrétion endocrine (hormones sexuelles: testostérone). Au nombre de deux, ils sont situés dans le scrotum au fond duquel ils sont solidarisés par les ligaments scrotaux. Le testicule gauche descend en général plus bas que le droit.

Nous rappelons que les testicules à l'état embryonnaire, avaient une situation lombaire à hauteur des reins.

Au cours du développement, les testicules s'abaissent et sortent de la cavité abdominale à travers le canal inguinal, ils pénètrent les bourses (scrotum) ce qui constitue leur situation définitive à la naissance.

Les anomalies de migration des testicules sont à l'origine des situations anormales : les ectopies testiculaires.

### II- Anatomie descriptive :

#### 1- forme, couleur, consistance :

Le testicule est un ovoïde à grand axe oblique en haut et en avant.

Couleur : blanc bleuté.

Consistance : ferme due à son enveloppe.

Dimensions : longueur (grand axe) : 4 à 5 cm, le petit axe est de 2 à 3 cm ; épaisseur : 2,5 cm. Poids : 15 à 25g.

#### 2- Configuration extérieure :

La surface extérieure du testicule est lisse et brillante, recouverte par une séreuse la vaginale.

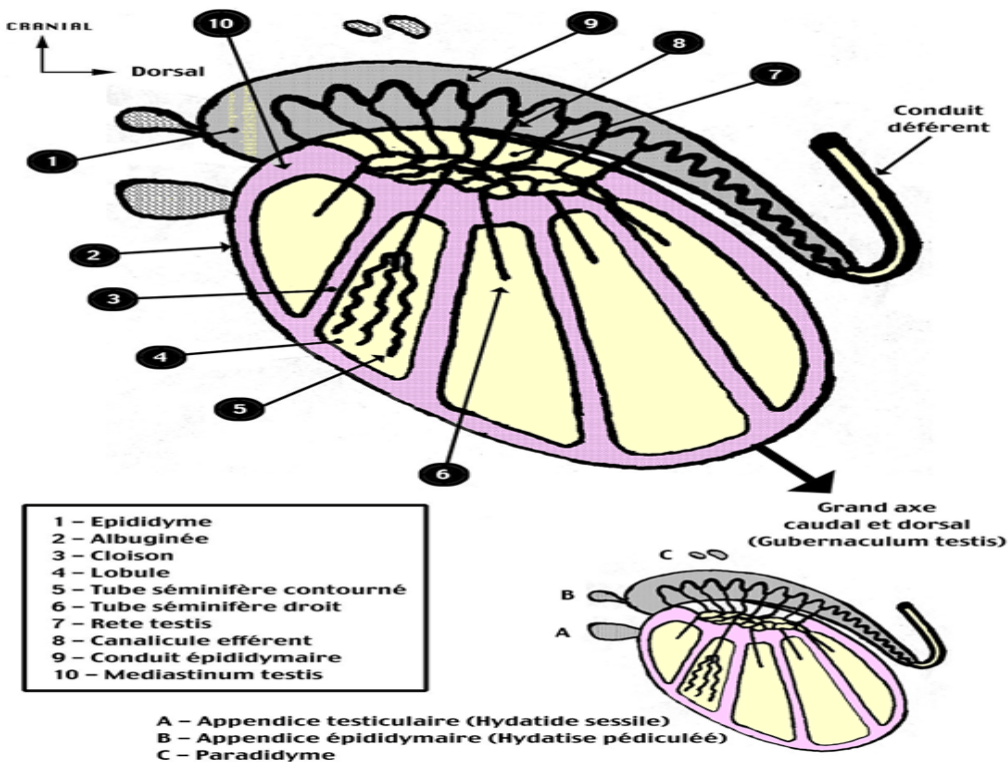
Chaque testicule présente deux faces : médiale et latérale.

Deux bords : postéro-supérieur et antéro-inférieur.

Deux extrémités (pôles) supérieure et inférieure.

Le testicule est entouré par une membrane résistante qui lui donne sa coloration bleutée et sa consistance : l'albuginée. Il est coiffé sur son bord postéro-supérieur par l'épididyme.

C'est un organe mobile, sa mobilité est facilitée par la séreuse qui l'entoure : la vaginale. Celle-ci recouvre toute sa face latérale et une partie de sa face médiale.



### **3- Constitution :**

Une coupe verticale suivant le grand axe du testicule montre que celui-ci est entouré d'une membrane fibreuse ; l'albuginée. Elle envoie des septums à l'intérieur du testicule le divisant en lobules au nombre de 250 à 300. Les lobules contiennent les tubules séminifères (séminipares) très flexueux, au nombre de 2 à 4 par lobule. L'albuginée présente un épaississement au niveau de la partie antérieure du bord postéro-supérieur appelé : le médiastin du testicule ou corps d'Highmore. Ce dernier contient le rete testis.

### **B- Les voies spermatiques :**

Ce sont les voies d'excrétion du sperme testiculaire, elles s'étendent des canalicules séminifères à l'urètre.

#### **1- les voies spermatiques intra-testiculaires :**

- les tubes droits drainent les tubules séminifères.
- le rete testis : les tubes droits se jettent dans un réseau de canaux anastomosés : le rete testis ou réseau testiculaire.
- les cônes efférents : relie le rete testis à l'épididyme au nombre de 8 à 12.

#### **2- les voies spermatiques extra-testiculaires :**

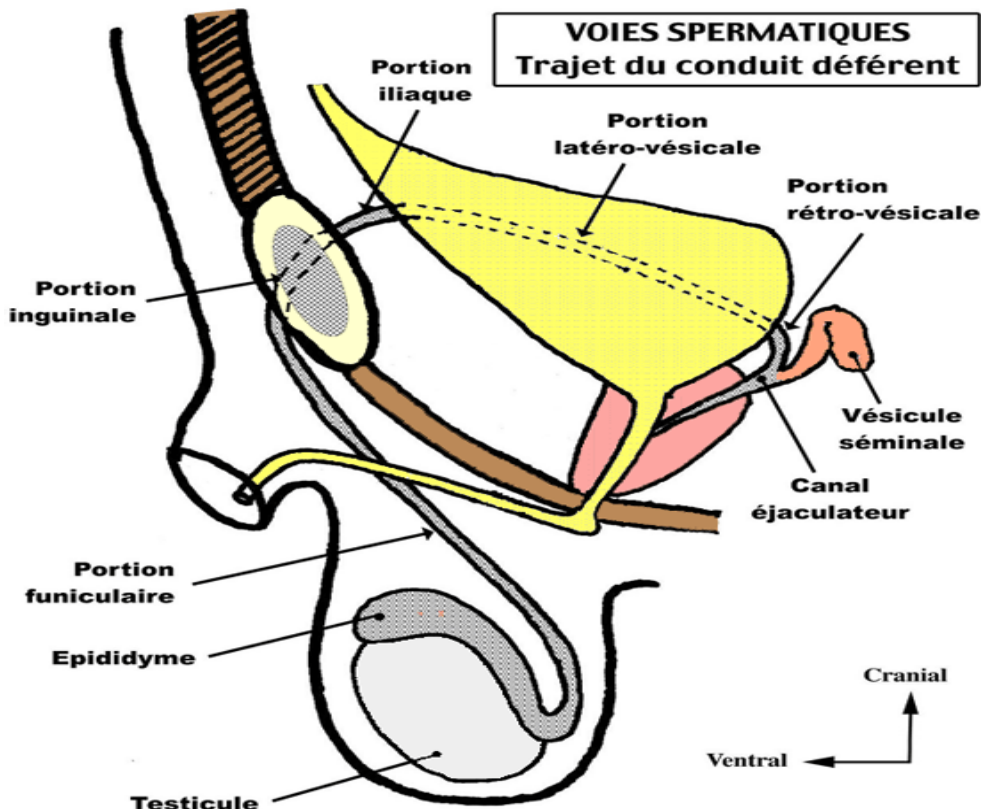
##### **a- l'épididyme :**

C'est un organe pair, allongé d'avant en arrière placé sur le bord postéro-supérieur et débordant sur la face latérale du testicule. Il mesure environ 5 cm de long ; il est recouvert d'albuginée. On lui décrit trois portions :

- la tête : c'est la partie antérieure dilatée, elle porte les cônes efférents.
- le corps : cylindrique recouvert partiellement par la vaginale.
- la queue : se continue avec le conduit déférent.

L'épididyme contient le conduit épидидymaire pelotonné long de 6 mètres. Parfois il existe sur l'extrémité antérieure de la tête de l'épididyme une hydatide pédiculée (vestige embryonnaire).

La tête et la queue de l'épididyme sont accolés au testicule, tandis que le corps est séparé du testicule par un prolongement de la vaginale appelé cul-de-sac inter-épididymo-testiculaire.



**b- le canal déférent :**

Il fait suite à l'épididyme au niveau de la jonction épидидymo-déférentielle (angle aigu : anse épидидymo-déférentielle) et se termine au point de jonction de la vésicule séminale et du canal éjaculateur. Au nombre de deux. Sa longueur est environ de 40 cm, diamètre : 2 mm.

Consistance : très ferme.

Trajet : Il monte sur la face médiale du testicule, puis il est situé dans le cordon spermatique, traverse le canal inguinal et gagne la cavité pelvienne, à ce niveau il présente deux segments :

- Segment latéro-vésical.
- Segment rétro-vésical ; ce segment est augmenté de volume, présente des bosselures, il est appelé ampoule du canal déférent.

**c- la vésicule séminale :**

Au nombre de deux, situés au niveau de la face dorsale de la vessie, au-dessus de la prostate.

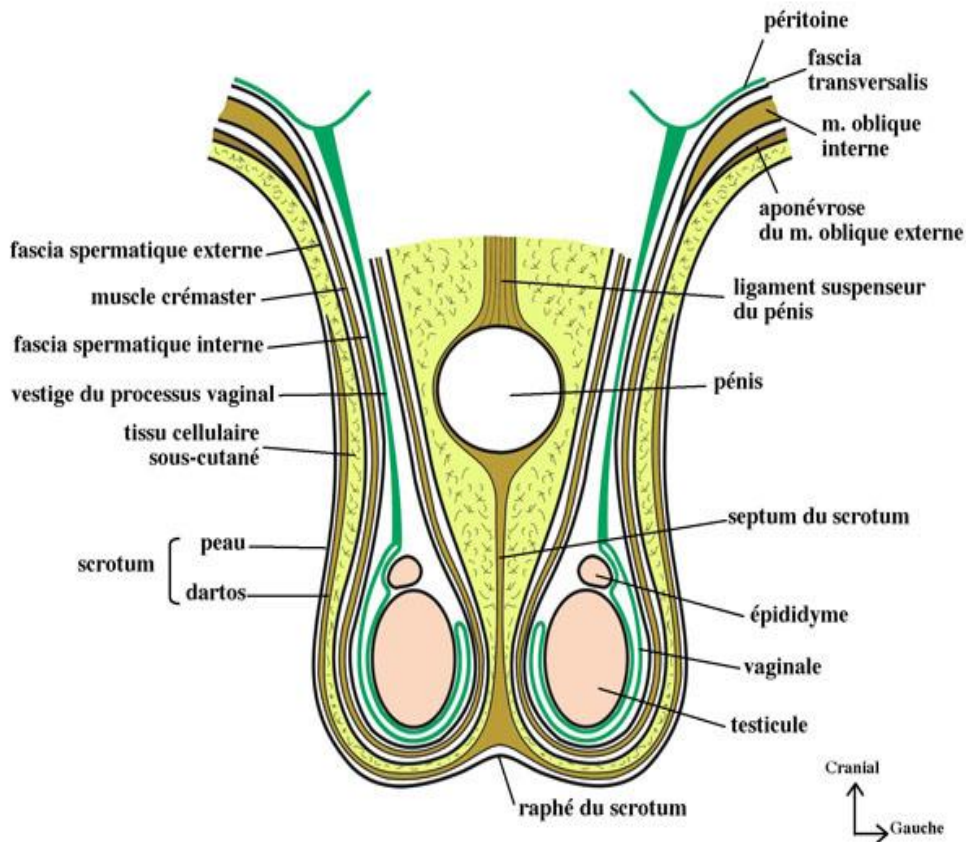
Elles interviennent dans la production du liquide séminal, et constituent également un réservoir de spermatozoïdes entre les éjaculations.

La vésicule séminale est formée d'un conduit coudé à surface bosselée.

La réunion de chaque vésicule séminale avec le canal déférent correspondant permet la formation du canal éjaculateur. Déroulée la vésicule séminale mesure en moyenne 5 à 6 cm de long, 5 mm d'épaisseur.

**d- le canal éjaculateur :**

Au nombre de deux, de 2 à 3 cm de long, formé chacun par la réunion de la vésicule séminale et du conduit déférent correspondant. Il chemine dans la prostate, il se termine dans l'urètre prostatique au niveau du colliculus séminal (ou veru montanum).



Les enveloppes du testicule et du cordon (coupe frontale)

### C- Le scrotum :

C'est un sac cutané-conjonctif formant une bourse où se logent les testicules. Il est divisé en deux par le septum scrotal. Il est formé par plusieurs couches, on distingue de la superficie à la profondeur :

- la peau fine et plissée,
- le muscle dartos,
- le fascia spermatique externe,
- le muscle crémaster,
- le fascia spermatique interne,
- le feuillet pariétal de la membrane vaginale du testicule,
- le feuillet viscéral recouvre le testicule et s'étend sur une partie de l'épididyme ainsi que sur l'extrémité inférieure du cordon spermatique.

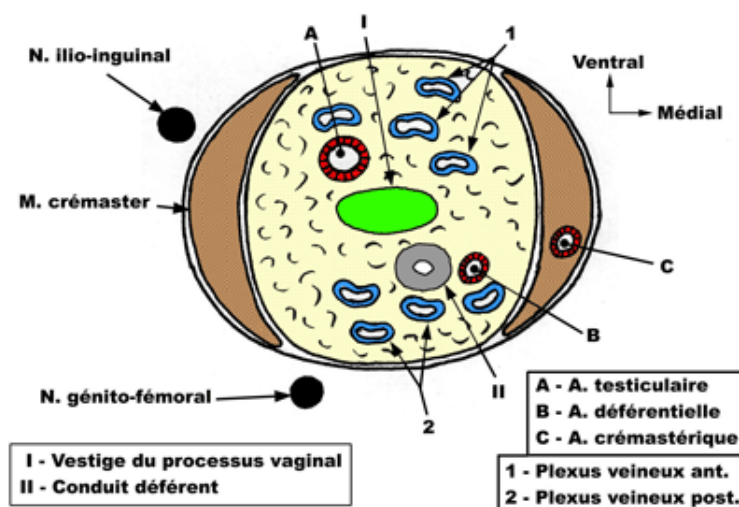
### D- Le cordon spermatique :

C'est le pédicule qui suspend le testicule et l'épididyme. Il est contenu à l'intérieur de la tunique fibreuse scrotale. Il contient :

- le canal déférent, en avant de lui l'artère spermatique et le plexus veineux spermatique antérieur.
- en arrière du canal déférent se trouve l'artère déférentielle et le plexus veineux spermatique postérieur. Les veines sont accompagnées de vaisseaux lymphatiques.

Il présente deux portions :

- funiculaire : entre testicule et épididyme d'une part et l'orifice superficiel du canal inguinal.
- inguinale : dans le canal inguinal entre ses deux orifices superficiel et profond à ce niveau se trouve les nerfs, ilio-inguinal et génito-fémoral.



### E- Vascularisation et innervation :

#### 1- testicule et voies spermatiques :

- Il est vascularisé par trois artères :
  - L'artère spermatique (testiculaire) naît de l'aorte abdominale à hauteur de L2, traverse le canal inguinal, se porte dans le cordon spermatique, elle se termine dans le testicule en deux branches terminales
  - L'artère déférentielle naît de l'artère iliaque interne rejoint le cordon spermatique elle se termine au niveau de l'anse épididymo-déférentielle en deux ou trois rameaux.
  - L'artère crémasterique naît de l'artère épigastrique inférieure, elle rejoint le cordon spermatique elle se distribue au testicule et au enveloppes du cordon spermatique.
- Les veines se forment aux pôles du testicule, elles forment deux réseaux :

- un postérieur rétro-déférentiel qui rejoint la veine épigastrique inférieure.
- un antérieur pré-déférentiel, qui donne naissance à la veine testiculaire, elle rejoint la veine cave inférieure à droite et la veine rénale à gauche.
- Les lymphatiques rejoignent les lymphonœuds aortiques et inter-aortico-caves
- Innervation : des branches du plexus coéliquaie et des branches du plexus hypogastrique.

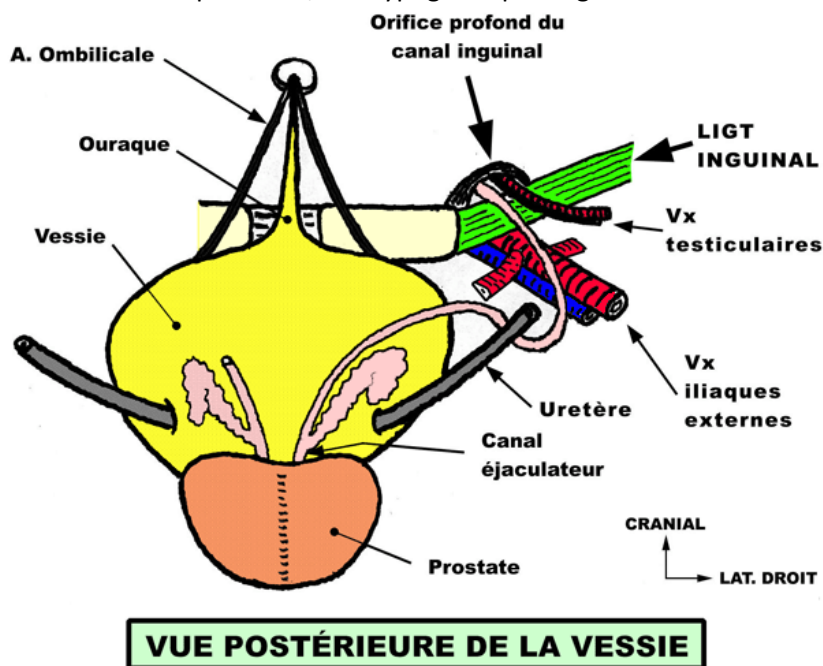
## 2- le scrotum

Les artères sont des branches de l'artère pudendale externe (branche de la fémorale), et des branches de l'artère pudendale interne (branche de l'artère iliaque interne).

Les veines se jettent dans la crosse de la veine grande saphène et la veine pudendale interne.

Les lymphatiques rejoignent les lymphonœuds inguinaux superficiels.

Les nerfs sont des branches des nerfs : pudental, ilio-hypogastrique et génito-fémoral.



## F- Applications cliniques :

### • Absence d'oblitération du canal péritonéo-vaginal :

Hydrocèle et Hernie.

### • Trouble de la migration testiculaire :

\* Cryptorchidie (testicule impalpable dans la bourse ou le canal inguinal et qui, soit ne s'est pas développé, soit est resté bloquer en position abdominale).

\* Ectopie testiculaire, palpable mais situé au dessus de la bourse.

### • Torsion :

\* du testicule. Il faut agir vite.

\* d'appendice (hydatide) testiculaire ou épидидymaire qui peut donner une symptomatologie évocatrice d'une torsion testiculaire.

• distension variqueuse des veines du cordon spermatique, essentiellement du coté gauche = **varicocèle**.

• Un principe à suivre : "toute grosse bourse douloureuse aigüe doit être explorée chirurgicalement".

• Epanchement intra-vaginal = **Hydrocèle**.

### • Références

Rouviere .H et Delmas A. Anatomie Humaine, Descriptive, Topographique et Fonctionnelle. Tome II, Masson1985.

Trouilloud P. Introduction à l'anatomie édition ellipses 2010.