

Ministère de l'enseignement supérieur et de la recherche
Université de Constantine 3
Faculté de médecine CHU de Constantine
Laboratoire d'Anatomie
Cours pour étudiants de deuxième année de médecine

Le nerf trijumeau (V)

Elaboré par le Dr DOUS SAID

I- INTRODUCTION :

Le nerf trijumeau ou Vème paire de nerf crânien est le plus volumineux des nerfs crâniens.

C'est un nerf mixte naît par 02 racines : une sensitive, une motrice. Sur le trajet de la racine sensitive se trouve un renflement ganglionnaire important : le ganglion de Gasser.

Il se termine par trois branches : le nerf ophtalmique, le nerf maxillaire et le nerf mandibulaire.

La racine motrice va tout entière dans le nerf mandibulaire. Le nerf trijumeau assure :

- par ses fibres sensibles l'innervation des téguments de la face et de la moitié antérieure de la tête, des muqueuses oculaires (conjonctive); nasale, sinusale et buccale, des dents et de la dure-mère crânienne.
- par ses fibres motrices il innerve les muscles masticateurs. Il a de plus un rôle neuro-végétatif sécrétoire, vaso-moteur.

II- DESCRIPTION ANATOMIQUE :

Le nerf trijumeau émerge de la face antérieure de la protubérance, à l'union du tiers supérieur et des deux tiers inférieurs, sur la ligne qui sépare la protubérance et le pédoncule cérébelleux moyen.

A- Les racines :

1- La racine sensitive est dirigée en haut, en avant, s'épanouit sur la face antérieure endocrânienne du rocher et forme le plexus triangulaire.

2- La racine motrice est située en dehors du plexus triangulaire.

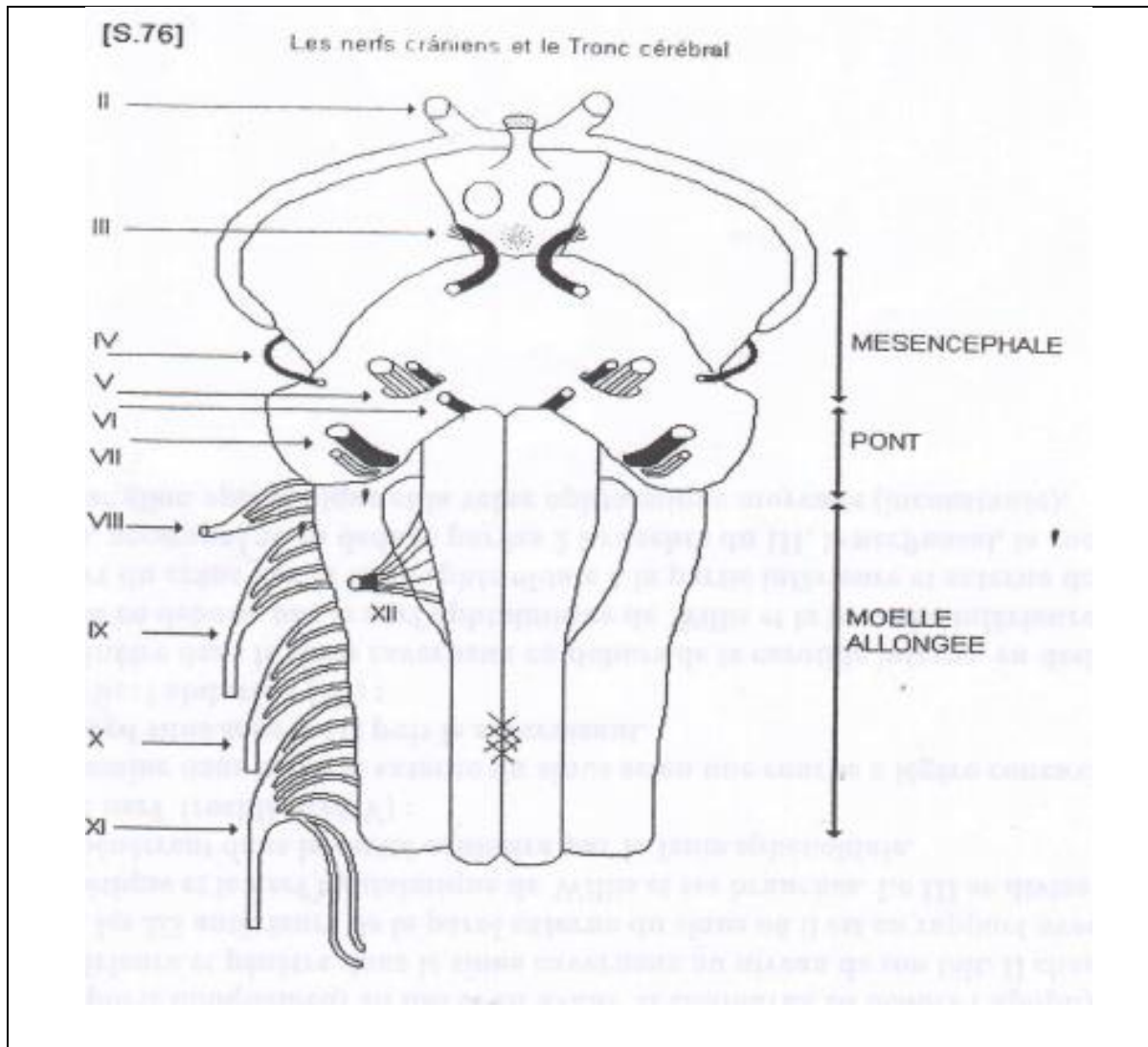
B- Le ganglion de Gasser : présent la forme semi-lunaire ; avec une longueur de 5mm et une épaisseur de 3 mm.

C- Les branches terminales :

Le nerf ophtalmique : c'est la branche la plus grêle;

Le nerf mandibulaire : c'est le nerf le plus volumineux.

Le nerf maxillaire supérieur : il se sépare à angle aigu du nerf ophtalmique.



III- RAPPORTS:

1- Dans l'étage postérieur du crâne :

Le nerf va de la protubérance à la face postérieure du rocher. Il traverse la partie supéro-interne de la citerne de l'angle ponto-cérébelleux.

En dedans : le tronc basilaire et le nerf pathétique (IV).

En dehors : le facial (VII), le nerf auditif (VIII) et la veine pétreuse.

En haut : la tente du cervelet, le pathétique (IV) et l'artère cérébelleuse supérieure.

2- Sur le bord supérieur du rocher :

L'os présente une dépression tapissée par la dure-mère est transformée en orifice ovalaire, par la grande circonférence qui passe en pont au-dessus et dans laquelle se trouve le sinus pétreux supérieur.

3- Sur le versant antérieur du rocher :

Le plexus triangulaire et le ganglion de Gasser reposent sur une dépression osseuse du rocher et sont dans une loge fibreuse appelée Cavum de Meckel.

A/ LE NERF OPHTALMIQUE

Le nerf ophtalmique de Willis est la moins volumineuse des branches terminales du trijumeau ; il est exclusivement sensitif.

I-. ANATOMIE DESCRIPTIVE :

Il naît de l'angle interne du ganglion de Gasser, passe dans la paroi externe du sinus caverneux et se termine par trois terminales : Nerf lacrymal, Nerf frontal et Nerf nasal.

II- BRANCHES COLLATERALES :

Les anastomoses au plexus sympathique péricarotidien et aux nerfs oculomoteurs.

Les rameaux méningés : le plus important est le nerf récurrent d'Arnold, ou nerf de la tente du cervelet.

III-BRANCHES TERMINALES

I. Le nerf lacrymal :

Il naît parfois du même tronc que le frontal. Il se dirige en avant, et en haut, traverse la partie étroite de la fente sphénoïdale, en dehors du IV et du frontal, et chemine sur le bord supérieur du droit externe jusqu'au pôle postérieur de la glande.

Il se termine sur le pôle postérieur de ta glande lacrymale par 02 branches;

L'interne, la plus volumineuse, traverse la glande, et se termine sur l'angle externe de la paupière supérieure.

L'externe s'anastomose au filet orbitaire du maxillaire d'où partent les nerfs lacrymaux et le nerf temporo-malaire.

2. Le nerf frontal :

C'est la terminale la plus volumineuse, traverse avec la précédente la partie étroite de la fente sphénoïdale. Dans l'orbite, il chemine au-dessus du releveur de la paupière supérieure. Il donne deux terminales :

Le frontal externe ou sus-orbitaire et le frontal interne.

3. Le nerf nasal

Dans le sinus caverneux ; il est entre les 2 branches du III. Il traverse la partie large de la fente sphénoïdale et l'anneau de Zinn. Dans l'orbite, il est à l'intérieur du cône musculo-aponévrotique. Il se dirige vers le bord inférieur du grand oblique et se termine par 2 branches. Le nerf nasal interne et le nerf nasal externe .

- Les collatérales du nerf nasal :

1 - La racine longue du ganglion ophtalmique se détache du nerf avant qu'il atteigne le nerf optique.

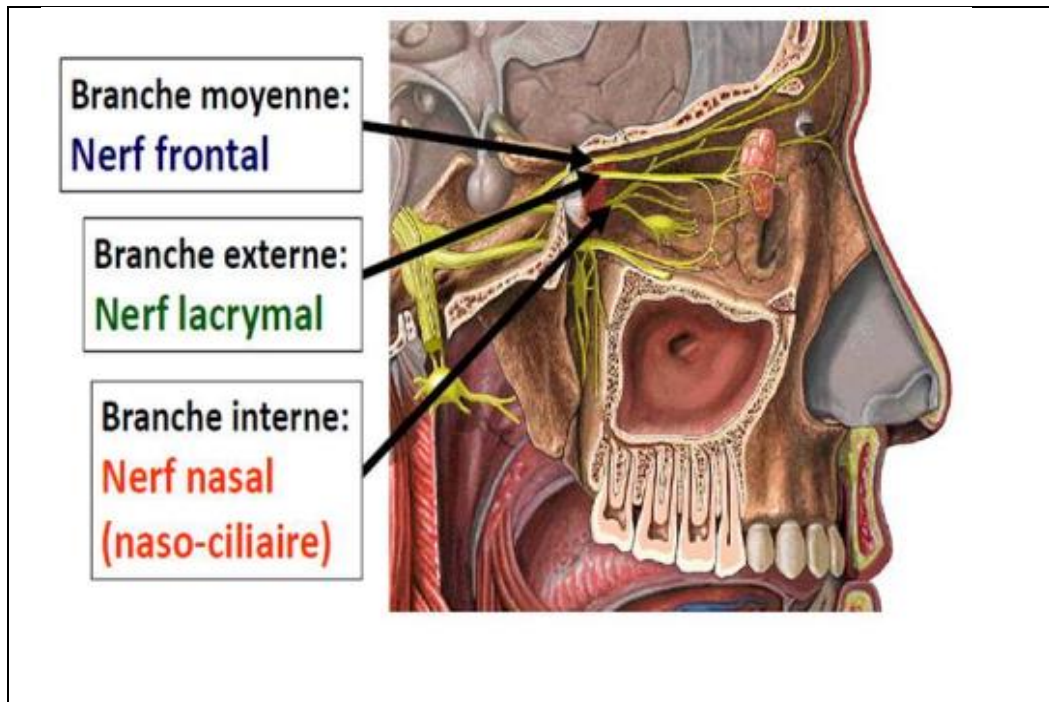
2- Les nerfs ciliaires longs naissent au moment où le nerf passe au-dessus du nerf optique; ils vont au globe oculaire;

3- Le filet sphéno-éthmoïdal de Luschka (inconstant) innerve la muqueuse des cellules ethmoïdales et du sinus sphénoïdal.

En conclusion ;

L'ophtalmique assure :

- I- Par ses fibres propres l'innervation sensitive des téguments du front, de la paupière supérieure et du dos du nez, des muqueuses de la partie supéro-antérieure des fosses nasales, des sinus frontaux, sphénoïdaux et éthmoïdaux, du globe oculaire (en particulier de la cornée, arc sensitif du réflexe cornéen) et de la dure-mère des régions frontale et occipitale.
- II- Grâce à l'apport de fibres d'emprunt qu'il reçoit de ses anastomoses neuro-végétatives il transmet la conduction qui règle la sécrétion lacrymale, la dilatation du muscle irien, la vaso-motricité et la tension intra-oculaires.

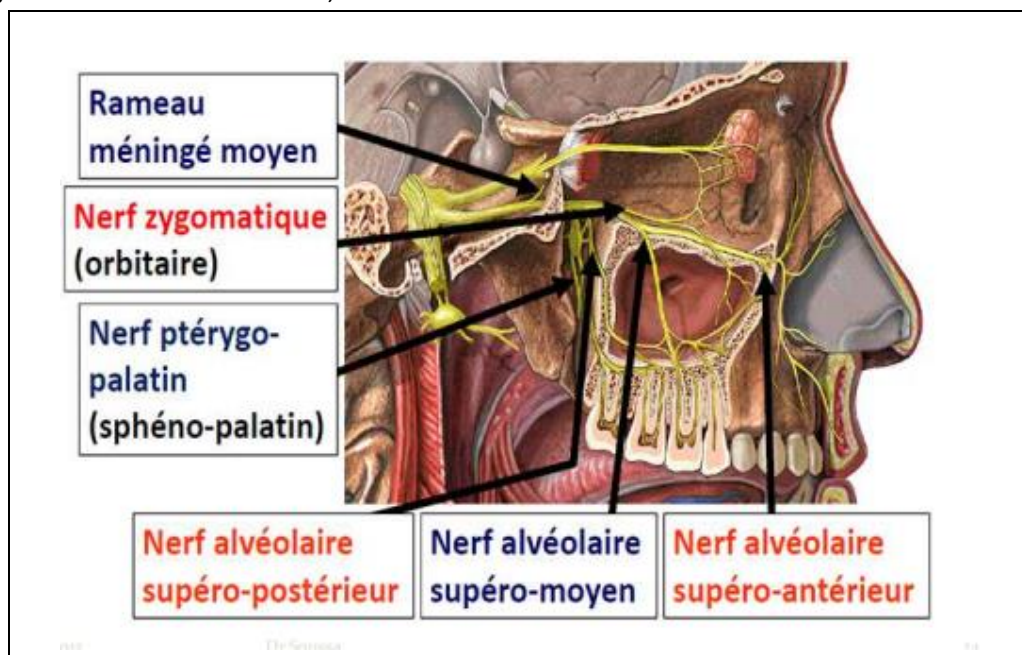


LE NERF MAXILLAIRE

I- ANATOMIE DESCRIPTIVE :

Le nerf maxillaire est exclusivement sensitif. Il naît de la partie moyenne du bord antéro-inférieur du ganglion de Gasser. Il a un trajet en baïonnette qui comprend cinq parties :

- 1- La partie intracrânienne est horizontalement dirigée derrière en avant
- 2- La traversée du canal grand rond
- 3- Dans la fosse ptérygo-maxillaire, le nerf se coude et se dirige obliquement en avant et en dehors
- 4- Dans la partie orbitaire, le nerf redevenu sagittal suit le canal sous-orbitaire
- 5- A l'émergence du trou sous-orbitaire, il se termine.



II- RAPPORTS :

1- La partie intracrânienne :

Le nerf est dans un prolongement du cavum de Meckel. Il est en rapport :

En dedans : avec le sinus caverneux.

En bas : sont les nerfs pétreux, la grande aile du sphénoïde

En haut : le lobe temporal.

En dehors : le maxillaire inférieur.

2- La traversée du trou grand rond :

Avec le nerf s'y trouvent son rameau récurrent méningé et des veinules.

3- La partie ptérygo-maxillaire :

Le nerf arrive dans la partie la plus élevée de l'arrière-fond de la fosse ptérygo-maxillaire et la traverse obliquement dirigé en avant et en dehors.

4- La partie sous-orbitaire :

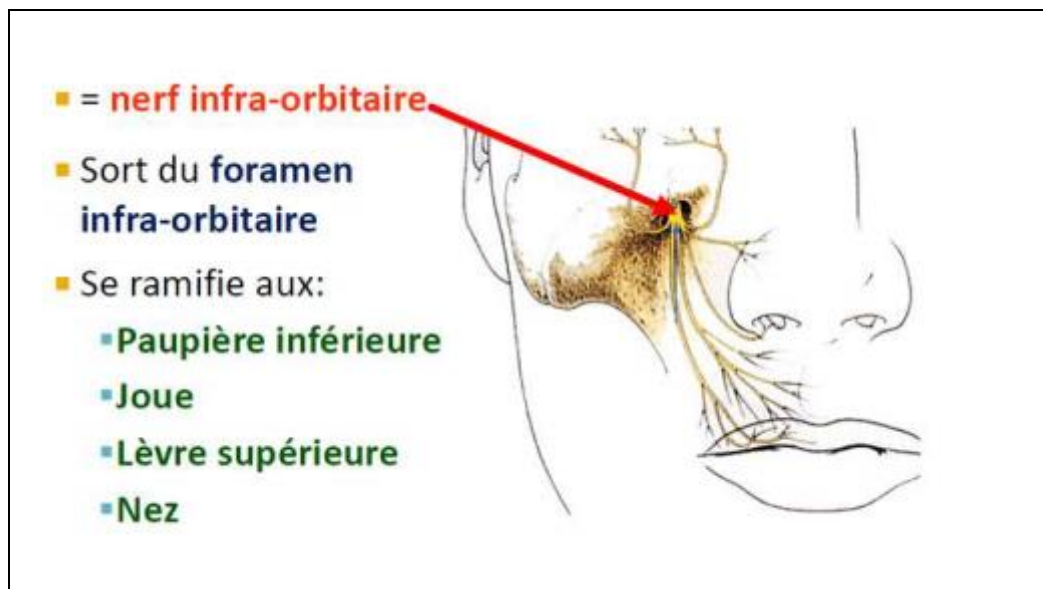
Le nerf passe dans la partie moyenne de la fente sphéno-maxillaire. Il chemine dans le plancher de l'orbite.

5- L'émergence au trou sous-orbitaire :

Le nerf s'épanouit en terminales dans un plan situé au-dessus du muscle canin.

III- COLLATERALES :

- Le rameau méningé
- Le rameau orbitaire
- Le nerf sphéno-palatin
- Les nerfs dentaires postérieurs
- Le nerf dentaire moyen
- Le nerf dentaire antérieur



En conclusion : Le nerf maxillaire supérieur assure :

1- Par ses fibres propres l'innervation sensitive de la peau de la joue, de la paupière inférieure, de l'aile du nez et de la lèvre supérieure, des muqueuses de la partie inféro-postérieure des fosses nasales et du voile du palais, des dents et gencives du maxillaire supérieur, de la dure-mère des régions temporale et pariétale et de l'artère méningée moyenne;

2- Il transmet, grâce à l'apport de fibres d'emprunt qu'il reçoit par le ganglion sphéno-palatin des grands nerfs pétreux superficiel (VII) et profond (IX) et du sympathique, l'innervation sécrétrice des glandes lacrymale et nasale (para-sympathique) et l'innervation vaso-motrice des fosses nasales (sympathique).

C/ LE NERF MANDIBULAIRE

I- ANATOMIE DESCRIPTIVE :

Le nerf mandibulaire est la branche terminale la plus volumineuse. Il résulte de l'union d'une branche sensitive et de la racine motrice (nerf masticateur). Cette dernière se divise en 2 rameaux et forme autour de la branche sensitive une sorte de plexus avant de s'unir à elle. Le tronc du nerf est très court; présente trois parties :

1- La partie intracrânienne : La branche sensitive courte et large est oblique, en bas, en avant, et en dehors; elle est située dans un prolongement du cavum de Meckel.

La racine motrice a un trajet intracrânien plus long : elle est aussi dans le cavum en arrière du ganglion de Gasser. Par l'intermédiaire de sa gaine, le nerf est en rapport en haut avec le lobe temporal, en bas avec la face endocrânienne antérieure du rocher et les nerfs pétreux, en dedans avec le maxillaire supérieur, en dehors avec l'artère méningée moyenne.

2- La traversée du trou ovale :

Le nerf s'y trouve avec l'artère petite méningée et des veines émissaires.

3- La partie extracrânienne :

La partie extra crânienne du nerf est très courte. Le tronc du nerf n'existe que dans la partie supérieure de l'espace ptérygo-maxillaire.

L'espace ptérygo-maxillaire a la forme d'un prisme triangulaire à arête inférieure et à base supérieure. Dans l'espace avec le nerf et ses branches se trouvent :

1- L'artère maxillaire interne, située au-dessous et en dehors du plan, nerveux;

2- Les veines des plexus ptérygoïdiens;

3- Le ganglion otique (Arnold) est plaqué sur sa face interne.

III- COLLATERALE :

le rameau méningé récurrent se détache du nerf aussitôt sa sortie du crâne, pénètre dans le trou petit rond avec l'artère méningée moyenne et innerve la dure-mère.

IV- TERMINALES:

Le nerf se divise en deux terminales :

1- Le tronc antérieur : est surtout moteur ; il donne trois branches dirigées en dehors.

- Le nerf temporo-buccal

- Le nerf temporo profond moyen

- Le nerf temporo-masseterin

2- tronc postérieur : Il est surtout sensitif; il donne :

- le tronc commun des nerfs du ptérygoïdien interne, du péristaphylin externe et muscle du marteau

- L'auriculo-temporal. Il est surtout sensitif. Il innerve, comme son nom l'indique :

Le lobule de l'oreille et le tragus;

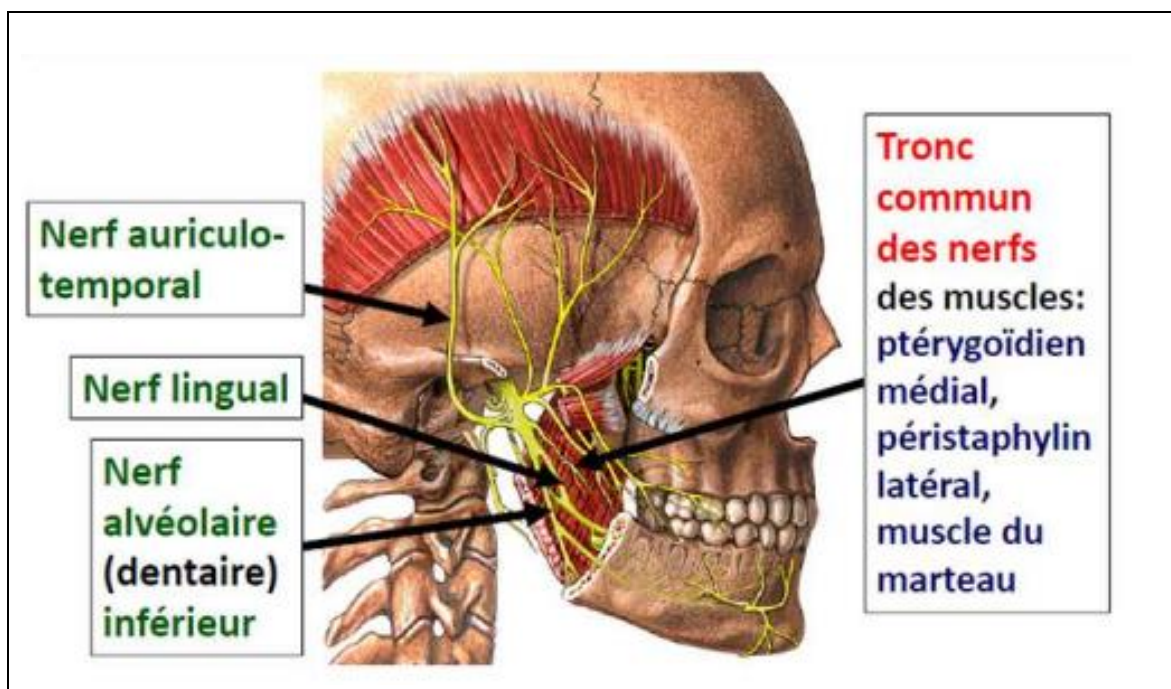
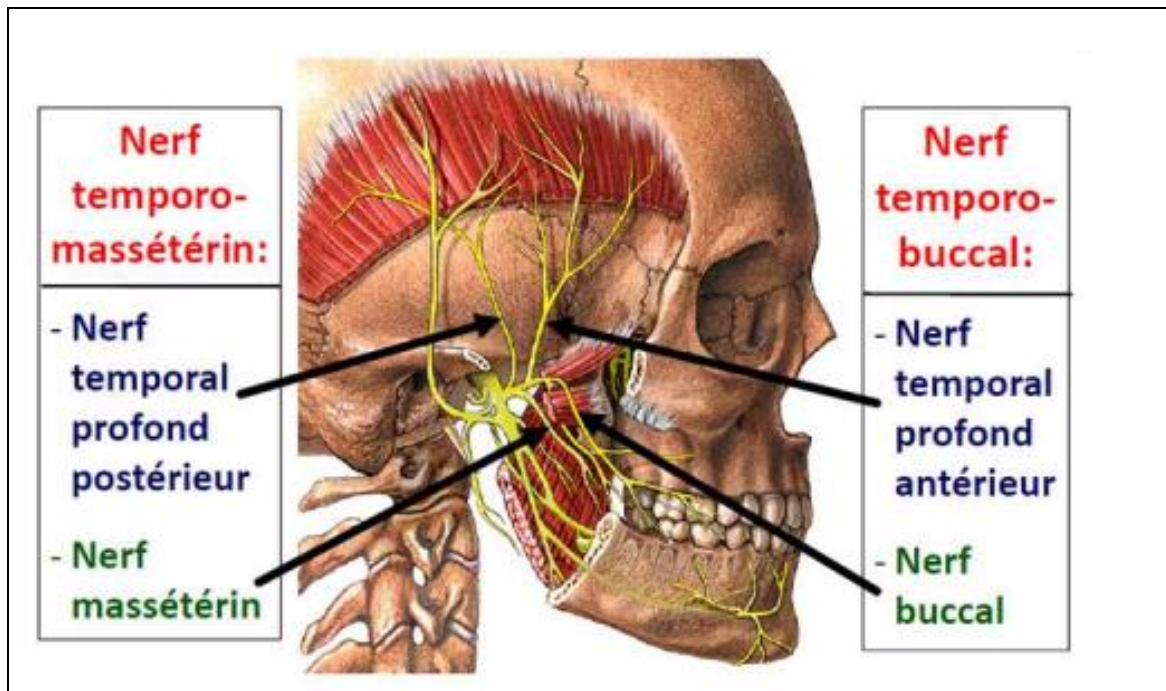
La peau de la région temporale; L'articulation temporo-maxillaire; La parotide.

- Le nerf dentaire inférieur : descend en bas, vers l'orifice profond du canal dentaire. Le nerf donne le nerf mylo-hyoïdien qui va innerver le mylo-hyoïdien et le ventre antérieur du digastrique.

Dans le canal dentaire, le nerf innerve les molaires et les prémolaires et donne deux terminales

- Le nerf incisif
- Le nerf mentonnier.

- Le nerf lingual : est un nerf constitué par des fibres propres sensibles destinées aux deux tiers antérieurs de la langue et par des fibres d'emprunt sensorielles et sécrétrices fournies par la corde du tympan. Il se termine dans les deux tiers antérieurs de la muqueuse de la langue.



3 zones cutanées

- **Zone supra-oculaire:** innervée par: **ophtalmique**
- **Zone inter-oculo-buccale:** innervée par: **maxillaire**
- **Zone infra-buccale:** innervée par: **mandibulaire**

