

Ministère de l'enseignement supérieur et de la recherche
Université de Constantine 3
Faculté de médecine CHU de Constantine
Laboratoire d'Anatomie
Cours pour étudiants de deuxième année de médecine

Le nerf facial (VII)

Elaboré par le Dr DOUS SAID

PLAN

I/INTRODUCTION

II/ANATOMIE DESCRIPTIVE

III/ RAPPORTS :

IV/BRANCHES COLLATÉRALES :

A- COLLATÉRALES INTRAPÉTREUSES :

B- COLLATÉRALES EXTRAPÉTREUSES

V/ BRANCHES TERMINALES

1-BRANCHE TEMPORO-FACIALE

2- BRANCHE CERVICO-FACIALE

V/ANASTOMOSES

V/CONCLUSION

I/INTRODUCTION

Le nerf facial ou septième nerf crânien est le nerf du deuxième arc branchial ou arc hyoïdien. C'est un nerf mixte (sensitivo-moteur) et sensoriel (gustatif). Il est constitué par :

- le VII moteur et
- le VII sensitif ou nerf intermédiaire (intermédiaire de Wrisberg).

Il assure :

→ Une fonction motrice : Il innerve :

- Les muscles peauciers de la face et du cou (Préside ainsi à la mimique).
- Le muscle stylo-hyoïdien.
- Le ventre postérieur du digastrique.
- Le muscle de l'étrier (Intervient dans l'audition : réflexe stapédien).

→ Une fonction sensitivo-sensorielle par le biais du nerf intermédiaire pour :

- l'innervation sensitive du conduit auditif externe
- l'innervation gustative des deux tiers antérieurs de la langue.

→ Une fonction vaso-motrice et sécrétoire, par son contingent de fibres neuro-végétatives, pour :

- les glandes lacrymales
- Les glandes de la muqueuse nasale
- Les glandes sub-mandibulaire et sublinguale.

II/ANATOMIE DESCRIPTIVE

1-Origine apparente : Le VII moteur naît à la partie latérale du sillon ponto-bulbaire (bulbo-protubérantiel), le nerf intermédiaire est en dehors de lui.

2-Trajet : Il traverse :

→ L'étage postérieur du crâne, au niveau de l'angle ponto-cérébelleux.

→ Le méat acoustique interne, pour pénétrer dans le rocher.

→ Le canal facial (ou aqueduc de Fallope) = canal osseux intra-pétreux, où son trajet comprend plusieurs segments : ▫ labyrinthique,

- tympanique,
- mastoïdien.

→ Le foramen stylo-mastoïdien par lequel il sort du rocher.

3-Terminaison : il pénètre dans la parotide et se termine en ses deux branches terminales.

III/ RAPPORTS :

Le nerf suit un trajet divisé en cinq parties :

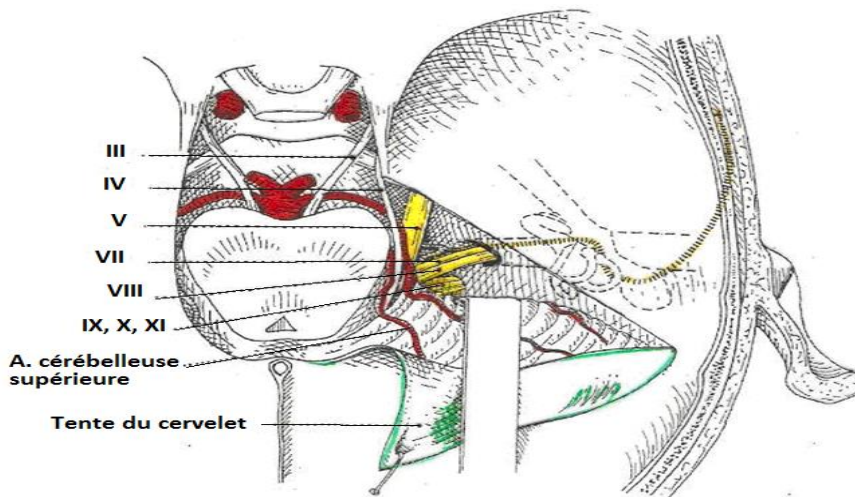
1 – Dans la fosse crânienne postérieure : le VII fait partie du paquet vasculo-nerveux acoustico-facial qui comprend :

- le VII et l'intermédiaire
- le VIII
- l'artère labyrinthique (auditive interne).

Les nerfs sont entourés par une gaine pie-mérienne et cheminent dans la citerne ponto-cérébelleuse.

Le VII est en rapport avec :

- En bas : l'occipital et la face postéro-supérieure du rocher.
- En arrière : Le pédoncule cérébelleux moyen + le cervelet.
- En dedans et en haut : le VI et le V
- En haut : l'artère cérébelleuse supérieure et la tente du cervelet.



Le VII à l'étage postérieur du crâne
Angle ponto-cérébelleux

2 – Dans le méat acoustique : (longueur du canal = 1cm)

Le VII repose sur le nerf vestibulo-cochléaire (VIII), le nerf intermédiaire est entre les deux nerfs. Il est accompagné par : - l'artère labyrinthique
- les veines auditives.

Il pénètre dans le rocher.

3 – Dans le canal facial (cette portion du VII est intrapétreuse).

Le fond du méat acoustique est divisé par une crête transversale en deux étages. L'étage supérieur présente en avant l'orifice du canal facial (1mm de diamètre) dans lequel s'engagent le VII et le nerf intermédiaire. Il présente trois portions :

- **La portion labyrinthique** : horizontale et longue de 4 mm, elle passe entre la cochlée en avant et le vestibule en arrière, puis se coude en arrière pour former *le genou du facial*, dans ce coude se trouve le *ganglion géniculé* (Ganglion sensitif) dans lequel l'intermédiaire forme un seul cordon nerveux avec le VII.

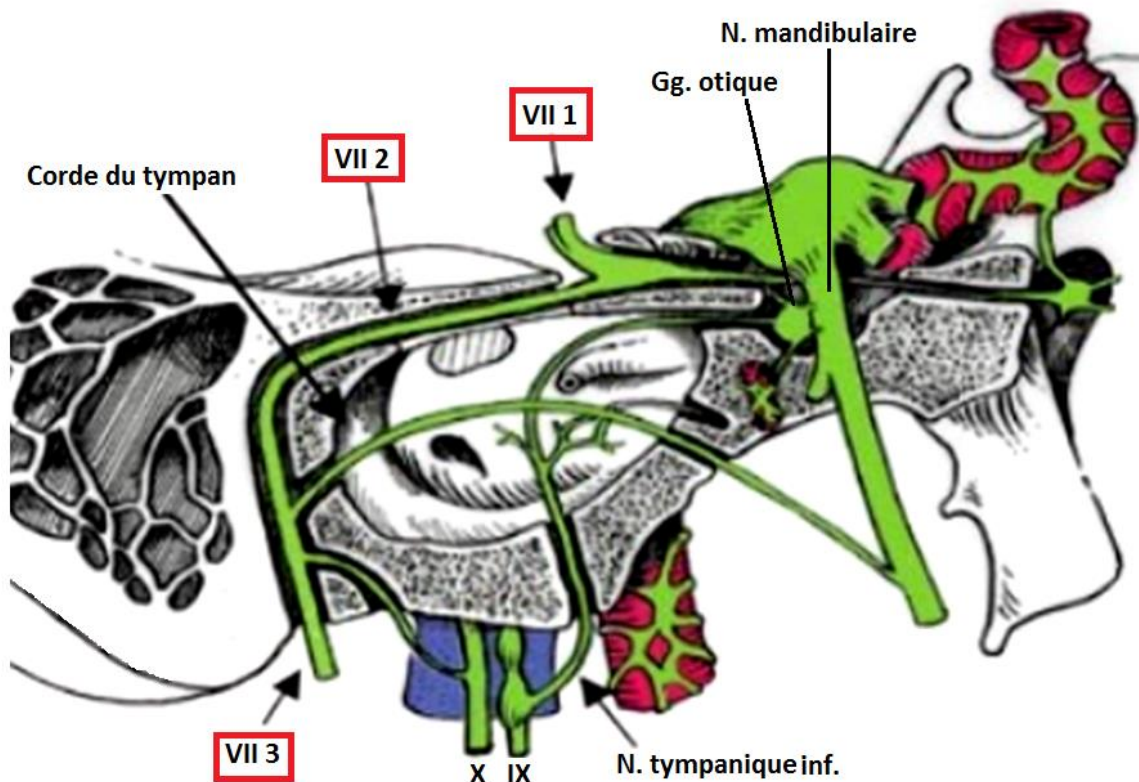
- **La portion tympanique** : longue de 10 mm, fait saillie sur la paroi médiale de la caisse du tympan,

Elle est située entre :

- En haut : le conduit semi-circulaire latéral,
- En avant : Le premier tour de spire de la cochlée
- En bas : La fenêtré du vestibule

Au niveau de cette deuxième angulation, le facial longe le plancher de l'additus ad antrum dans lequel il saille.

Remarque : Lors d'épisode d'otite, sa paroi souvent déhiscente, explique la paralysie faciale.



Trajet intrapétreux du N. facial.

- **La portion mastoïdienne** : verticale, longue de 12 mm, elle descend en arrière du canal du muscle stapédien (muscle de l'étrier), elle est entourée par les cellules mastoïdiennes. Elle se termine dans le foramen stylo-mastoïdien.

A l'intérieur du canal facial, le nerf est accompagné par l'artère stylo-mastoïdienne.

4 – Par le trou stylo-mastoïdien, le nerf sort du rocher.

- se porte en bas, en avant et en dehors

• Il est à égale distance de l'arcade zygomatique et de l'angle de la mâchoire, à 2,5 cm de profondeur.

- Il pénètre dans la glande parotide en passant entre le digastrique et le stylo-mastoïdien.

5 – Dans la parotide, il est oblique : en avant, en bas et en dehors.

Le facial et la partie initiale de ses branches terminales, divisent la parotide en deux lobes :

- superficiel et profond.

Il se divise en deux branches terminales :

- Temporo-faciale.
- Cervico-faciale.

IV/BRANCHES COLLATÉRALES :

A sa pénétration dans le rocher le nerf facial est composé de fibres motrices, sensibles et neuro-végétatives ; à sa sortie il n'a que des fibres motrices.

Le nerf facial donne : - des branches collatérales intra-pétreuses.

- des branches extrapétreuses.

A- COLLATÉRALES INTRAPÉTREUSES : Elles naissent dans le canal facial, ce sont :

1- le nerf grand pétreux (grand nerf pétreux superficiel) : Il naît du genou du VII et non du ganglion géniculé qu'il traverse. Il reçoit le nerf pétreux profond et un filet sympathique du plexus carotidien pour former avec eux le nerf du canal ptérygoïdien (nerf vidien) qui aboutit au ganglion ptérygo-palatin.

→ Rôles : – Sécrétoire lacrymo-nasal.

– Vaso-moteur étendu aux fosses nasales.

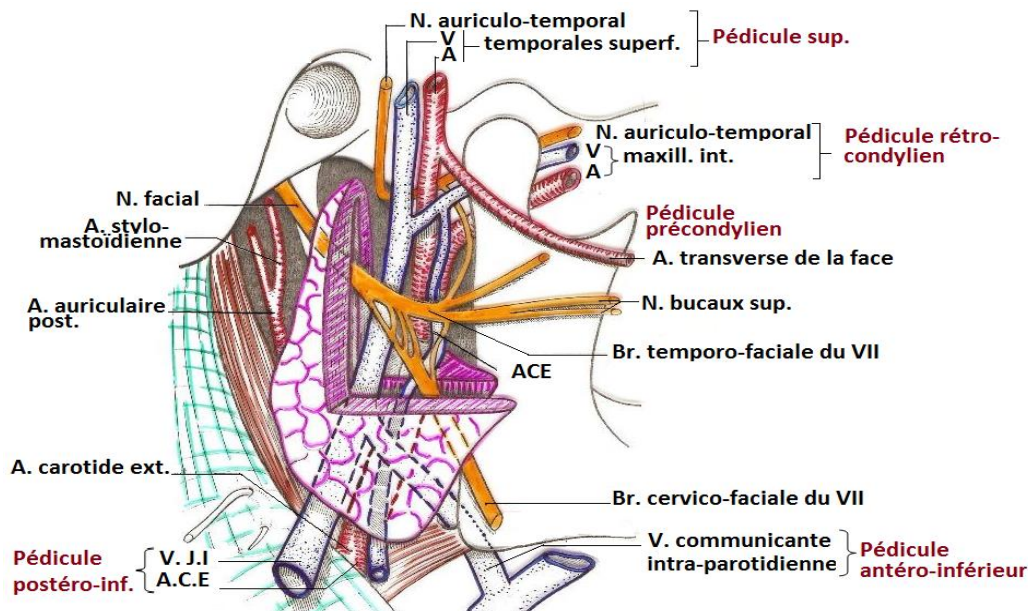
2- Le nerf petit pétreux (petit nerf pétreux superficiel) : il naît du VII, chemine parallèle au précédent dans un canalicule osseux qui aboutit à l'hiatus accessoire. Il aboutit au ganglion otique. (Rôle probablement sécrétoire et vaso-moteur)

3- Le nerf stapédien ou nerf du muscle de l'étrier : naît de la partie mastoïdienne du facial, traverse la mince paroi osseuse qui sépare le muscle stapédien du canal facial, et se rend au muscle stapédien.

4- La corde du tympan : elle naît au-dessus du foramen stylo-mastoïdien, remonte dans le canal facial, puis dans le canal de la corde du tympan creusé dans la paroi postérieure de la caisse du tympan. Elle est située dans l'épaisseur des plis malléaires antérieur et postérieur. Elle traverse la fissure pétro-tympanale descend contre la face médiale de l'épine du sphénoïde et s'incorpore au nerf lingual. Elle donne un rameau à la trompe auditive.

→ Rôle : le nerf de la corde du tympan s'anastomose avec le lingual, nerf sensitif de la langue, sans mélanger ses fibres aux siennes. Il lui porte des fibres vasomotrices et sécrétrices pour les glandes sub-mandibulaire et sub-linguale.

5- Le rameau auriculaire (rameau sensitif du conduit auditif externe) : naît au niveau du foramen stylo-mastoïdien. Il se distribue à la face externe du tympan, aux téguments du méat acoustique externe et à l'auricule.



**REGION PAROTIDIENNE. VUE LATÉRALE. FACIAL
EXTRACRANIEEN**

B- COLLATÉRALES EXTRAPÉTREUSES : Elles sont surtout motrices :

1- Les *nerfs du digastrique et du stylo-hyoïdien* :

2- Le *nerf auriculaire postérieur* : pour les muscles auriculaires postérieur et supérieur, et le muscle occipital.

3- Les rameaux communicants avec le IX et le X.

V/ BRANCHES TERMINALES : au nombre de deux :

1-BRANCHE TEMPORO-FACIALE :

Elle donne ses branches terminales à l'intérieur de la parotide, au niveau du col du condyle de la mandibule. Ce sont :

**Les rameaux temporaux* : destiné au muscle auriculaire antérieur, il s'anastomose avec l'auriculo-temporal.

**Les rameaux frontaux* : pour le muscle orbiculaire des paupières et le muscle frontal.

**Le rameau palpébral* : pour le muscle orbiculaire des paupières

*Les rameaux sous-orbitaires : pour – les muscles petit et grand zygomatiques

– l'élevateur de la lèvre supérieure

– le canin

– le transverse du nez.

*Les rameaux buccaux supérieurs : pour les muscles : – buccinateur.

– Orbiculaire des lèvres.

2- BRANCHE CERVICO-FACIALE :

Elle descend verticalement derrière la branche de la mandibule. Elle se divise en ses branches terminales dans la parotide. Elle donne des rameaux :

**Buccaux inférieurs* : pour

– le risorius,

– le buccinateur

– l'orbiculaire des lèvres

**Mentonnières* : pour

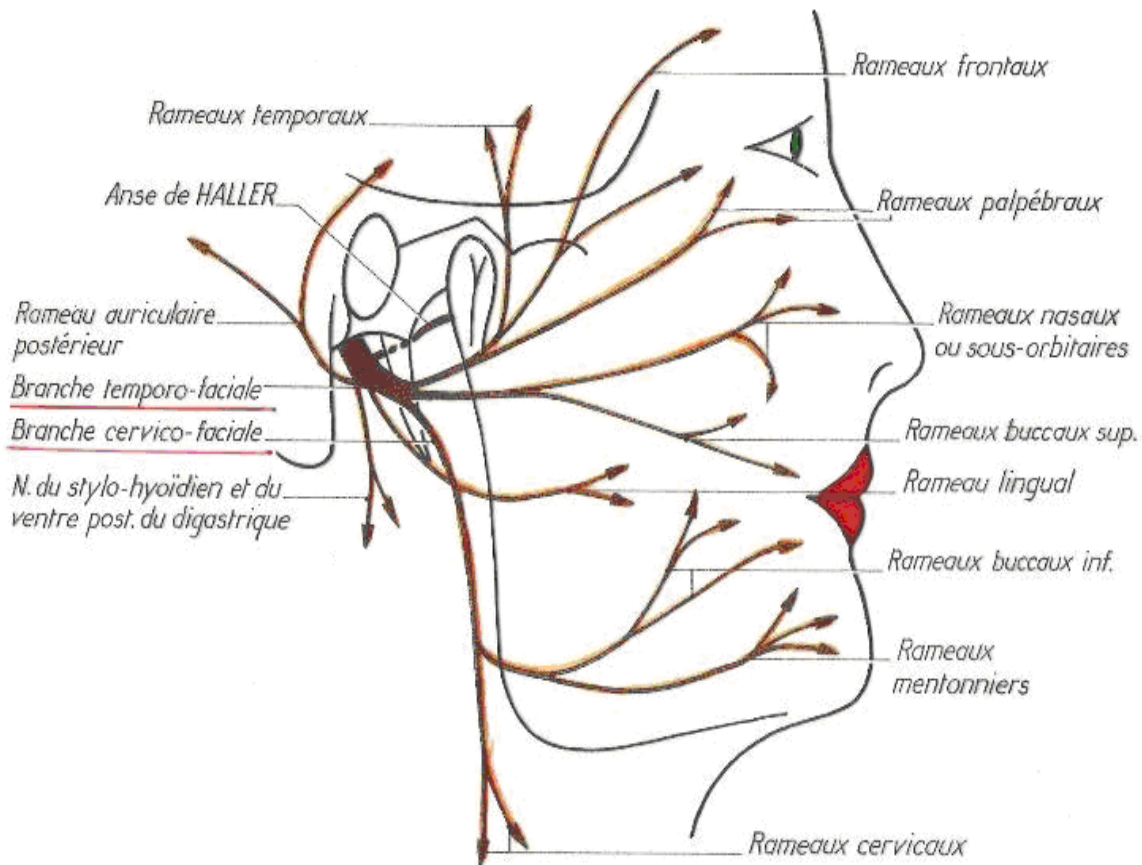
– Le peaucier du cou

– Le triangulaire des lèvres

– Le carré du menton

– Le muscle de la houppe

**Cervical*: Situé dans la région sus-hyoïdienne, innerve le platysma (peaucier du cou).



Nerf facial extra-crânien

V/ANASTOMOSES : le facial s'anastomose avec :

- Le trijumeau
- Le glosso-pharyngien
- Le pneumogastrique
- Le sympathique
- Le plexus cervical

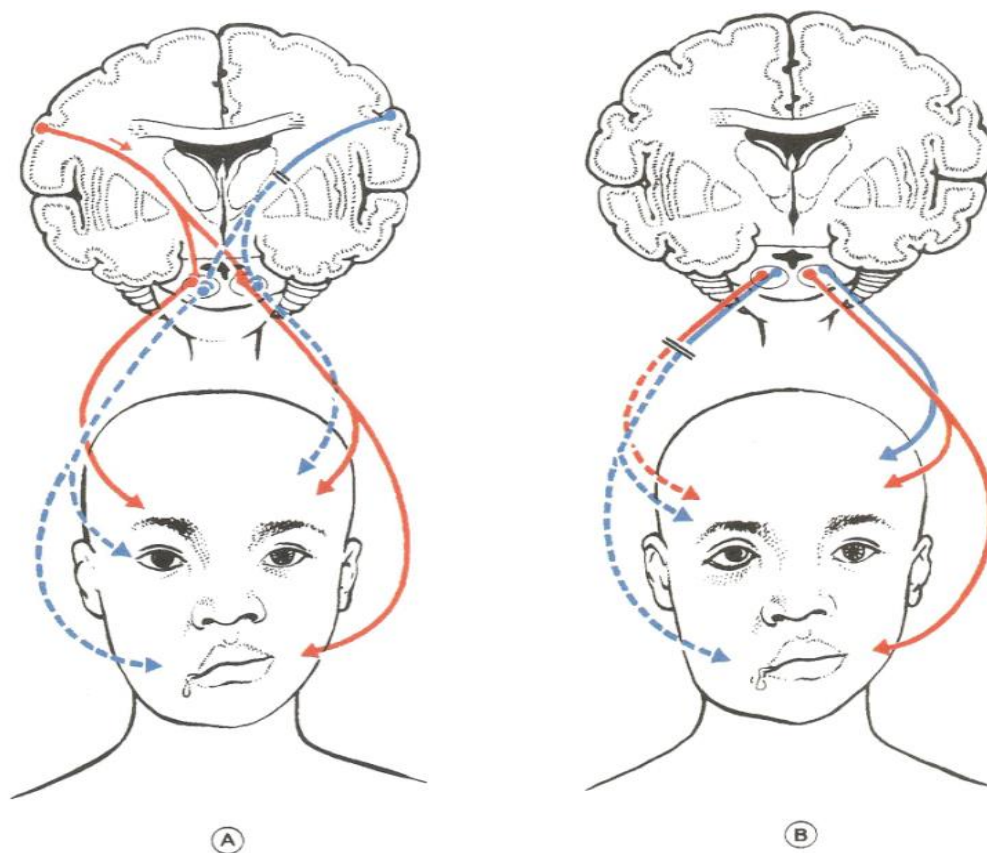
V/CONCLUSION

Le facial est un nerf mixte, c'est le nerf du deuxième arc branchial, il innerve les muscles de cet arc préside alors à la mimique et intervient dans l'audition : réflexe stapédien.

Sa fonction sensitivo-sensorielle est assurée par nerf intermédiaire qui donne l'innervation sensitive du conduit auditif externe et l'innervation gustative des deux tiers antérieurs de la langue.

Son contingent de fibres neuro-végétatives assure une fonction vaso-motrice et sécrétoire.

La connaissance de ses rapports est primordiale pour comprendre les conséquences de son atteinte et les répercussions des pathologies voisines.



Paralyse du VII

Bibliographie :

- P.BONFILS, J-M CHEVALIER Anatomie ORL, Tome 3 (2è édition), Médecine-sciences Flammarion.2005.
- KAMINA, P. ANATOMIE, Introduction à la clinique, 10, TÊTE ET COU, NERFS CRÂNIENS ET ORGANES DES SENS. TOME 2. MALOINE 1996.
- LAZORTHES. G, Le système nerveux périphérique, 3è édition. Masson 1981 PARIS.
- KAHLE. W, LEONHARDT. H, PLATZER. W. Anatomie, édition Française dirigée par C. Cabrol, Tome3, Système nerveux et organes des sens ; Flammarion- médecine- Sciences. 1978.
- WALIGORA. J, PERLEMUTER. L, ANATOMIE enseignement des centres hospitalo-universitaires. 3. Nerfs crâniens et organes correspondants F. Legent, L. Perlemuter, M. Quéré
Masson 1976.
- CREPY. C, anatomie cervico-faciale, volume I, ostéologie crânio-faciale, anatomie descriptive de la tête et du cou, Masson & Cie.1964.