

Ministère de l'enseignement supérieur et de la recherche  
Université de Constantine 3  
Faculté de médecine Belkacem Bensmain  
Laboratoire d'Anatomie  
Polycopié pour les étudiants de deuxième année de médecine  
Année universitaire 2017-2018  
Elaboré par le Dr BOUKABACHE Leila  
Maitre de conférences A

## LA CAVITE NASALE

### [LES FOSSES NASALES]

#### I- Introduction

La cavité nasale ou [les fosses nasales] est formée de 2 cavités situées de façon symétrique de part et d'autre d'une cloison médiane : le septum nasal, au centre du massif osseux de la face, elles forment la cavité nasale.

- Elle est placée au-dessus de la cavité buccale, au-dessous de l'étage antérieur de la base du crâne, en dedans des orbites et des maxillaires supérieurs et en avant du nasopharynx.

- Elle constitue la portion initiale des voies aériennes supérieures et, par sa paroi supérieure, elle est le siège de l'olfaction.

La cavité nasale osseuse est ouverte en avant vers l'extérieur par l'intermédiaire de l'orifice piriforme, au niveau duquel vient s'articuler le squelette cartilagineux des narines, limitant ainsi le vestibule nasal. Le revêtement cutanéomuqueux appuyé sur le squelette ostéo-cartilagineux ne laisse persister que deux orifices réduits, les narines.

- La cavité nasale est ouverte en arrière vers la partie nasale du pharynx (nasopharynx) par l'intermédiaire des choanes.

#### **II- Constitution anatomique :**

- Elle se compose d'une charpente ostéo-cartilagineuse, tapissée par une muqueuse, qui renferme les organes récepteurs des voies olfactives.

- La charpente est :

\* Cartilagineuse en avant, formée par les cartilages du nez ;

\* Osseuse en arrière, constituée par l'ethmoïde et les deux maxillaires supérieurs.

- Chaque fosse nasale comporte :

\* Quatre parois: supérieure (toit ou voûte) appartenant à la base du crâne, une inférieure (ou le plancher), latérale (supportant les trois cornets) et médiale (le septum nasal),

\* Deux orifices: antérieur (ou narine), postérieur (ou choane).

La cavité nasale communique avec d'autres cavités : les sinus paranasaux.

#### **1- la pyramide nasale ou nez**

Le nez est une pyramide implantée au milieu de la face délimitant la partie initiale de la cavité nasale. Il est formé d'un socle osseux, d'une charpente cartilagineuse et des muscles.

Le socle osseux du nez constitue la base de la pyramide nasale, circonscrivant l'orifice piriforme, il est formé par le processus frontal et l'incisure nasale du maxillaire et par l'os nasal.

La partie cartilagineuse est formée de cartilages principaux : le cartilage latéral et le grand cartilage alaire qui sont pairs et symétriques.

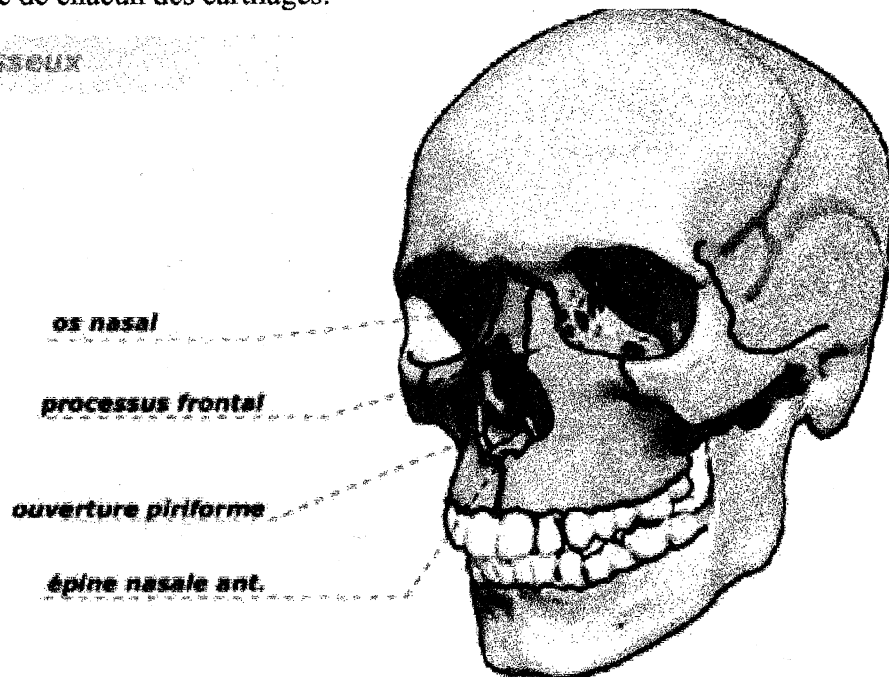
Le cartilage latéral prolonge en bas l'os nasal, il est soudé sur la ligne médiane au cartilage latéral opposé et au cartilage septal.

Le cartilage alaire a la forme d'un U ouvert en bas. Il circonscrit presque complètement l'orifice du nez.

Les cartilages accessoires sont de petites pièces cartilagineuses de forme variable situées dans l'intervalle séparant le cartilage latéral du cartilage alaire.

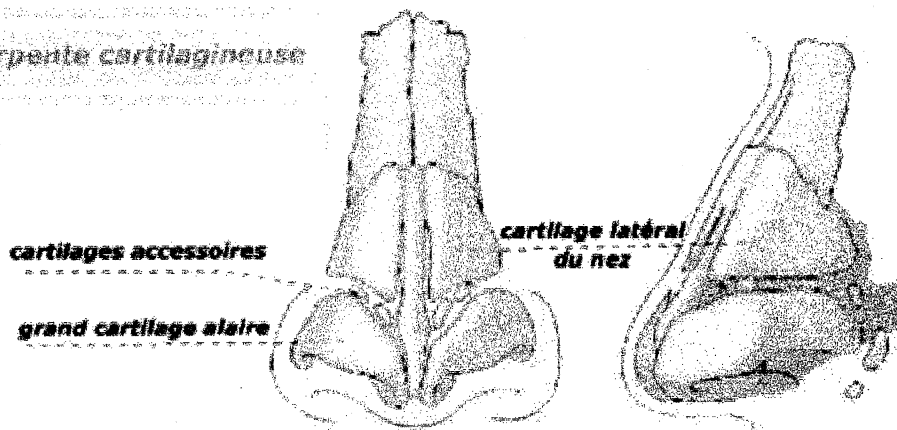
Les espaces compris entre les cartilages du nez sont comblés par une membrane fibreuse qui se continue d'une part avec le périoste des os, et d'autre part avec le périchondre de chacun des cartilages.

### Socle osseux



Le socle osseux du nez

### Charpente cartilagineuse

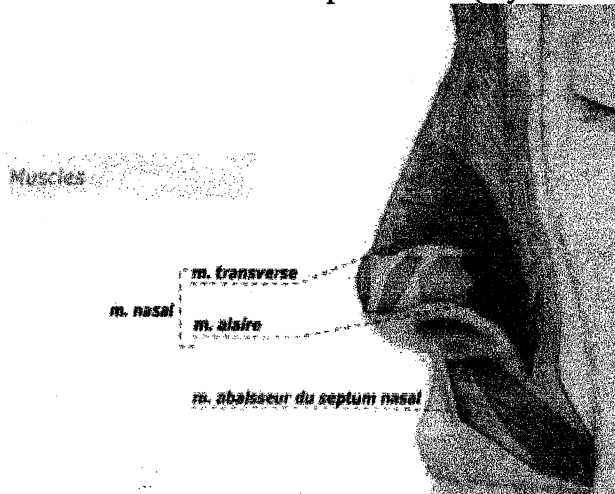


Charpente cartilagineuse du nez

Les muscles du nez : deux muscles peauciers

Le muscle nasal possédant deux chefs : m. transverse et m. alaire

Le muscle abaisseur du septum nasal (myrtiliforme).



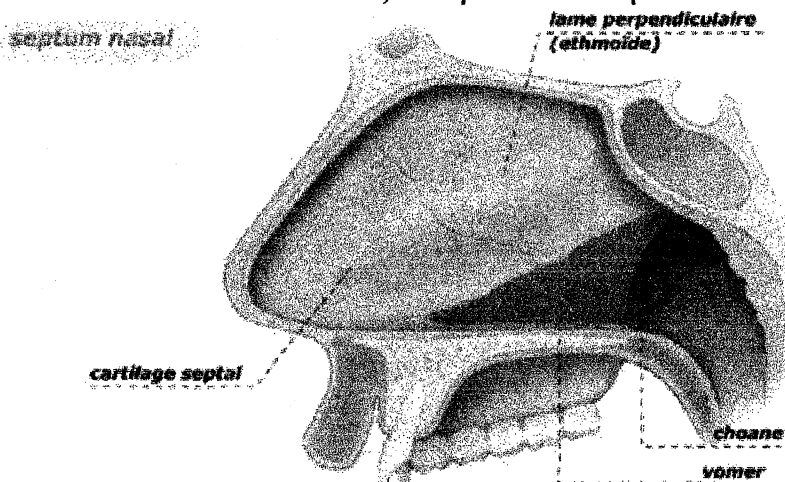
## 2- La paroi médiale (le septum nasal)

Etendue des narines en avant jusqu'aux choanes en arrière.

Le septum nasal est une cloison séparant les deux cavités nasales. C'est une lame ostéo-cartilagineuse sagittale qui se compose de 3 pièces:

- En haut et en avant : la lame perpendiculaire de l'ethmoïde.
- En bas et en arrière : l'os vomer.
- En avant : le cartilage septal.

Le septum nasal est rarement médian. Les déviations du septum nasal sont le plus souvent asymptomatiques et doivent être respectées. Cependant si ces déviations sont importantes entraînant une obstruction nasale, elles peuvent être opérées.



Coupe sagittale schématique

## 3- La paroi supérieure (toit):

- formée de trois segments :

\* segment fronto-nasale: formé par os nasal (ou l'os propre du nez) et l'épine nasale de l'os frontal.

\* segment ethmoïdal : formé par la lame criblée de l'ethmoïde.

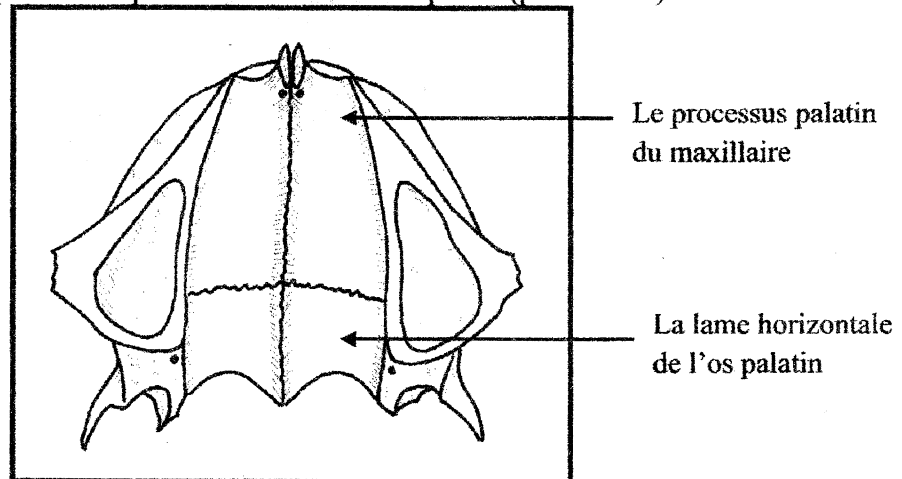
\* segment sphénoïdal : formée par le corps du sphénoïde.

La face inférieure de la lame criblée supporte le neuro-épithélium olfactif.

## 4- La paroi inférieure ou (Le plancher):

Le plancher sépare la cavité nasale de la cavité orale il est formé :

- Dans ses 2/3 antérieurs: par le processus palatin de l'os maxillaire.
  - Dans son 1/3 postérieur: par la lame horizontale de l'os palatin.
- Ces deux os, réunis par une suture transversale, (forment ainsi ensemble le palais dur) ils forment, par leur face inférieure, la voûte palatine de la cavité buccale. Le plancher se continue en arrière par la face postérieure du voile du palais (palais mou).



Plancher de la fosse nasale

### **5- la paroi latérale**

La paroi latérale de la cavité nasale est la plus complexe. Son intérêt réside dans ses connexions intimes avec les sinus para nasaux. C'est la face d'exploration clinique la plus importante lors d'une rhinoscopie. Elle est formée d'os recouverts par des tissus mous et une muqueuse de type respiratoire.

Cette paroi joue un rôle considérable dans la physiologie respiratoire.

- Elle est formée par six os :

La base du maxillaire supérieur, os lacrymal, la lame verticale du palatin, l'aile interne de l'apophyse ptérygoïde (du sphénoïde), la masse latérale de l'ethmoïde, le cornet inférieur, indépendant des autres.

- La muqueuse atténue les reliefs osseux et comble ou rétrécit les orifices que présente la paroi osseuse.

- Du point de vue topographique, on peut diviser la paroi latérale des fosses nasales, par rapport aux cornets, en trois portions : pré-turbinale, turbinale, rétro-turbinale.

- **Portion antérieure ou pré-turbinale** : constituée par la face médiale de la branche montante, le 1/3 antérieur de la face interne de la masse latérale de l'ethmoïde, et la partie la plus antérieure de la face médiale de l'os lacrymal.

- **Portion postérieure ou rétro-turbinale** : constituée par les faces médiales de la lame verticale du palatin, et de l'aile médiale de la ptérygoïde.

- **Portion moyenne ou turbinale** : elle est la plus importante, car elle supporte les saillies osseuses des cornets, qui circonscrivent eux-mêmes les méats, qui jouent un rôle considérable dans la pathologie nasale.

- **Les cornets** :

Ce sont des lames osseuses minces, horizontales arciformes, au nombre de 3: de bas en haut sont décrits : les cornets nasaux inférieur, moyen, et supérieur.

**1- Cornet inférieur** : ou cornet maxillaire : il est indépendant de l'ethmoïde, sa taille est plus importante que les deux autres.

Les cornets moyen et supérieur appartiennent à l'os éthmoïde.

Chaque cornet nasal délimite, avec la partie de la paroi latérale de la cavité nasale en regard, un espace appelé méat, au niveau desquels vont se drainer les cavités annexées aux cavités nasales, à savoir la voie lacrymale et les sinus para nasaux. Il existe trois

principaux méats : les méats nasaux inférieur, moyen et supérieur en rapport avec les cornets nasaux du même nom. De plus, il existe une étroite gouttière située entre le cornet nasal supérieur et la face antérieure du corps du sphénoïde appelé récessus sphéno-ethmoïdal.

Le méat inférieur reçoit l'orifice de drainage du canal naso-lacrymal.

Le méat moyen, contient les ostium de drainage des sinus maxillaire, frontal et ethmoïdaux antérieurs.

Le méat supérieur contient les ostium de drainage des sinus ethmoïdaux postérieurs.

Enfin, au niveau du récessus sphéno-palatin s'abouche l'ostium du sinus sphénoïdal.

#### **La muqueuse des fosses nasales:**

- La muqueuse des fosses nasales est olfactive (muqueuse pituitaire) au niveau du toit. Elle est de type respiratoire tapissant la face profonde de la cavité nasale, elle se continue dans les sinus. Elle réduit ainsi le couloir aérien à de simples fentes.

- La cavité nasale peut être divisée du point de vue physiologique et anatomochirurgical en 2 régions :

\* une région inférieure ou respiratoire, comprenant le plancher et les cornets : inférieur et moyen.

\* une région supérieure ou olfactive, de dimension réduite correspond à la voûte et au cornet supérieur, et dont la muqueuse est occupée par des organes sensoriels de l'olfaction.

#### **III- les sinus paranasaux**

Ce sont des cavités sinusiennes creusées dans les différents os de la charpente osseuse de la face, ils sont tapissés d'une muqueuse de type respiratoire. Ils allègent la tête et participent à la phonation (résonance).

**-le sinus maxillaire** : pair et symétrique creusé dans le maxillaire, il a la forme d'une pyramide triangulaire. La zone de projection antérieure du sinus maxillaire est située au niveau de la joue, entre le rebord inférieur de l'orbite et l'arcade dentaire supérieure. C'est le grand sinus de la face. Il s'ouvre au niveau du méat moyen.

**-sinus frontal** : est un sinus pair et symétrique creusé dans l'os frontal. La zone de projection antérieure du sinus frontal est située au-dessus du rebord orbitaire supérieur. Il se draine dans la partie antérieure du méat nasal moyen.

**-le sinus sphénoïdal** : est un sinus pair et symétrique creusé dans le corps de l'os sphénoïde. Son méat s'ouvre au niveau du récessus sphéno-palatin situé dans la paroi postéro-supérieure de la cavité nasale.

**-le sinus ethmoïdal** : est un sinus pair et symétrique situé dans les deux labyrinthes ethmoïdaux. Il est formé de 6 à 10 cellules polygonales qui appartiennent essentiellement à l'os ethmoïde mais les os voisins participent à leur formation : l'os frontal en haut, l'os maxillaire et l'os lacrymal en avant, l'os sphénoïde en arrière.

On distingue deux groupes de cellules ethmoïdales : les cellules éthmoïdales antérieures situées en avant de la lame basale du cornet moyen, et se drainent dans le méat moyen. Les cellules éthmoïdales postérieures situées en arrière de la lame basale du cornet moyen, et se drainent dans le méat supérieur.

#### **V-Vascularisation :**

##### **1- Les artères :**

La vascularisation artérielle des fosses nasales est tributaire des 2 systèmes carotidiens (l'artère carotide externe et l'artère carotide interne).

##### **1-1- L'artère sphéno-palatine :**

- L'artère sphéno-palatine est l'artère principale des fosses nasales.

- C'est la branche terminale de l'artère maxillaire interne (elle-même branche de l'artère carotide externe), elle prend le nom de sphéno-palatine au niveau du trou sphéno-palatin et se divise en 2 branches :

- \* Branche latérale ou artère des cornets : vascularise les cornets moyen et inférieur.
- \* Branche médiale ou artère de la cloison : donne l'artère du cornet supérieur et les artères septales.

### **1-2- Les artères ethmoïdales :**

Branches de l'ophtalmique (elle-même branche de l'art carotide interne), elles passent dans les trous ethmoïdaux, traversent la lame criblée, et atteignent la partie haute des fosses nasales :

- \* L'artère ethmoïdale postérieure : vascularise la région olfactive de la muqueuse.
- \* L'artère ethmoïdale antérieure : se distribue à la portion pré-turbinale de la paroi latérale, et au sinus frontal.

### **1-3- L'artère de la sous-cloison :**

Branche de l'artère faciale (elle-même branche de l'art carotide externe), vascularise également la partie antéro-inférieure de la cloison.

### **2- Les veines:**

- Satellites des artères, elles forment deux réseaux:

- \* profond, périosté, drainant les parois osseuses et les cornets,
- \* superficiel, muqueux.

- Elles suivent ensuite trois voies différentes:

- \* les veines postérieures, par les sphéno-palatines qui traversent le trou sphéno-palatin, aboutissent aux plexus veineux maxillaires internes.
- \* les veines supérieures, par les veines ethmoïdales, rejoignent la veine ophtalmique.
- \* les veines antérieures, par les veines de la sous-cloison, se jettent dans la veine faciale.

### **3- Les lymphatiques :**

- Les lymphatiques des fosses nasales rejoignent trois groupes ganglionnaires:

- \* rétro-pharyngiens, situés à la hauteur des masses latérales de l'atlas,
- \* jugulo-carotidiens, au niveau de la bifurcation carotidienne
- \* sous-mandibulaires (pour les lymphatiques antérieurs et ceux des narines).

### **VI-Innervation :**

**1- sensitive:** tous les filets sensitifs des fosses nasales sont tributaires du trijumeau (V) par l'intermédiaire surtout du nerf sphéno-palatin, plus accessoirement, du nerf nasal interne.

**2- sensorielle :** nerf olfactif

### **Références**

- 1-Chevallier JM, Bonfils P. ORL 2<sup>ème</sup> éd. Médecine-Science Flammarion 2005
- 2-Rouvière H et Delmas A. Anatomie Humaine Descriptive, topographique et fonctionnelle tome1 Tête et cou. 12<sup>ème</sup> éd. Masson 1985