

PROPEDEUTIQUE ANATOMIQUE

ANATOMIE : définition

L'anatomie est une science qui étudie en particulier par la dissection la structure et les rapports dans l'espace des différents organes et tissus chez les êtres organisés.

Anatomie descriptive:

C'est une analyse, un inventaire de base qui décrit avec précision les formes, les aspects de chacun des organes.

Anatomie topographique:

Elle s'attache plus spécialement à déterminer les rapports des différents organes plan par plan dans une région donnée. C'est une synthèse qui complète la première, on l'appelle aussi anatomie médico-chirurgicale ou appliquée; c'est l'anatomie du praticien et du chirurgien.

Anatomie fonctionnelle:

Elle traite des relations qui unissent les organes dans les formes et leurs fonctions.

Anatomie radiologique, histologique...

ORGANISATION DU CORPS HUMAIN:

Le corps humain comme celui des êtres organisés est composé de parties nommées organes qui diffèrent entre elles par leur structure et leurs usages, mais qui sont toutes réunies par le double but:
La conservation de l'individu
La conservation de l'espèce.

Tout organisme est une association de cellules ayant chacune sa spécialisation;
La cellule: est la plus petite masse de matière vivante organisée c'est l'unité de 1^{er} ordre du corps humain (noyau, cytoplasme, membrane périphérique)

Le tissu: association de plusieurs cellules ayant une même structure et un rôle identique c'est l'unité de 2^{ème} ordre (tissu épithélial, musculaire, nerveux, glandulaire, mésenchymateux, conjonctif, osseux.)

L'organe: composé de plusieurs tissus dont l'un prédomine déterminant la fonction essentielle de cet organe et représente l'unité de 3^{ème} ordre.

Pour concourir à un résultat définitif les organes sont distribués en un certain nombre de groupes dont chacun a une fin déterminée:

Une série d'organes forme un appareil

Le rôle de ces organes s'appelle fonction

DIFFERENTS APPAREILS DU CORPS HUMAIN

A / LES APPAREILS DE LA VIE DE RELATION: (au nombre de 3)

B / LES APPAREILS DE LA NUTRITION: (au nombre de 4)

C / L'APPAREIL DE REPRODUCTION:

A/ APPAREILS DE LA VIE DE RELATION:

APPAREIL LOCOMOTEUR : permettant le déplacement formé par:

Le squelette : charpente osseuse

Les articulations: assemblage ou jointure

Les muscles: mouvement

APPAREIL DE L'INNERVATION:

il règle le fonctionnement de tous les autres appareils;

-Système cérébro-spinal ou système de la vie animale formé par:

Système nerveux central

Système nerveux périphérique

-Système nerveux organo-végétatif

Système orthosympathique

Système parasymphatique

APPAREIL SENSORIEL: représenté par les organes des sens

Organe du toucher

Organe du goût

Organe de la vue

Organe de l'ouïe

Organe de l'olfaction

B/ APPAREILS DE NUTRITION:

APPAREIL DIGESTIF:

tube digestif de la bouche à l'anus ,foie ,pancréas ,glandes salivaires.

APPAREIL CIRCULATOIRE:

cœur et vaisseaux.

APPAREIL RESPIRATOIRE :

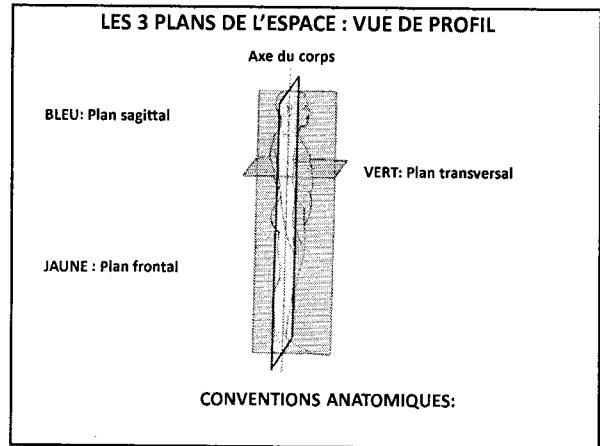
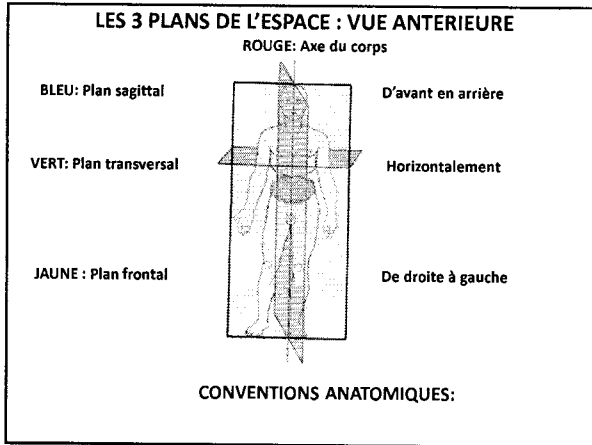
voies aériennes et les poumons.

APPAREIL URINAIRE:

reins et voies urinaires.

C / APPAREIL DE REPRODUCTION:

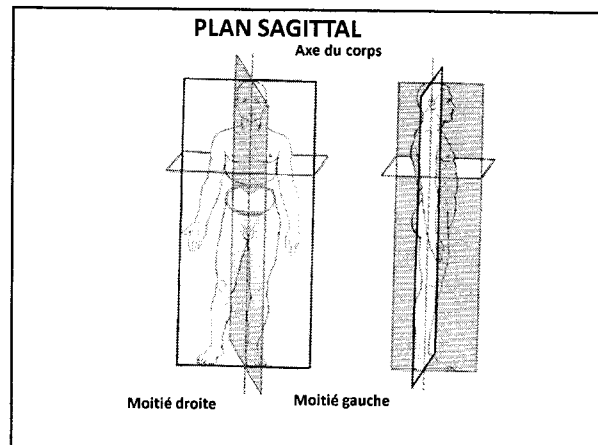
Qui permet à la race humaine de se reproduire représenté par les organes sexuels mâle et femelle.



CONVENTIONS ANATOMIQUES:

L'élément anatomique (organe) est situé par rapport aux 3 plans de l'espace par rapports à des axes ou à des repères:

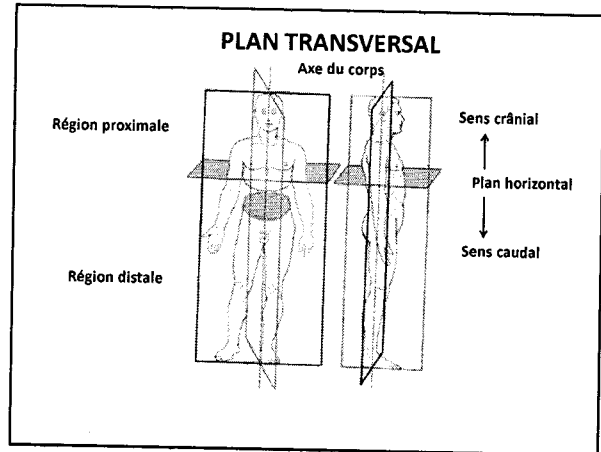
PLAN SAGITTAL: se dit d'un organe ou d'un plan orienté de haut en bas et d'avant en arrière; il détermine une moitié droite et une moitié gauche; (sagittal médian et paramédian droit et gauche)



CONVENTIONS ANATOMIQUES:

L'élément anatomique (organe) est situé par rapport aux 3 plans de l'espace par rapports à des axes ou à des repères:

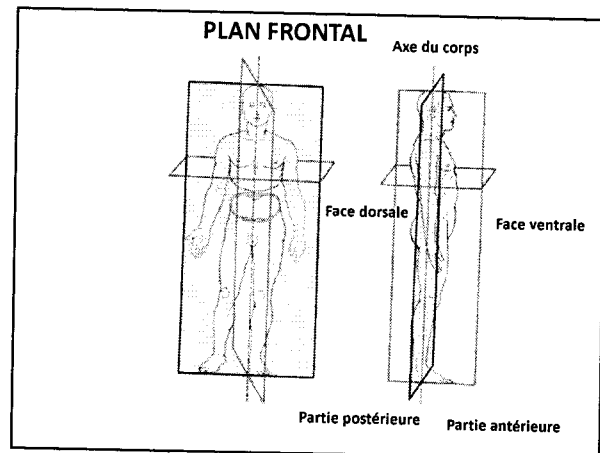
PLAN TRANSVERSAL: le plan de coupe de l'organe est horizontal d'avant en arrière ou inversement; il détermine deux régions proximale et caudale.



CONVENTIONS ANATOMIQUES:

L'élément anatomique (organe) est situé par rapport aux 3 plans de l'espace par rapports à des axes ou à des repères:

PLAN FRONTAL: d'un organe ou d'un objet situé dans un plan parallèle au front de droite à gauche ou inversement; il détermine une partie antérieure et postérieure. (frontal antérieur et frontal postérieur)

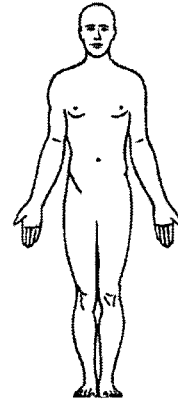


CONVENTIONS ANATOMIQUES:

L'élément anatomique (organe) est situé par rapport aux 3 plans de l'espace par rapports à des axes ou à des repères:

Position conventionnelle anatomique du corps humain: est celle où un sujet donné est debout face à nous pieds joints, les bras pendant le long du corps, les paumes de la main tournées en avant (en supination) le regard droit et horizontal.

POSITION CONVENTIONNELLE ANATOMIQUE DU CORPS HUMAIN



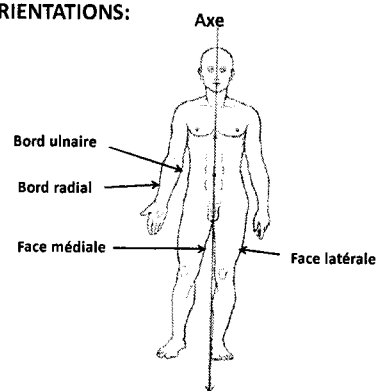
ORIENTATIONS:

L'axe du corps est une ligne verticale partageant le corps en deux parties égales et symétriques

Par rapport à l'axe du corps:

- la face médiale (ou le bord médial) est tournée vers l'axe du corps
- la face latérale (ou le bord latéral) est tournée en dehors de l'axe
- Le côté de l'avant bras tourné vers l'axe du corps est dit ulnaire (cubital)
- Le côté de l'avant bras tourné en dehors de l'axe du corps est dit radial

ORIENTATIONS:



ORIENTATIONS:

L'axe du corps est une ligne verticale partageant le corps en deux parties égales et symétriques

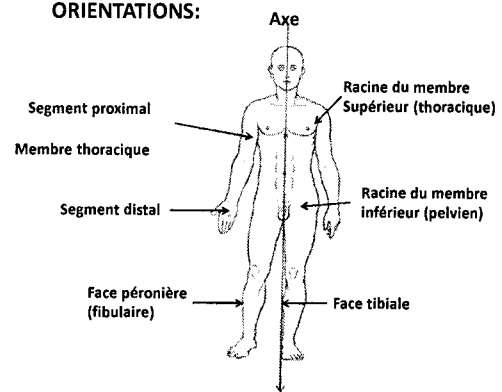
Lorsqu'il s'agit d'un membre:

le terme proximal désigne la partie la plus proche de sa racine

Le terme distal désigne la partie la plus éloignée de sa racine

La jambe a une face tibiale celle qui regarde l'axe du corps
une face péronière ou fibulaire tournée en dehors

ORIENTATIONS:



ORIENTATIONS:

La main a une face palmaire appelée paume de la main
une face dorsale appelée dos de la main

La supination c'est le mouvement de rotation de la main amenant la paume de la main vers le haut (supplier)

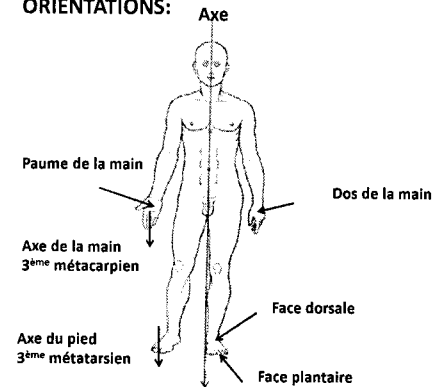
La pronation c'est le mouvement du poignet par lequel la main en supination accomplit une rotation interne de 180° (prendre)

L'axe de la main passe par le troisième métacarpien

Le pied a une face dorsale qui regarde en haut
une face plantaire sur laquelle il repose sur le sol

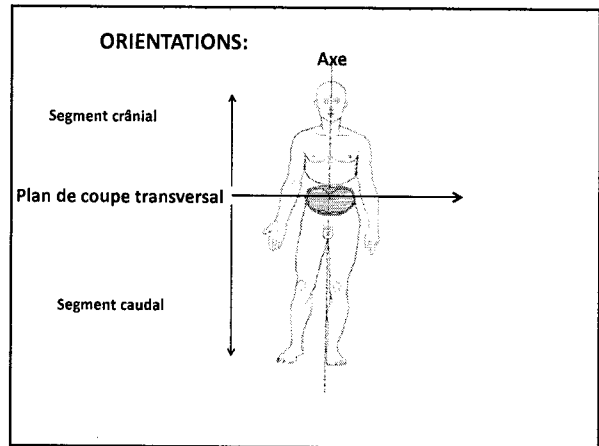
L'axe du pied passe par le troisième métatarsien

ORIENTATIONS:



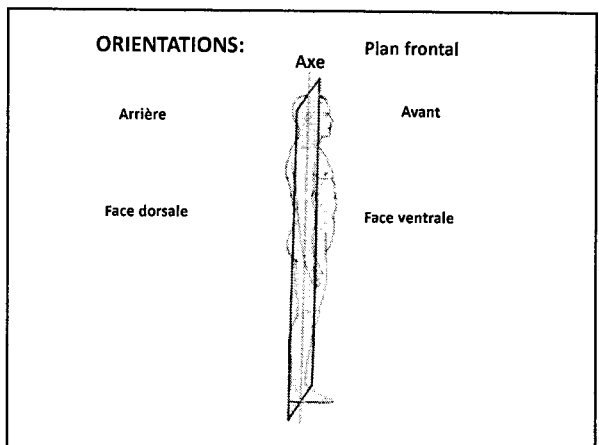
ORIENTATIONS:

Par rapport au plan transversal:
L'extrémité d'un élément anatomique est dite crâniale ou caudale selon qu'elle est orientée vers le crâne ou vers l'extrémité inférieure



ORIENTATIONS:

Par rapport au plan frontal:
La face ventrale (ou le bord ventral) regarde en avant
La face dorsale (ou le bord dorsal) regarde en arrière



PRINCIPAUX MOUVEMENTS:

FLEXION: mouvement par lequel l'angle que forment deux segments osseux articulés se ferme.

EXTENSION: mouvement déterminant l'ouverture de l'angle formé par deux segments osseux articulés

ABDUCTION: mouvement par lequel un membre ou un segment de membre s'écarte du plan de symétrie du corps

ADDUCTION: mouvement qui rapproche du plan de symétrie du corps un membre ou un segment de membre

ROTATION: mouvement d'un corps qui tourne autour d'un axe vertical
rotation médiale (Interne) se rapproche de l'axe du corps
rotation latérale (externe) s'éloigne de l'axe du corps

PRINCIPAUX MOUVEMENTS:

CIRCUMDUCTION: mouvement de rotation autour d'un axe ou d'un point faisant décrire un cône dont l'articulation forme le sommet du cône. C'est la combinaison de tous les mouvements précédents.

SUPINATION: mouvement du poignet qui amène la main vers le haut

PRONATION: mouvement du poignet qui amène main vers le bas

ÉLÉVATION: se dit des muscles qui élèvent certaines parties du corps
(exp: petit pectoral, dentelé antérieur...)

COULEURS CONVENTIONNELLES:

NOIR: Os (squelette)

ROUGE: Artères

BLEU: Veines

MARRON: Muscles

JAUNE: Nerfs et névraxe

VIOLET: Aponévroses (fascias) et ligaments

VERT: Lympatiques aponévroses ligaments

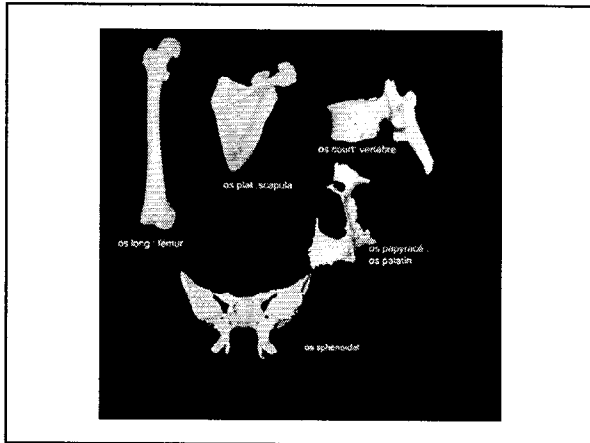
CLASSIFICATION DES OS SELON LA MORPHOLOGIE

OS LONG: la longueur prédomine sur la largeur et l'épaisseur
(humérus, ulna, fémur, tibia...)

OS PLAT: la longueur et la largeur prédominent sur l'épaisseur
(scapula, sternum, les os du crâne)

OS COURT: les trois dimensions sont équivalentes
(les vertèbres, les os du carpe, les os du tarse...)

OS IRREGULIER: sphénoïde
PNEUMATIQUE: éthmoïde
PAPYRACE: palatin



CATEGORIES DE MUSCLES

MUSCLES STRIES VOLONTAIRES ROUGES contraction rapide

MUSCLES LISSES INVOLONTAIRES PALES contraction lente

MUSCLES SPECIAUX:

Diaphragme rouge et strié automatique et volontaire
Cœur rouge automatique et involontaire

CLASSIFICATION DES MUSCLES STRIES

MUSCLES FUSIFORMES:

- Muscle long
- Muscle court
- Muscle digastrique
- Muscle biceps
- Muscle triceps
- Muscle quadriceps

MUSCLES LARGES:

MUSCLE ANNULAIRES:

MUSCLE MULTIFIDES: