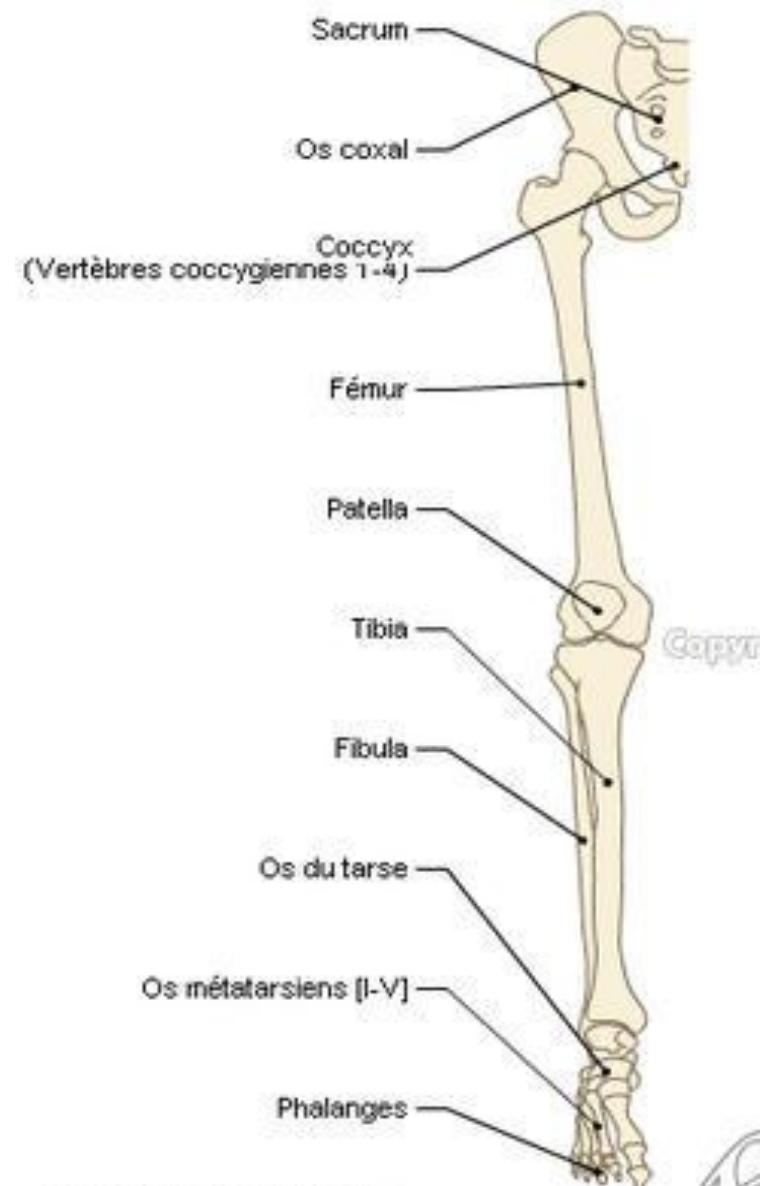


OSTÉOLOGIE DU MEMBRE INFÉRIEUR I

Os coxal et Fémur

Introduction

- Le membre inférieur joue un rôle, surtout de locomotion, par rapport au membre supérieur qui joue un rôle de palpation et de préhension.
- Il est solidement attaché au tronc par ce qu'on appelle « sa racine » qui comprend une armature appelée ceinture pelvienne (formée par le sacrum, le coccyx et l'os coxal) et des parties molles (formant deux régions; glutéale et obturatrice).

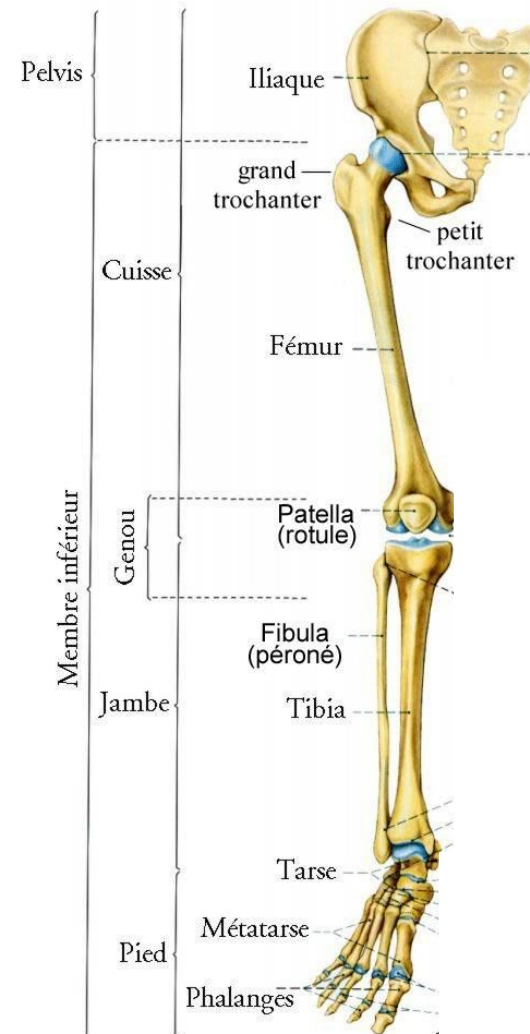


Introduction

- Le membre supérieur est divisé en six segments successifs:

1. La hanche,
2. La cuisse,
3. Le genou,
4. La jambe,
5. Le cou-de-pied,
6. Le pied.

Segments du membre supérieur

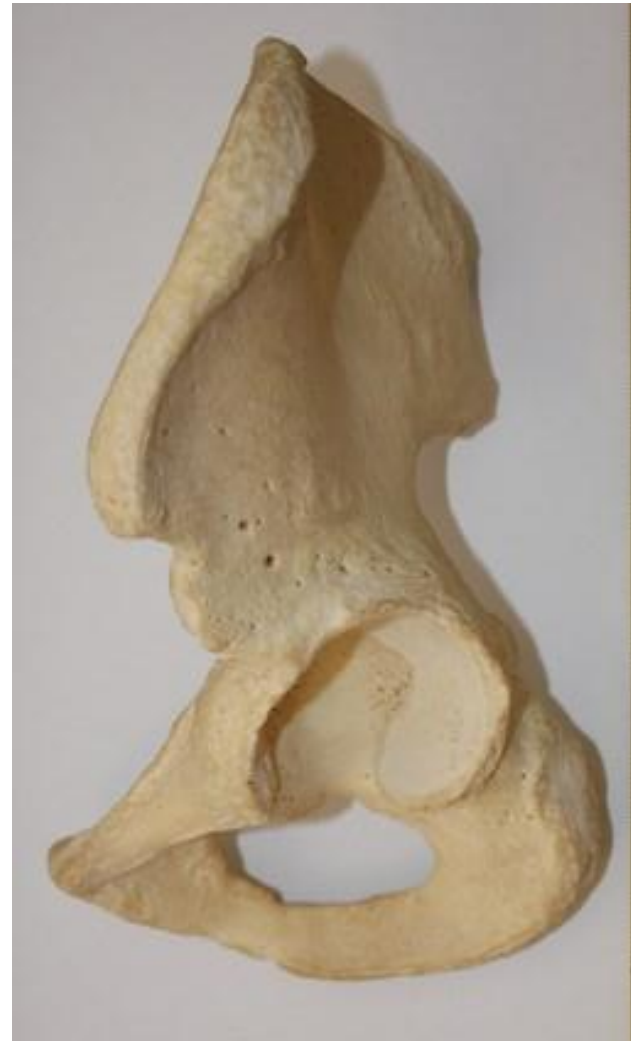

Os coxal

I/Définition:

- Os de la hanche, il forme à lui seul la ceinture pelvienne.
- Il est plat et large, en forme d'hélice.
- Il relie le membre inférieur au tronc.

Os coxal



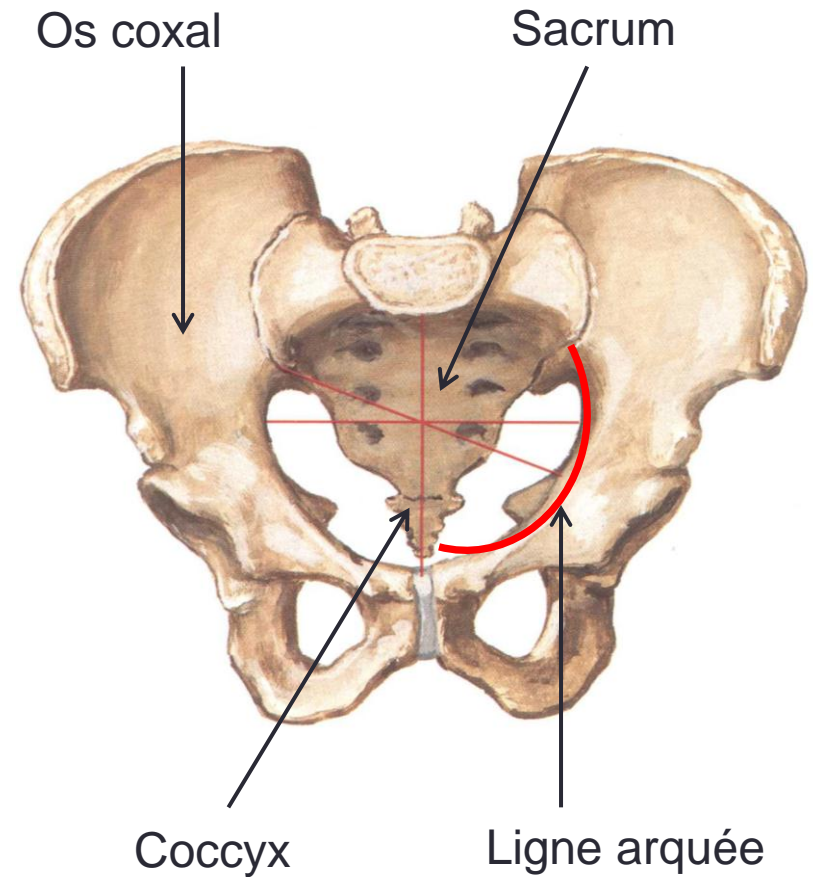
Os coxal

I/Définition:

Les deux os coxaux articulés, en avant, délimitent avec le sacrum et le coccyx en arrière, une excavation pelvienne ou bassin.

Cette excavation est divisée en deux parties par la ligne arquée: le grand bassin, au-dessus, et le petit bassin, au dessous.

Bassin osseux



Os coxal

Constitution de l'os coxal

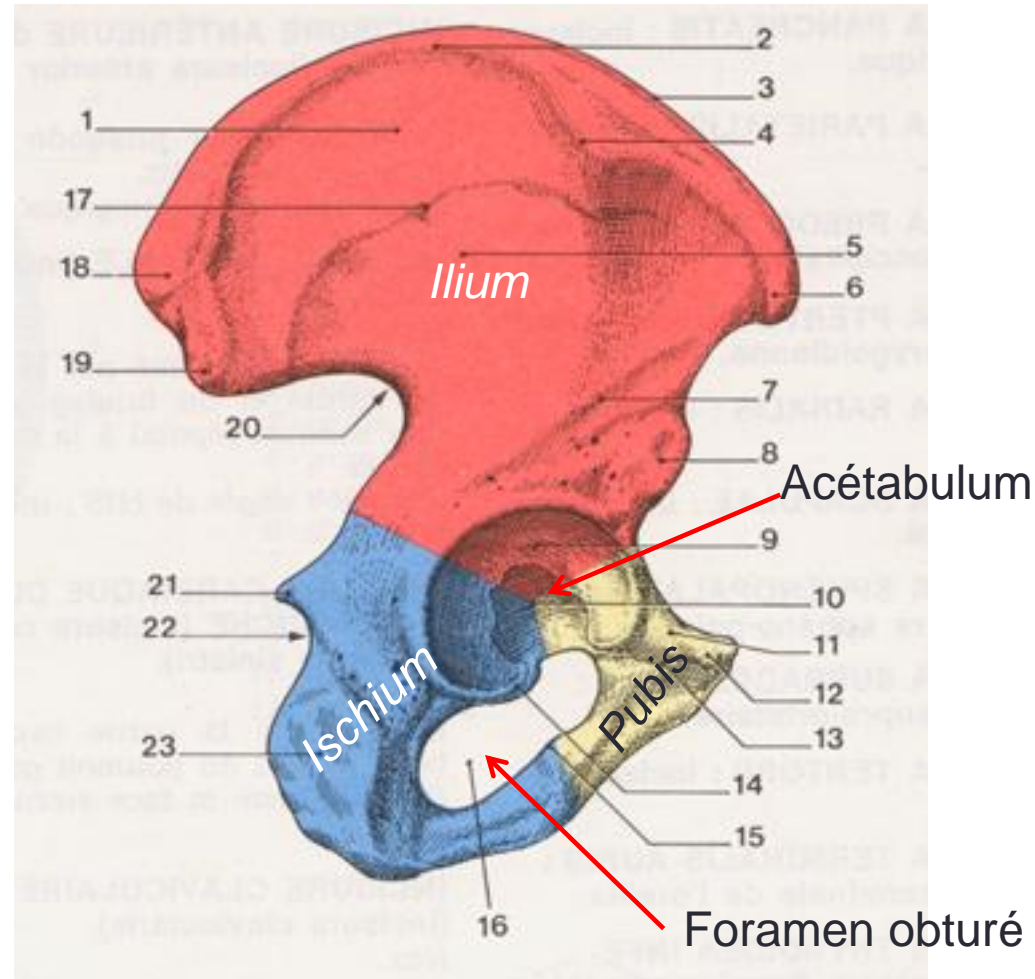
!/Constitution:

L'os coxal est constitué par les soudure de 3 pièces osseuses primitives:

- En haut: l'ilium;
- En bas et en arrière: l'ischium;
- En bas et en avant : le pubis

Ces trois pièces se réunissent dans la partie médiane de l'os coxal pour former l'acétabulum

A la partie inférieure de l'os coxal, l'ischium et le pubis forment le cadre osseux d'un orifice, appelé foramen obturé.

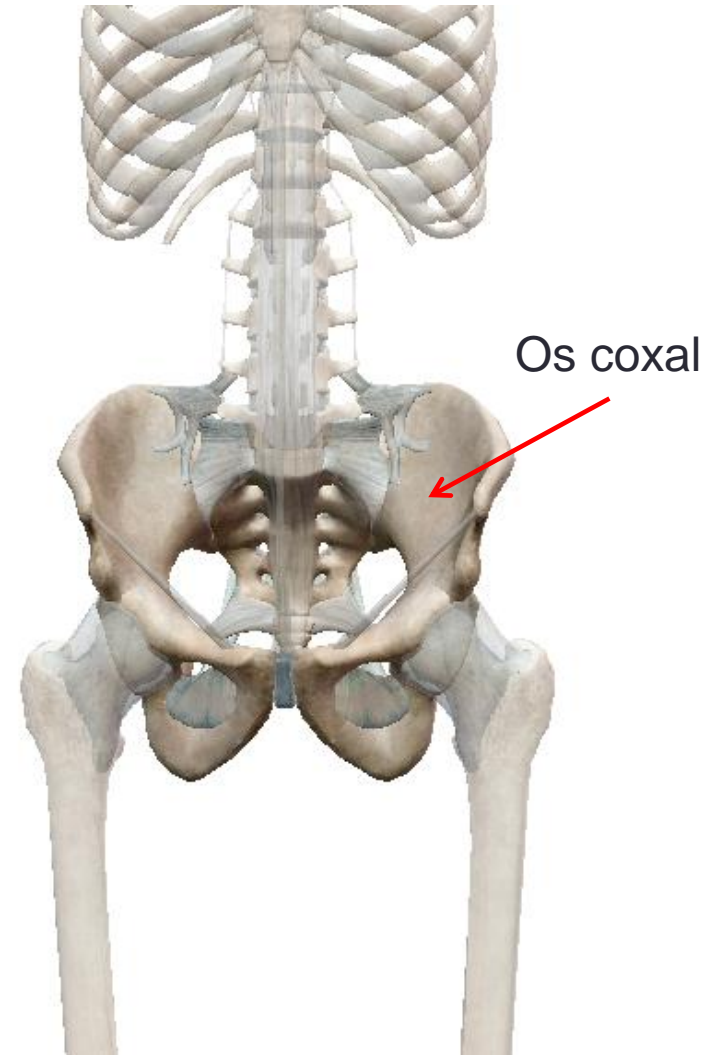


Os coxal

III/Situation:

IL est situé au niveau du bassin,
à la partie inférieure du tronc.

Situation de l'os coxal

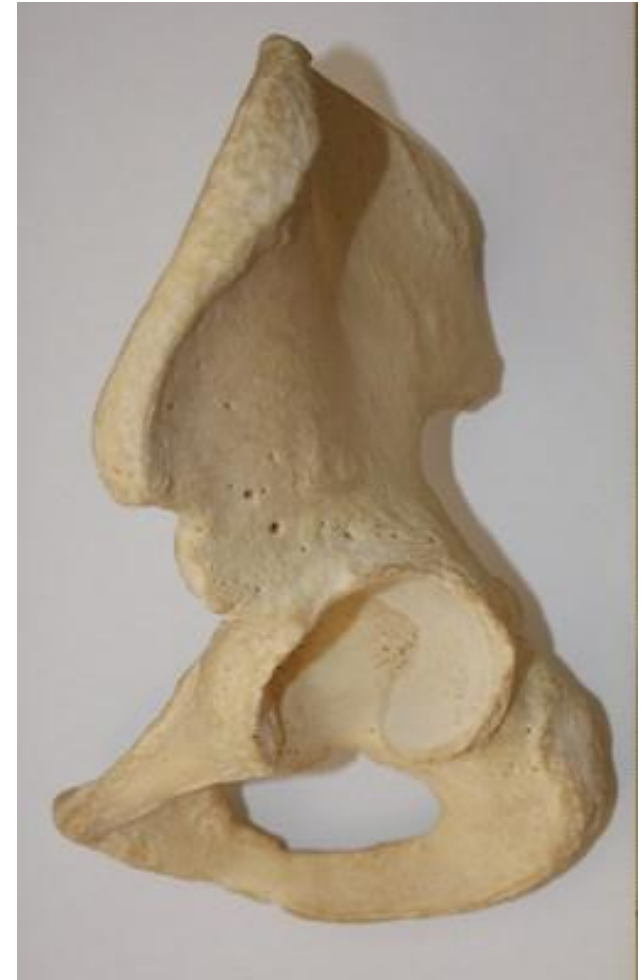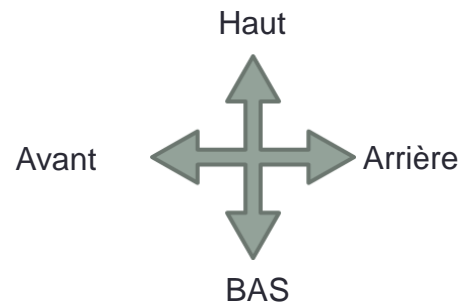


Os coxal

Vue externe de l'os coxal

III/Orientation:

- En dehors, la face qui présente une cavité articulaire,
- En bas, l'échancrure de cette cavité,
- En arrière, le bord le plus échancré de l'os.

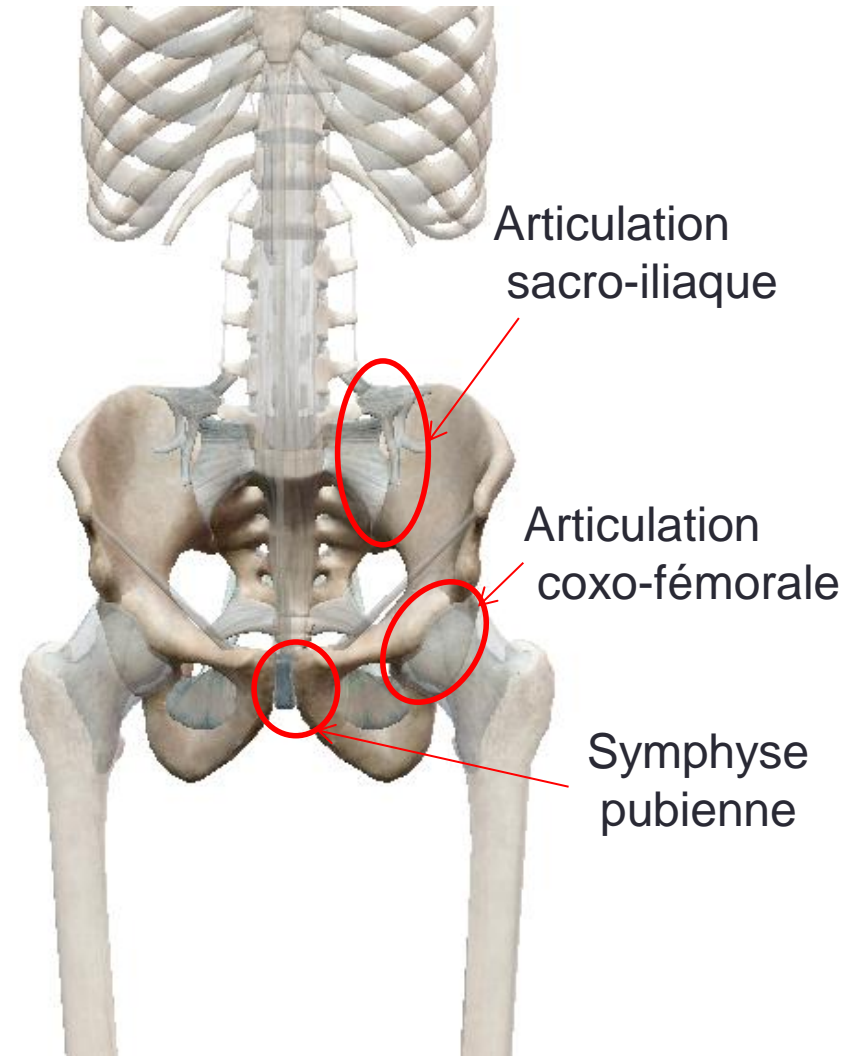


Os coxal

IV/Articulation:

- En avant, les deux os coxaux s'articulent entre eux, formant ainsi la symphyse pubienne.
- En arrière, l'os coxal s'articule avec le sacrum, formant l'articulation sacro-iliaque.
- En dehors, il s'articule avec le fémur, formant l'articulation coxo-fémorale.

Articulations de l'os coxal

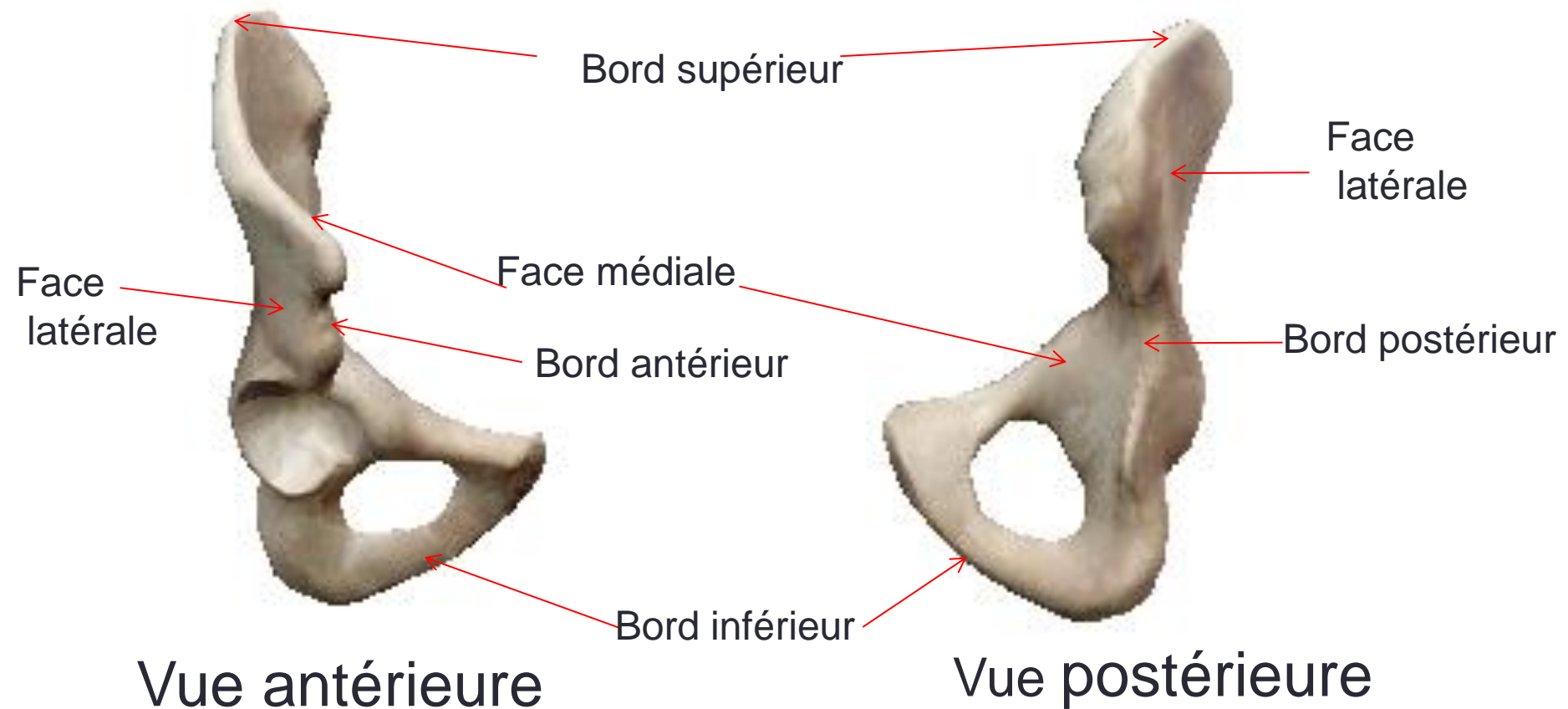


Os coxal

V/Description:

L'os coxal présente à décrire:

- Deux faces: latérale et médiale.
- Quatre bords: supérieur, inférieur, antérieur et postérieur.



Os coxal

V/Description:

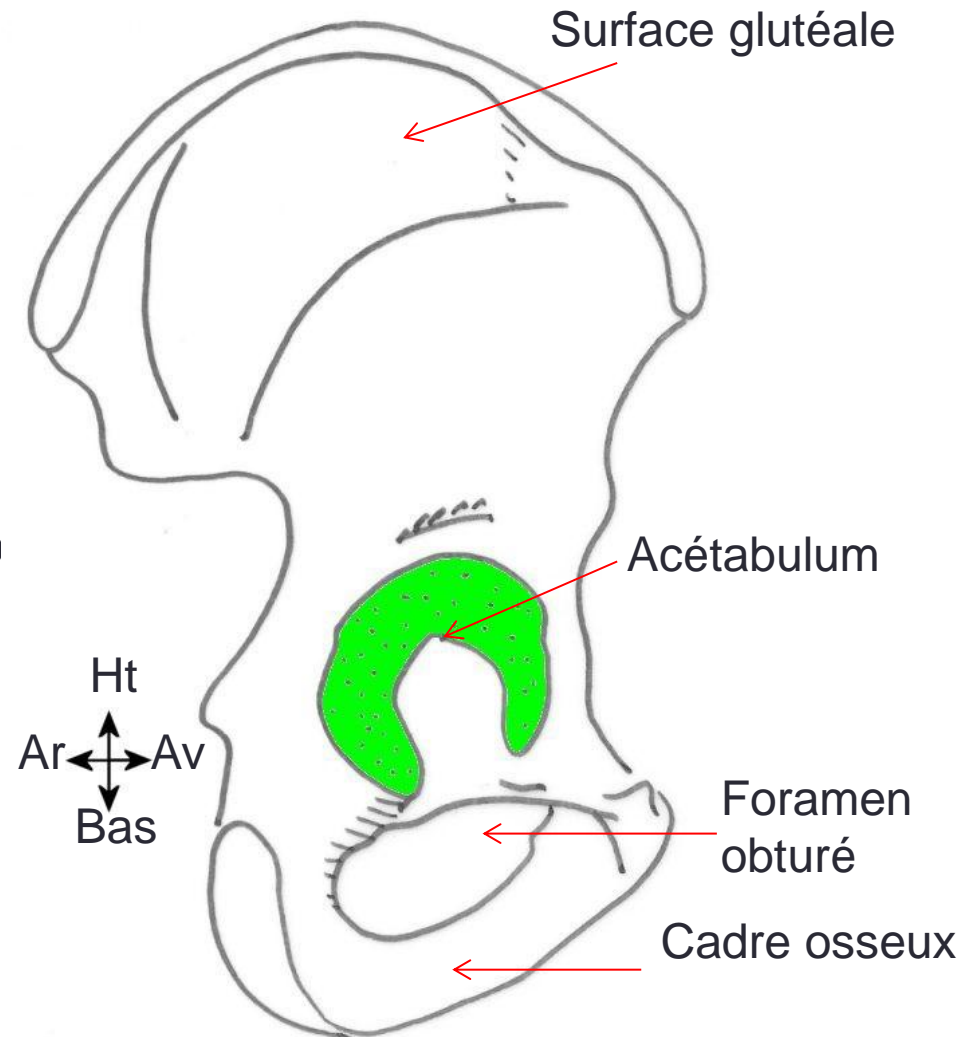
1-La face latérale:

Elle est centré par l'acétabulum

Au-dessus de l'acétabulum, l'ilium présente la surface glutéale.

Au dessous, le foramen obturé et son cadre osseux.

Os coxal face latérale



Os coxal

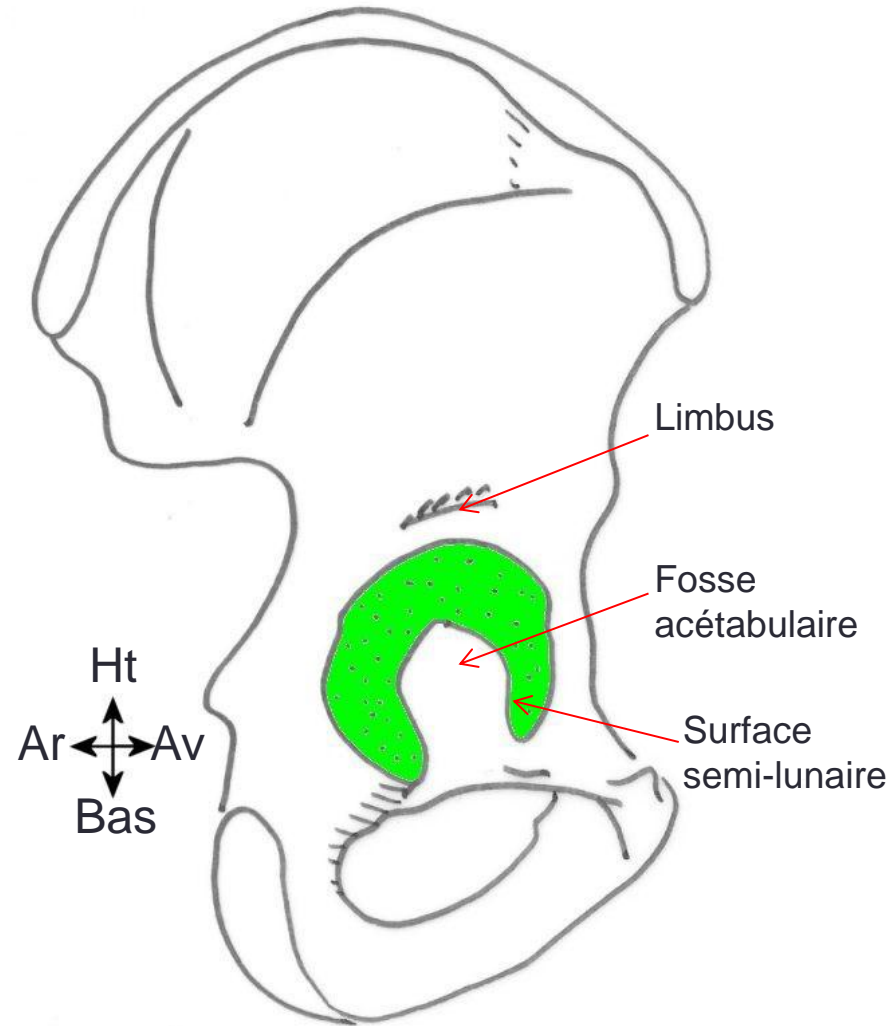
V/Description:

1-La face latérale:

A- L'acétabulum:

- Situé en dehors, regarde en avant et en bas.
- Il est bordé par le limbus acétabulaire.
- Il est formé de deux parties:
 - Une partie centrale ou fosse acétabulaire, non articulaire.
 - Une partie périphérique ou surface semi-lunaire en forme de croissant, articulaire et lisse.

Os coxal face latérale



Os coxal

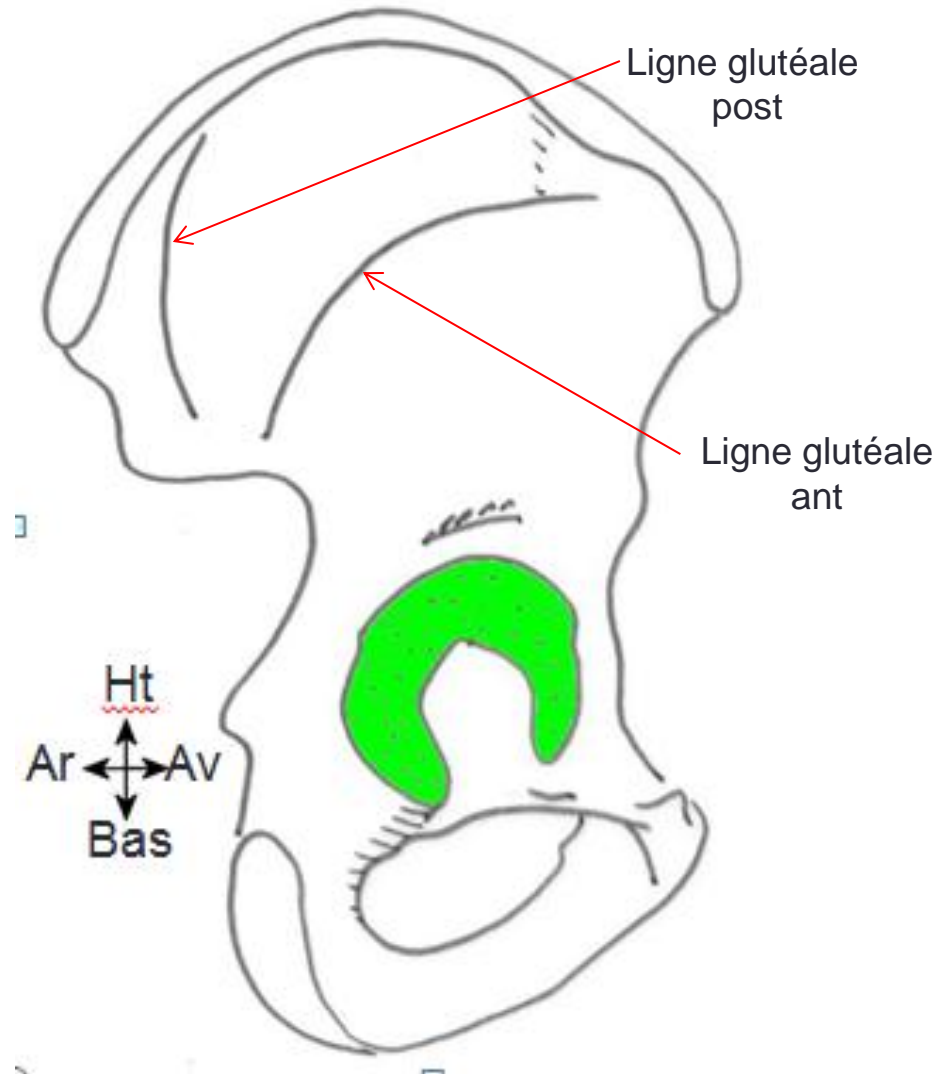
V/Description:

1-La face latérale:

B- La surface glutéale:

- Elle est situé sur un plan presque sagittal.
- Elle présente deux lignes courbes rugueuses, appelées lignes glutéales antérieures et postérieures.

Os coxal face latérale



Os coxal

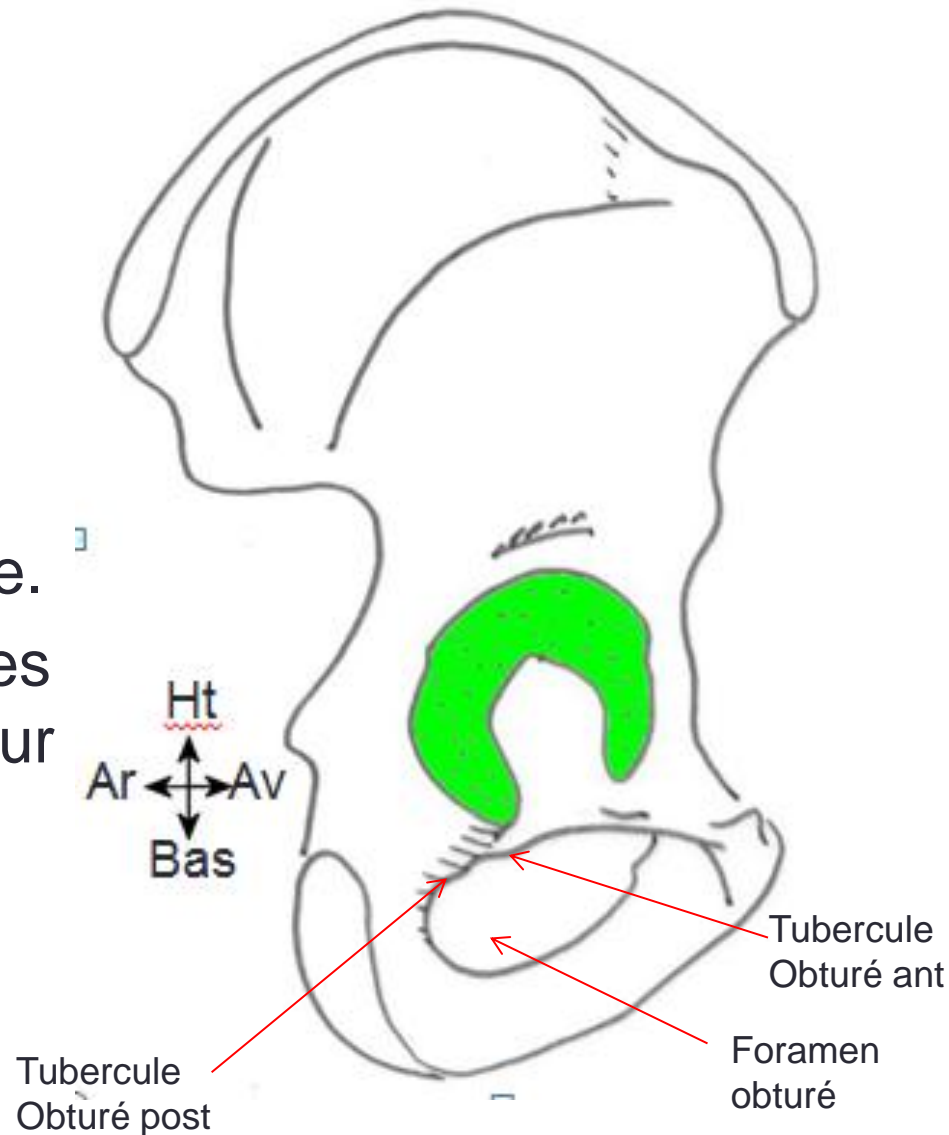
V/Description:

1-La face latérale:

C- Le foramen obturé:

- Il est situé au dessous de l'acétabulum.
- Il est large et de forme ovale.
- Sur son pourtour, il présente les tubercules obturateurs antérieur et postérieur.

Os coxal face latérale



Os coxal

Os coxal face latérale

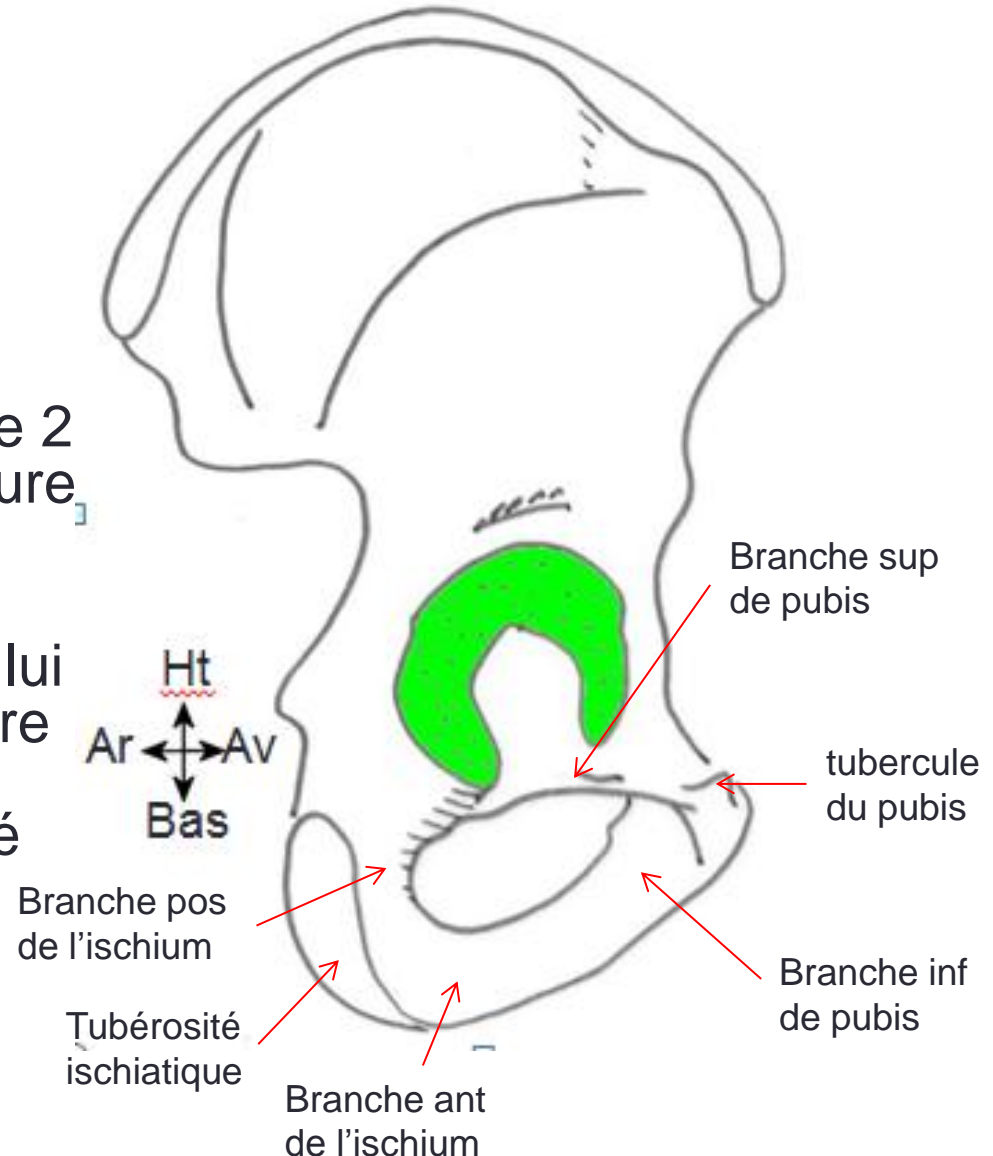
V/Description:

1-La face latérale:

D- Le cadre osseux ischio-pubien:

Il est formé de deux éléments:

- Le pubis, en avant : constitué de 2 branches (supérieure et inférieure), se réunissant en avant pour former le tubercule du pubis.
- L'ischium, en arrière: constitué lui aussi de 2 branches (postérieure et antérieure) se réunissant en arrière pour former la tubérosité ischiatique.



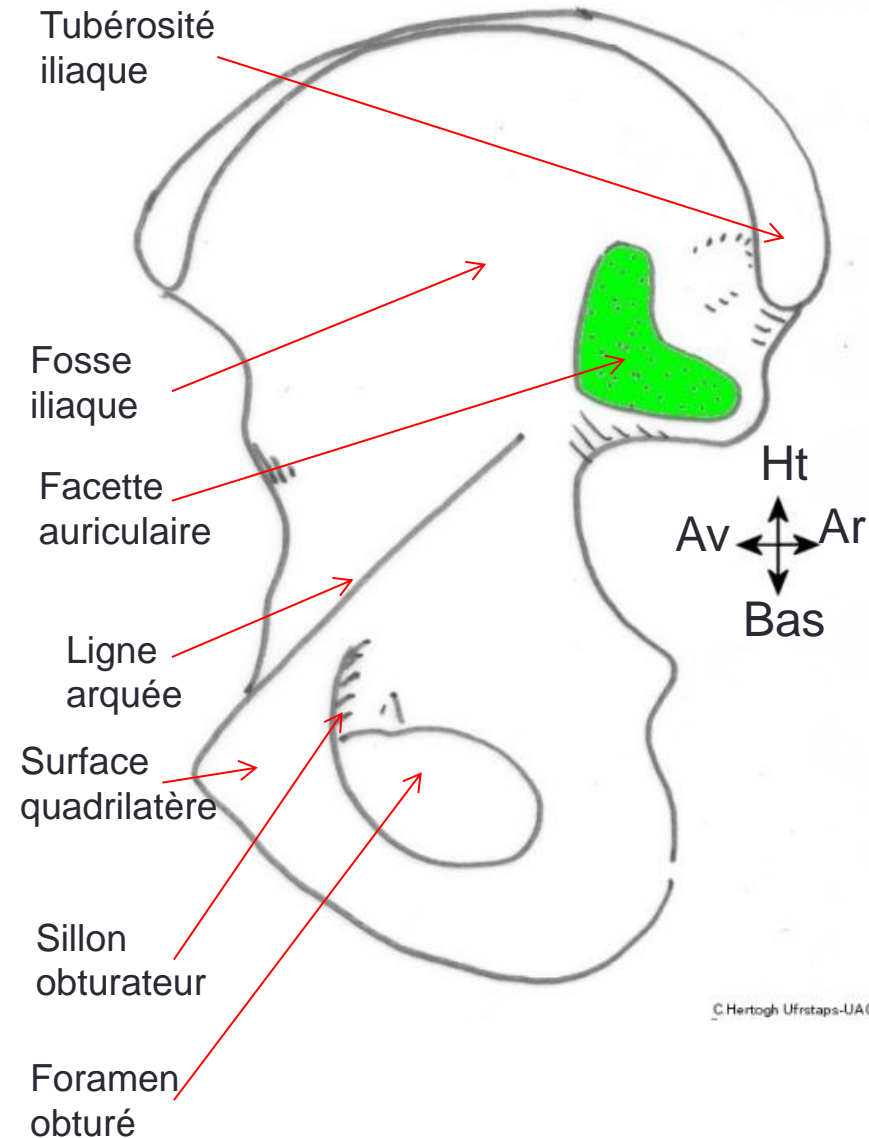
Os coxal

V/Description:

2-La face médiale: elle présente trois parties:

- Une partie médiane, appelée ligne arquée.
- Une partie supérieure et qui présente:
 - La fosse iliaque
 - Le foramen nourricier et la facette auriculaire (articulaire avec le sacrum) à sa partie postérieure.
 - La tubérosité iliaque au dessus de la facette auriculaire.
- Une partie inférieure, qui présente:
 - Le foramen obturé.
 - Le sillon obturateur
 - La surface quadrilatère.

Os coxal face médiale



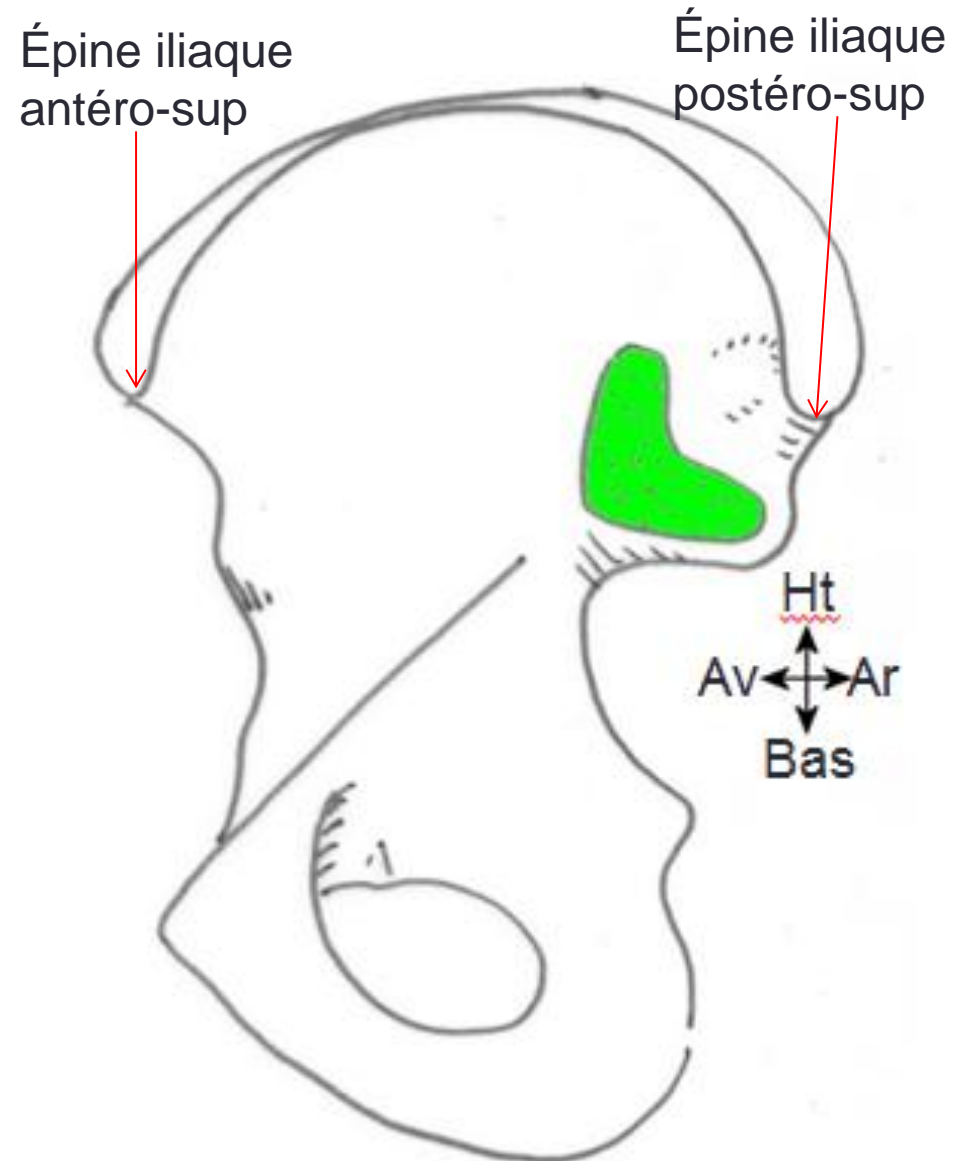
Os coxal

V/Description:

3-Le bord supérieur:

- Appelé aussi crête iliaque.
- Epais et contourné en S italique.
- Présente à son extrémité antérieure l'épine iliaque antéro-supérieure et à son extrémité postérieure l'épine iliaque postéro-supérieure.

Os coxal face médiale



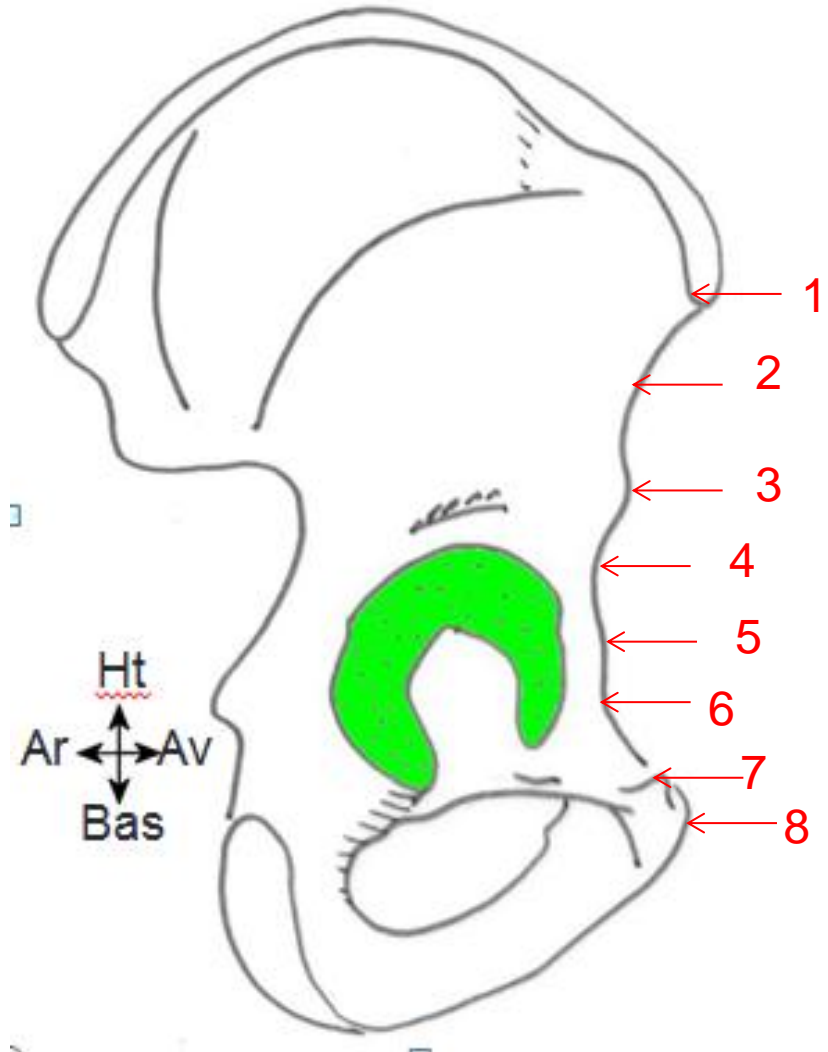
Os coxal

V/Description:

4-Le bord antérieur:

- S'étend de l'épine iliaque antéro-supérieure jusqu'à l'angle du pubis.
- Présente de haut en bas les éléments suivants:
 - L'épine iliaque antéro-supérieure **1**;
 - La petite échancrure ou échancrure innominée **2**;
 - L'épine iliaque antéro-inferieure **3**;
 - La grande échancrure ou échancrure du psoas **4**;
 - L'éminence ilio-pubienne **5**;
 - La surface péctinéale **6**;
 - Le tubercule du pubis **7**;
 - L'angle du pubis **8**.

Os coxal face Latérale



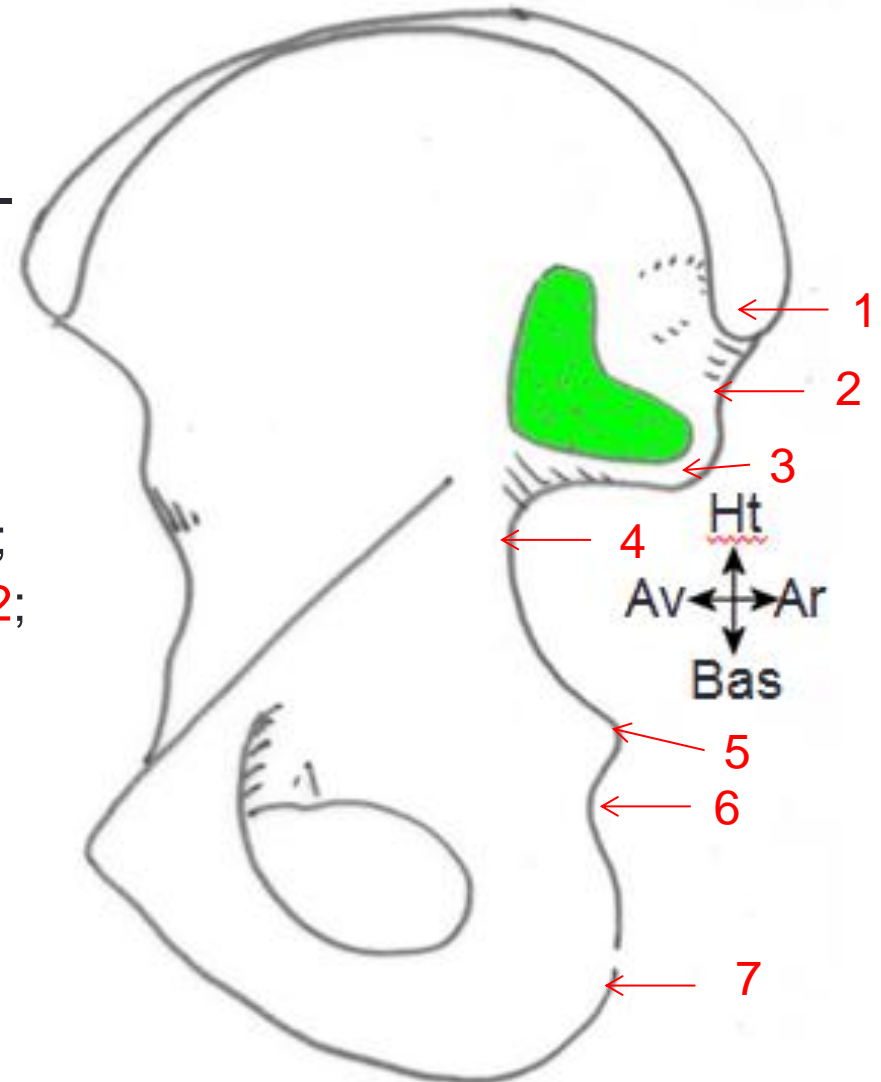
Os coxal

Os coxal face médiale

V/Description:

5-Le bord postérieur:

- S'étend de l'épine iliaque postéro-supérieure jusqu'à la tubérosité ischiatique.
- Présente de haut en bas les éléments suivants:
 - L'épine iliaque postéro-supérieure **1**;
 - La petite échancrure interépineuse **2**;
 - L'épine iliaque postéro-inferieure **3**;
 - La grande incisure ischiatique **4** ;
 - L'épine ischiatique **5**;
 - La petite incisure ischiatique **6**;
 - La tubérosité ischiatique **7**.



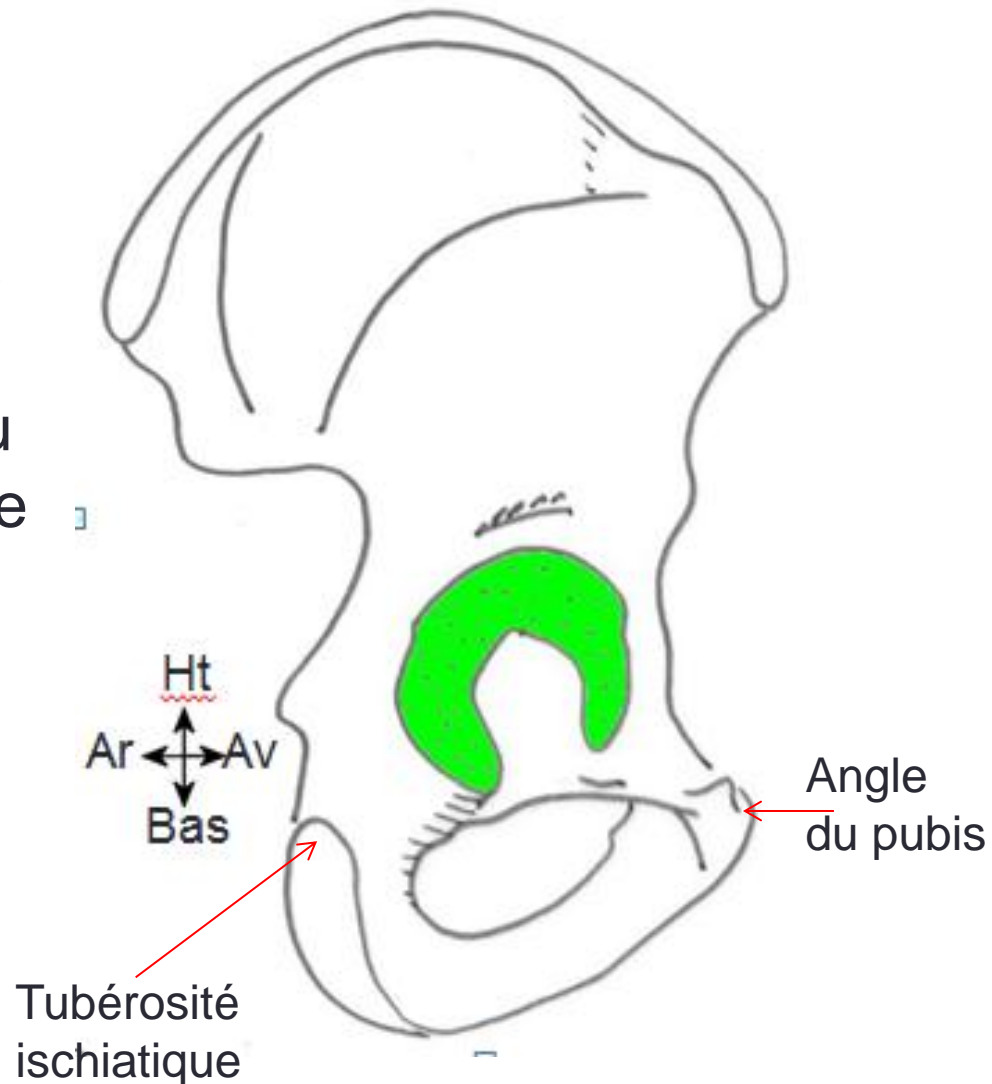
Os coxal

V/Description:

6-Le bord inférieur:

- S'étend de l'angle du pubis à la tubérosité ischiatique.
- Présente en avant, au niveau de l'angle du pubis, la surface symphysaire.

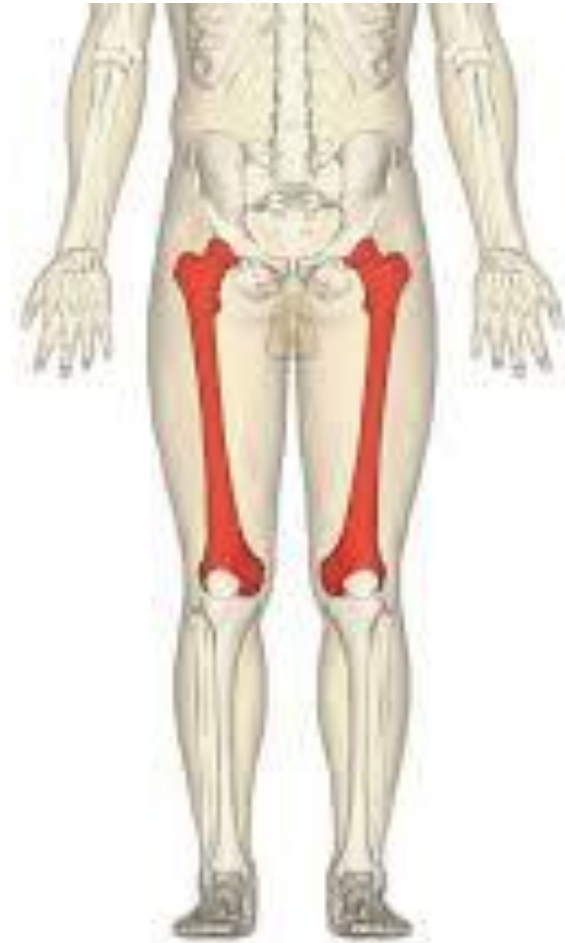Os coxal face Latérale



Fémur

I/Définition:

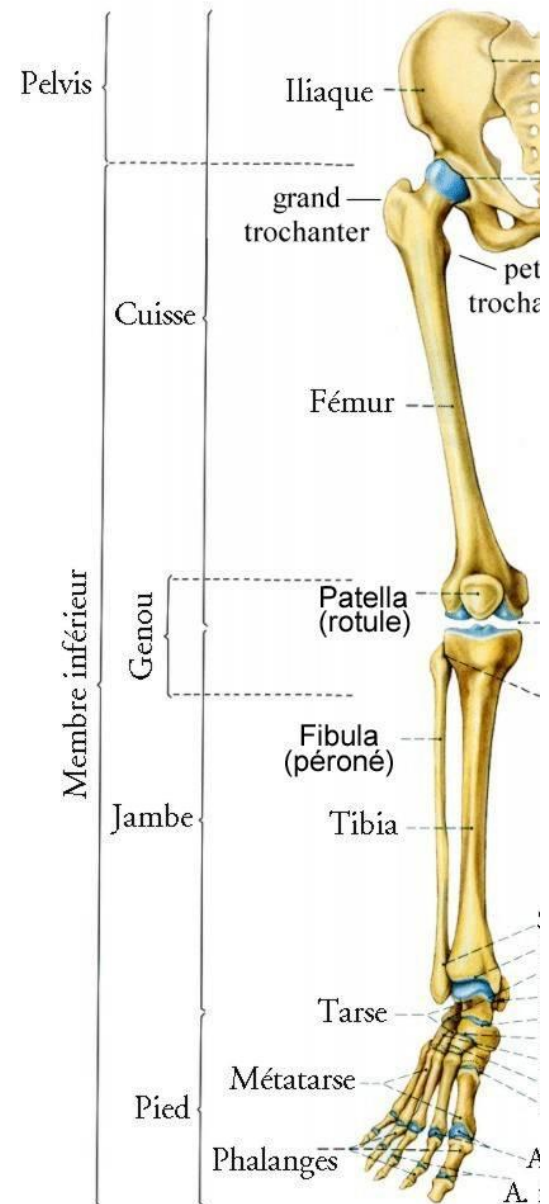
- Os long, formant le squelette de la cuisse.



Fémur

II/Situation:

- Il est situé au niveau de la cuisse, entre l'os coxal et les os de la jambe.

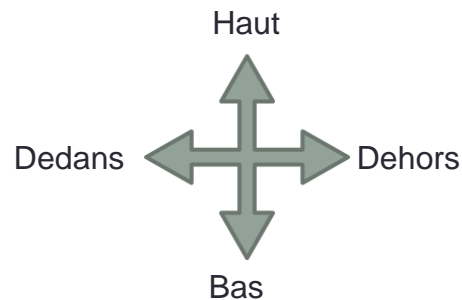


Fémur

Fémur , vue postérieure

III/Orientation:

- En haut, l'extrémité coudée,
- En dedans, la tête que porte cette extrémité,
- En arrière, le bord le plus saillant.



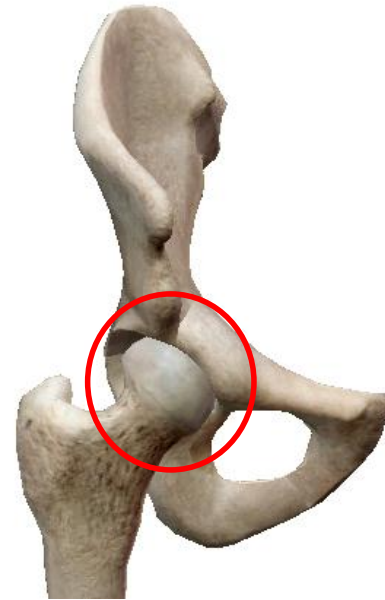Fémur

IV/Articulation:

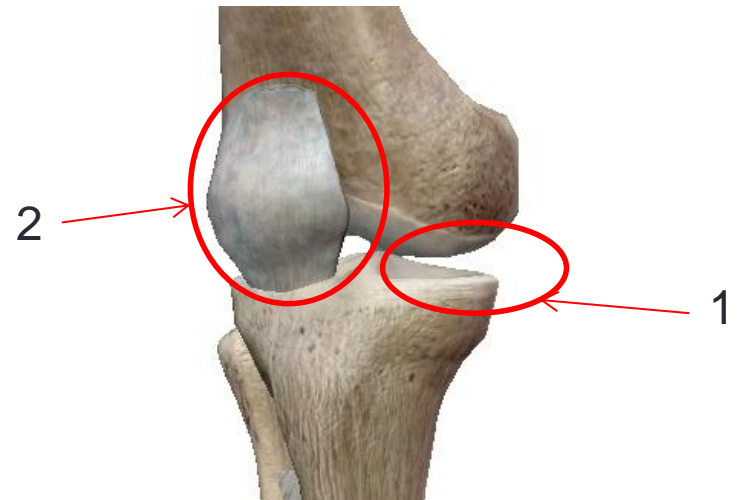
- Le fémur est articulé en haut avec l'os coxal: articulation coxo-fémorale.
- Il es articulé en bas avec deux os:

- L'extrémité proximale du tibia: articulation fémoro-tibiale **1**.
- La patella: articulation fémoro-patellaire **2**.

L'ensemble de ces deux articulations forment l'articulation du genou.



Articulation coxo-fémorale



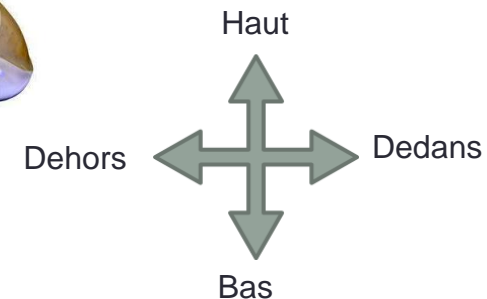
Articulation du genou

Fémur

Fémur, vue antérieure

V/Description:

- Il présente à décrire:
 - Une diaphyse
 - Deux epiphyses.
- Il présente aussi
 - une direction oblique de haut en bas et de dehors en dedans;
 - une courbure à concavité postérieure.



Fémur

V/Description:

A/ La diaphyse:

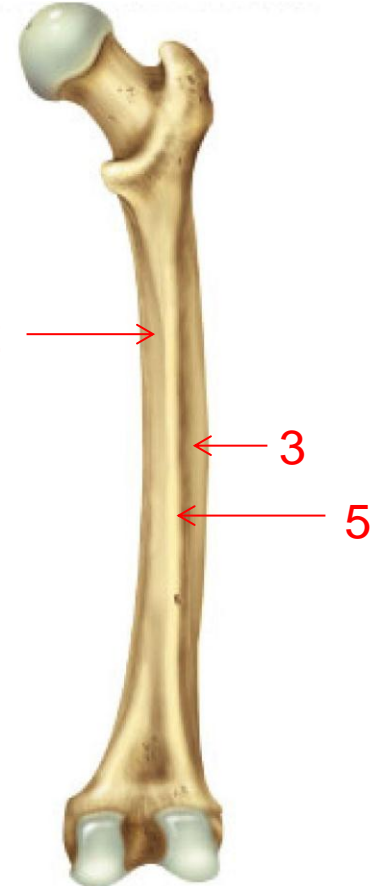
Elle présente:

- Trois faces: antérieure **1**, postéro-médiale **2** et postéro-latérale **3**.
- Trois bords: latéral **4**, médial **5** et postérieur **6**.

Fémur



Vue antérieure



Vue postérieure

Fémur

V/Description:

A/ La diaphyse:

1/ Face antérieure:

De forme convexe, sa surface est lisse.

Fémur, vue antérieure



Fémur

V/Description:

A/ La diaphyse:

2/ Face postéro-médiale:

De forme convexe, sa surface est lisse.

Fémur, vue postérieure



Fémur

V/Description:

A/ La diaphyse:

3/ Face postéro-latérale:

Excavé au milieu, effilée en haut et en bas..

Fémur, vue postérieure



Fémur

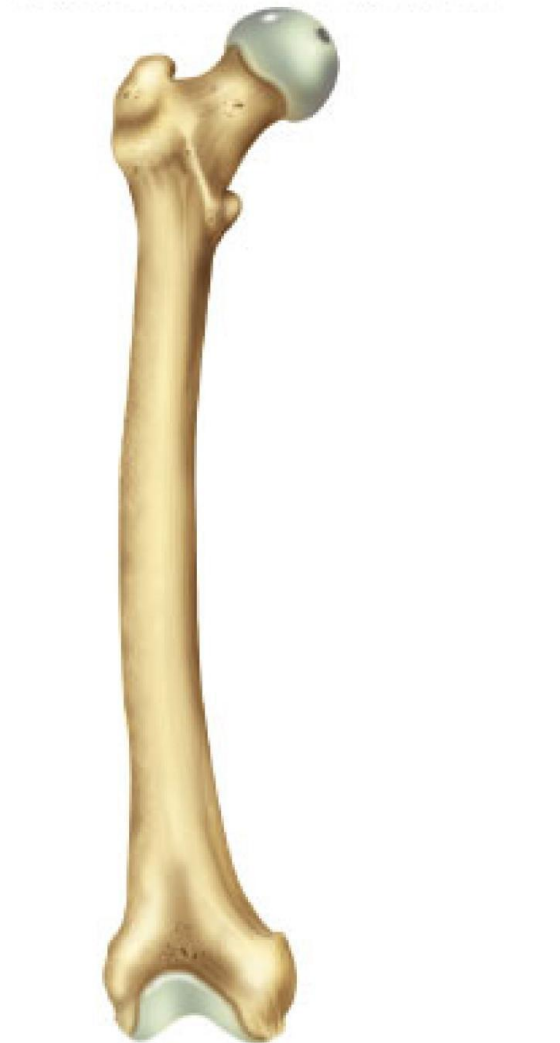V/Description:

A/ La diaphyse:

4/ Les bords latéraux:

Arrondis et mouses.

Fémur, vue antérieure



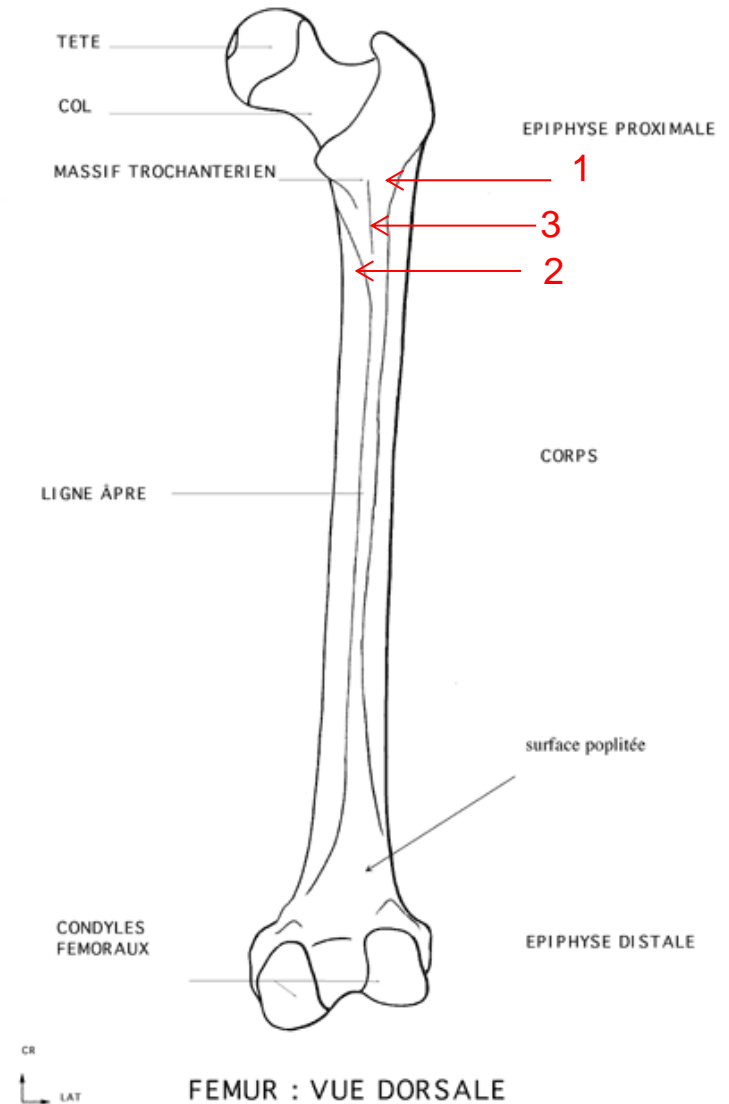
Fémur

V/Description:

A/ La diaphyse:

5/ Le bord postérieur: appelé aussi ligne âpre.

- Dans la partie médiane de la diaphyse la ligne âpre présente deux crêtes médiale et latérale séparées par un interstice.
- A l'extrémité proximale la ligne âpre présente trois crêtes:
 - La crête latérale 1;
 - La crête médiale 2;
 - La crête moyenne 3.
- A l'extrémité distale les crête médiale et latérale se bifurquent délimitant la surface poplitée.



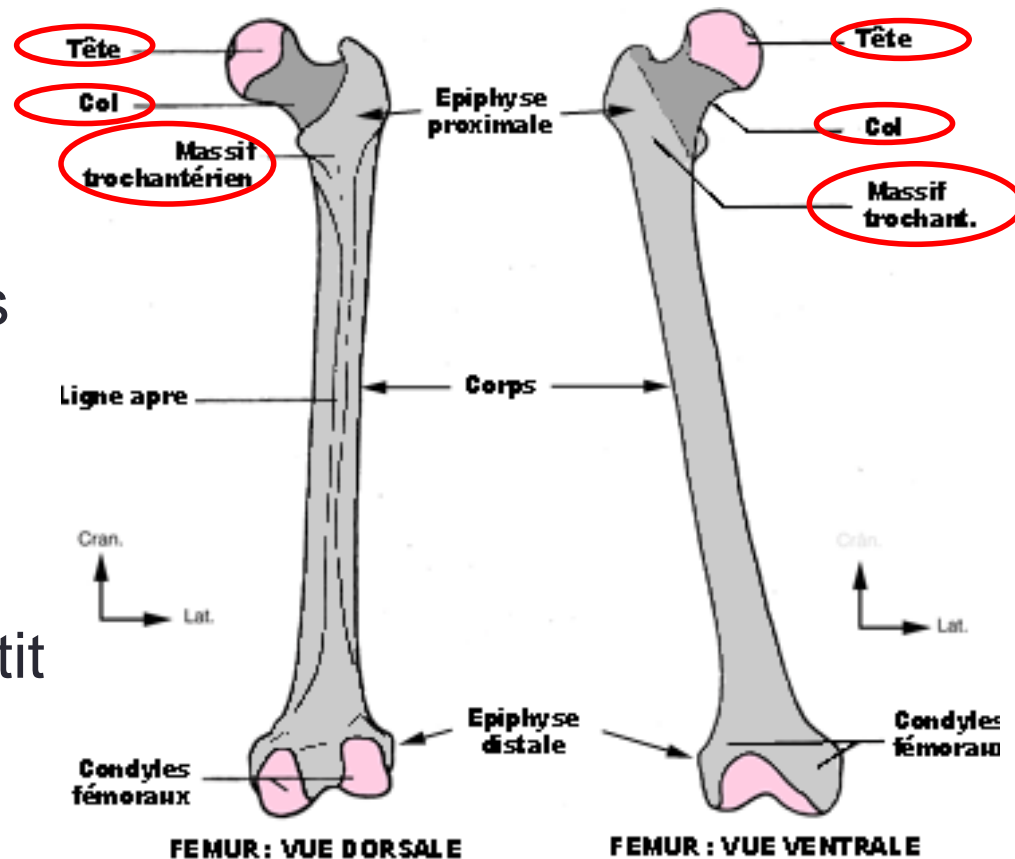
Fémur

V/Description:

B/ L'épiphyse proximale:

Elle se compose des éléments suivants:

- La tête fémorale
- Le col
- Deux tubérosité appelées petit et grand trochanter.



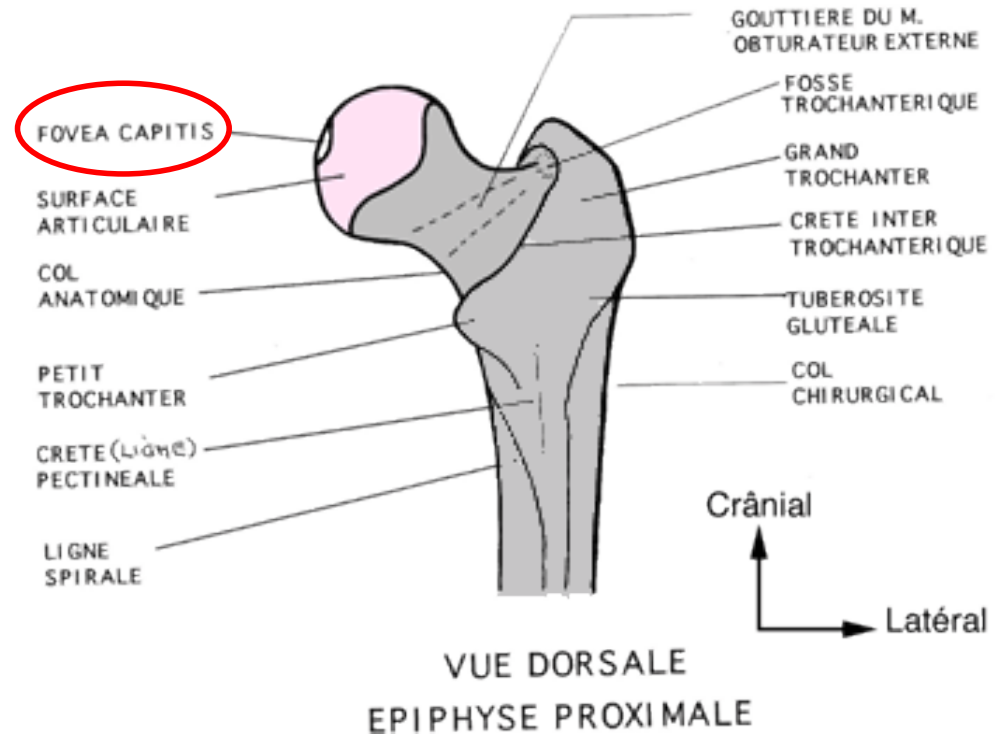
Fémur

V/Description:

B/ L'épiphyse proximale:

1/La tête fémorale:

- Saillie articulaire arrondie, représentant les 2/3 d'une sphère de 20mm de rayon;
- Elle s'articule avec la surface semi-lunaire de l'acétabulum.
- Présente une fossette au dessous et en arrière de son centre: la fovea capitis.



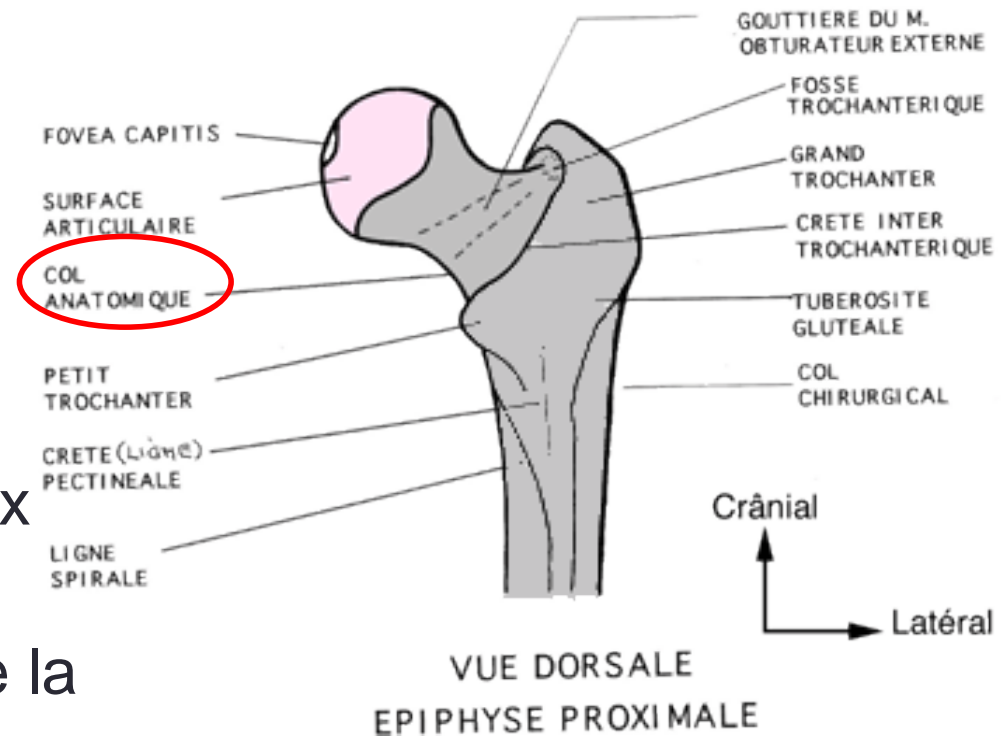
Fémur

V/Description:

B/ L'épiphyse proximale:

2/Le col:

- Situé entre la tête et les deux trochanter;
- Son axe forme avec celui de la diaphyse un angle de 130° .



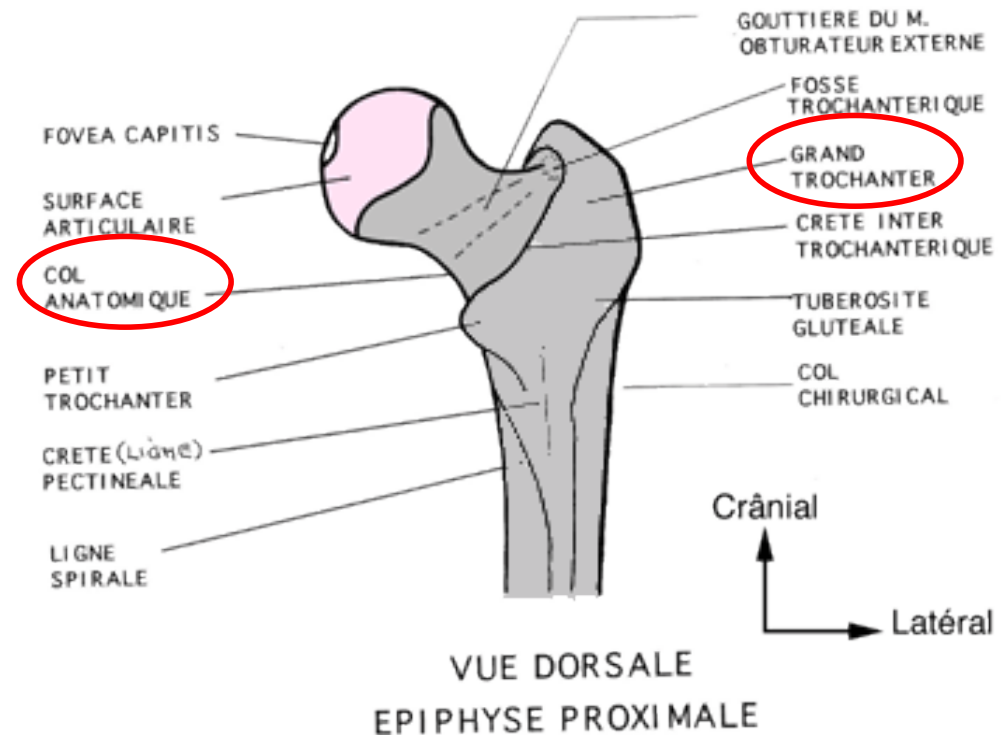
Fémur

V/Description:

B/ L'épiphyse proximale:

3/Le grand trochanter:

- Grosse tubérosité située en dehors du col et semble prolonger le corps du fémur.
- Présente:
 - Deux faces: latérale et médiale
 - Trois bords: antérieur, postérieur et supérieur.

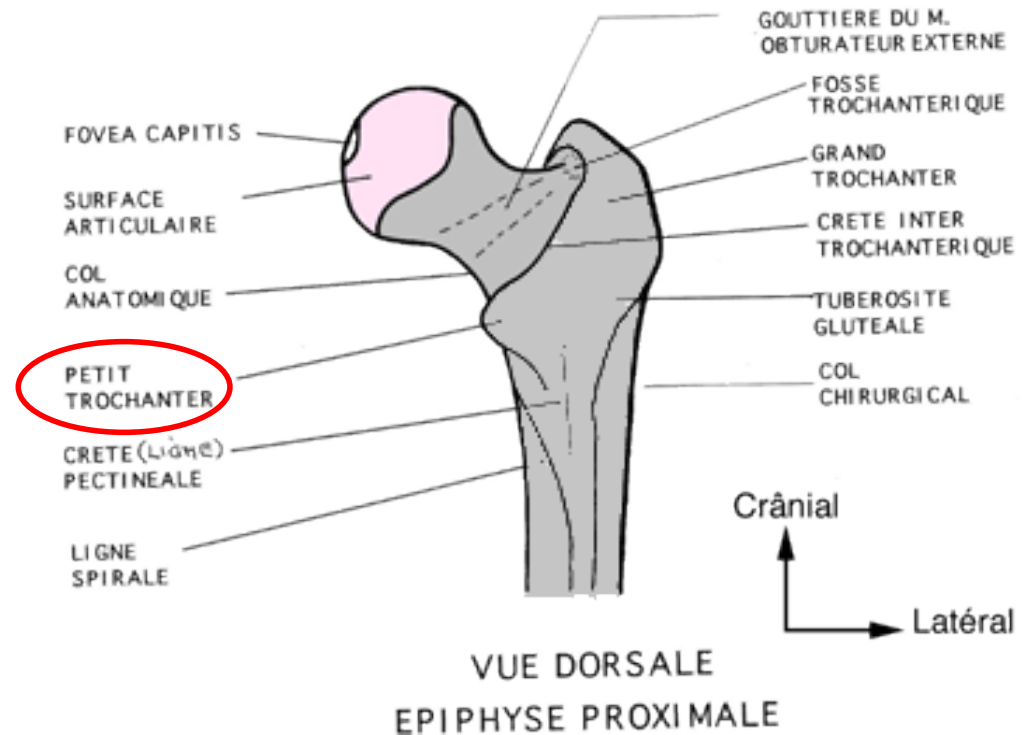


Fémur

V/Description:

B/ L'épiphyse proximale:

4/Le petit trochanter:
petite saillie conique.



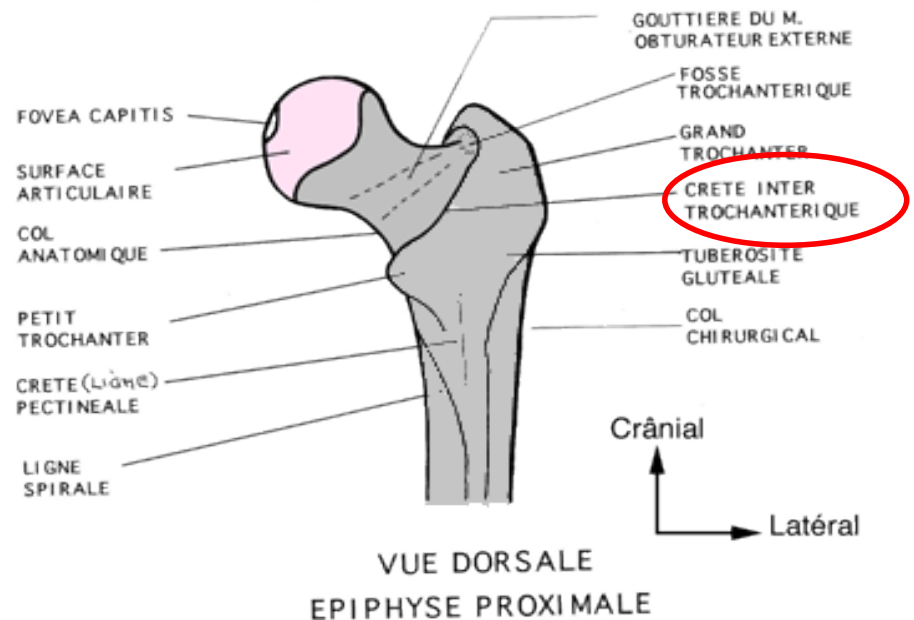
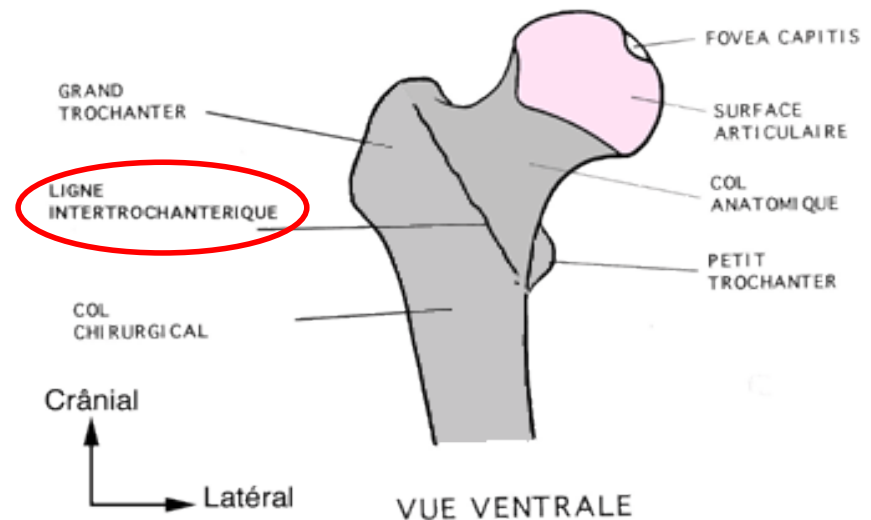
Fémur

V/Description:

B/ L'épiphyse proximale:

5/La ligne et la crête intertrochantériques:

- La ligne intertrochantérique sépare le col de la diaphyse fémorale en avant.
- La crête intertrochantérique relie le grand trochanter au petit trochanter en arrière.



Fémur

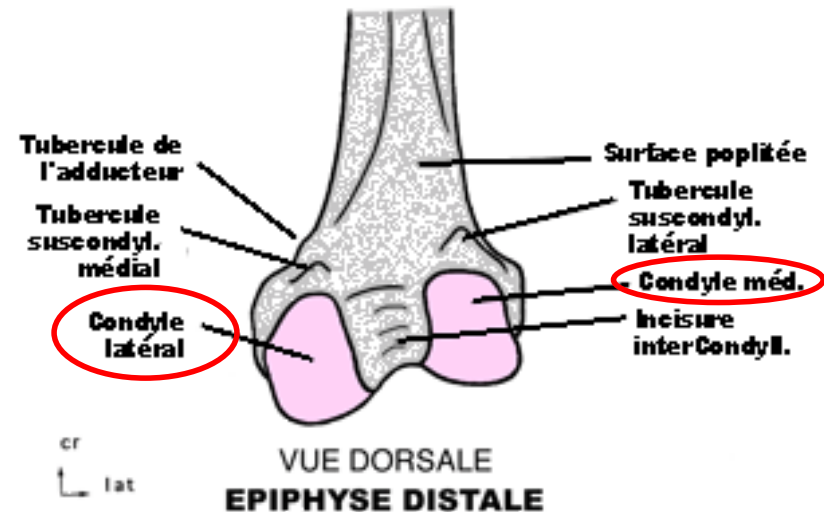
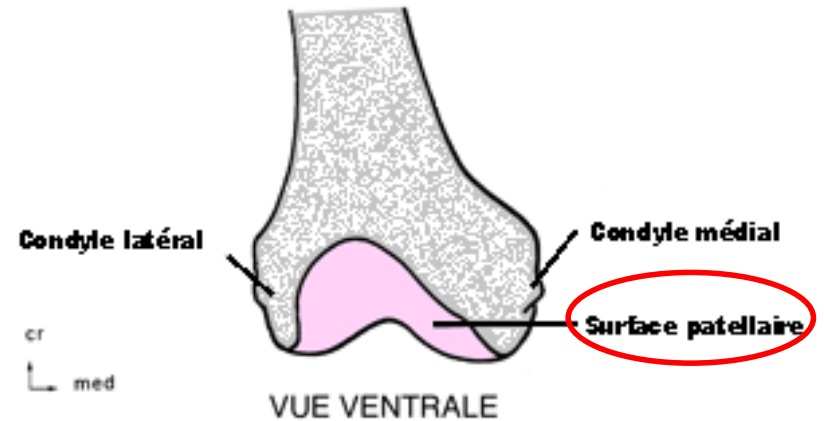
V/Description:

C/ L'épiphyse distale:

Elle est volumineuse et se compose de deux saillies articulaire, les condyles fémoraux médial et latéral.

Elle présente 5 faces:

- La face antérieure présente la surface patellaire et la fossette supra articulaire.
- La face inférieure, présente les surfaces condylaires médiale et latérale.

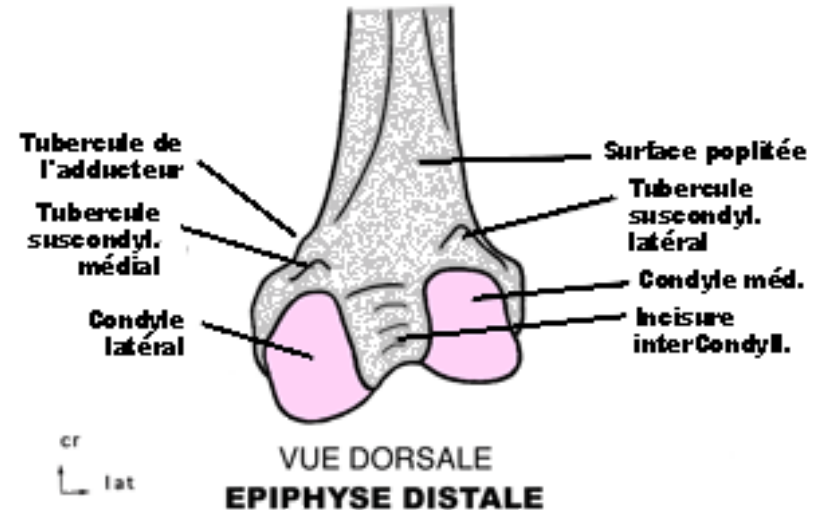
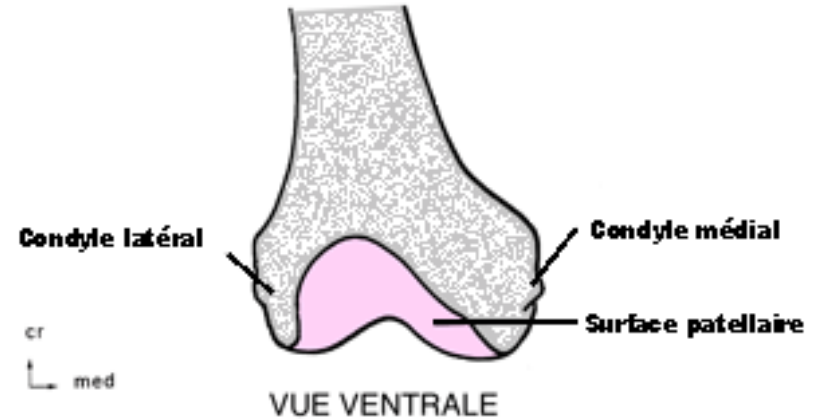


Fémur

V/Description:

C/ L'épiphyse distale:

- La face latéral présente l'épicondyle latéral.
- La face médiale présente l'épicondyle médiale.



Merci