

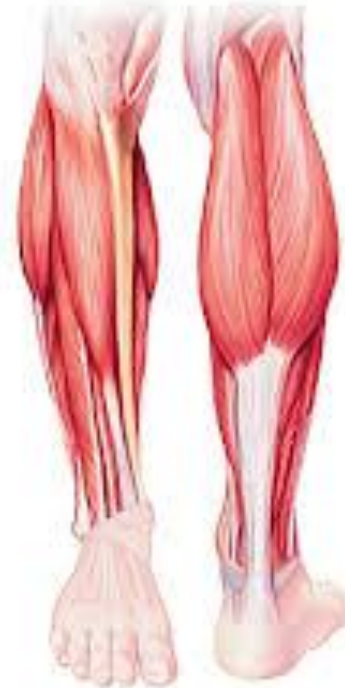MYOLOGIE DU MEMBRE INFÉRIEUR II

Muscles la jambe et du pied.

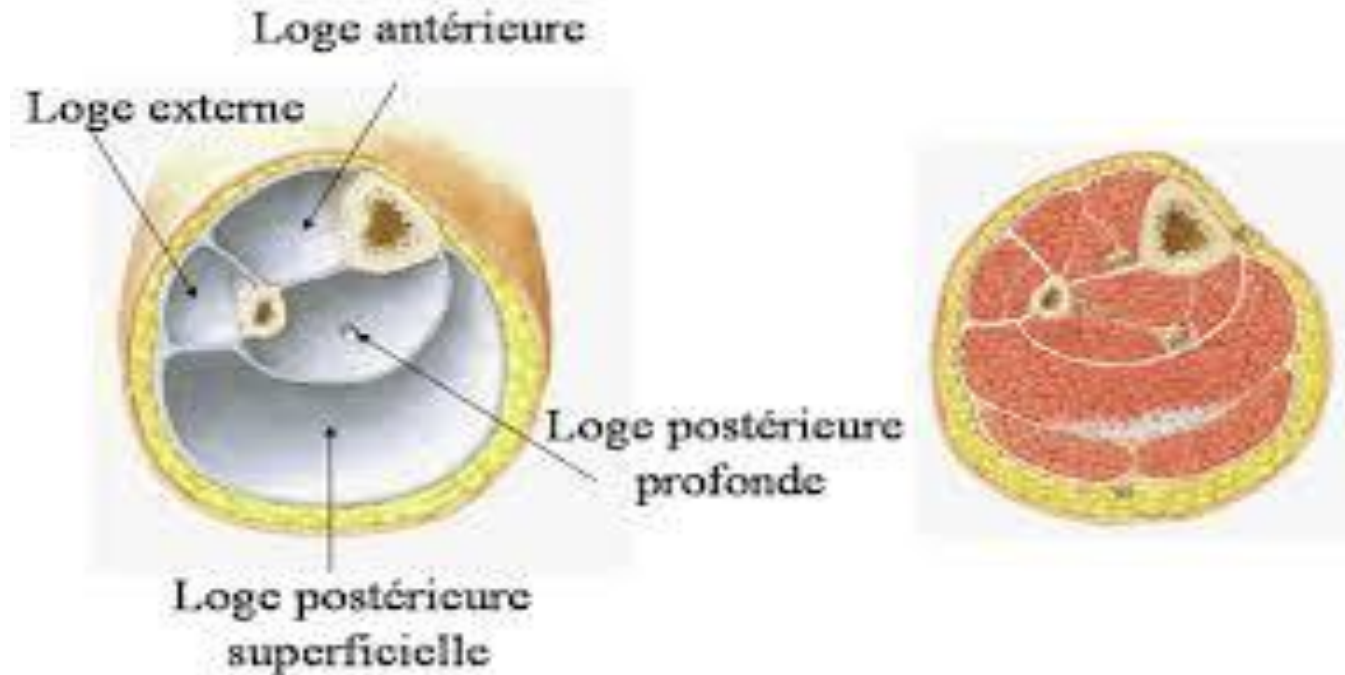
Muscles de la jambe

Muscles de la jambe

La jambe est divisée en trois loges musculaires par les deux septum intermusculaires antérieur et postérieur.



Muscles de la jambe



- La loge antérieure comprend le groupe musculaire antérieur composé de 04 muscles.
- La loge latérale comprend le groupe musculaire latéral composé de 02 muscles disposés en deux plans.
- La loge postérieure comprend le groupe musculaire postérieur composé de 06 muscles disposés en deux plans.

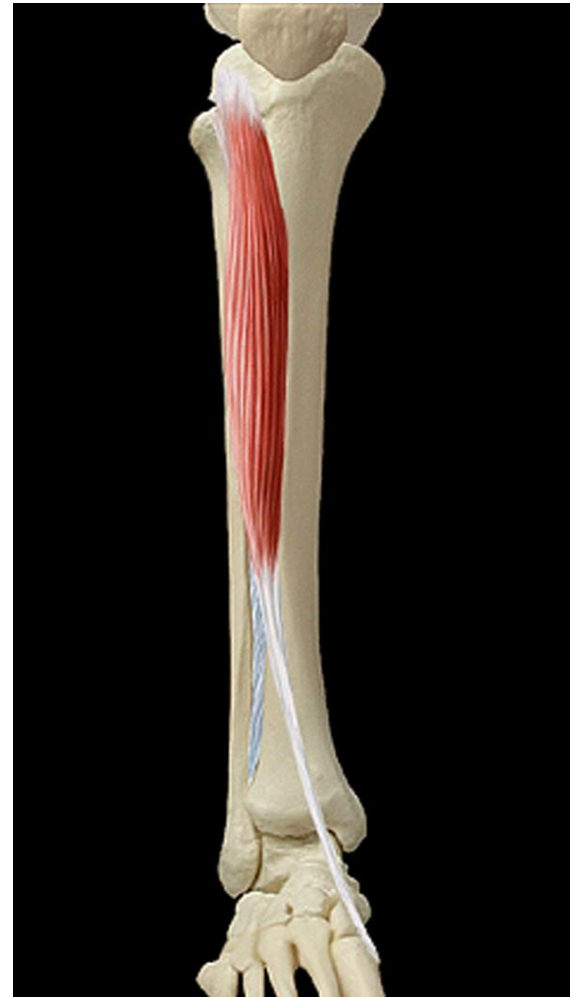Muscles de la jambe

I/ groupe musculaire antérieur (loge des extenseurs):

Quatre muscles juxtaposés de dedans en dehors:

1/ Le muscle tibial antérieur:

- **Origine:**
 - Tubercule infracondyloire latéral du tibia (tubercule de Gerdy).
 - Crête oblique et face latérale du tibia.
 - Membrane interosseuse crurale.
- **Terminaison:** 1^{er} cunéiforme et M1.
- **Action:** fléchisseur, puis adducteur et rotateur médial du pied.
- **Innervation:** Nerf fibulaire profond (plexus sacré).



Muscles de la j

1/ groupe musculaire antérieur (loge des extenseurs):

Quatre muscles juxtaposés de dedans en dehors:

2/ Le muscle long extenseur de l'hallux:

• Origine:

- Face médiale de la fibula.
- Membrane interosseuse.

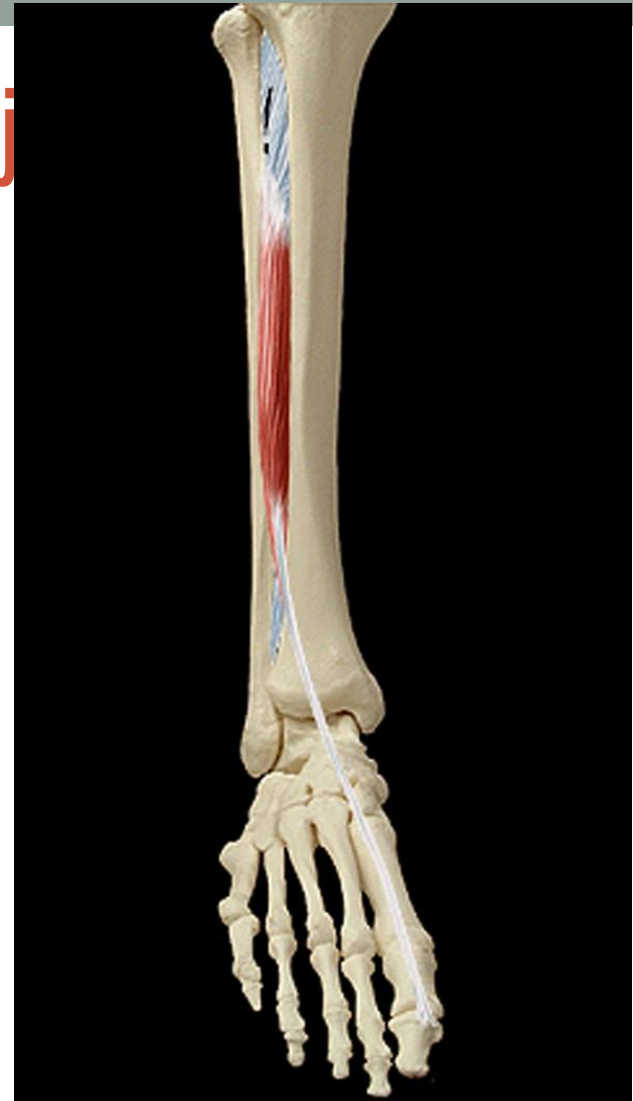• Terminaison:

- P2 de l'hallux.
- P1 de l'hallux(expansions latérales).

• Action:

- Extenseur de P2 sur P1 et P1 sur M1 puis fléchisseur du pied sur la jambe.
- Rotateur médial du pied.

- **Innervation:** Nerf fibulaire profond (plexus sacré).



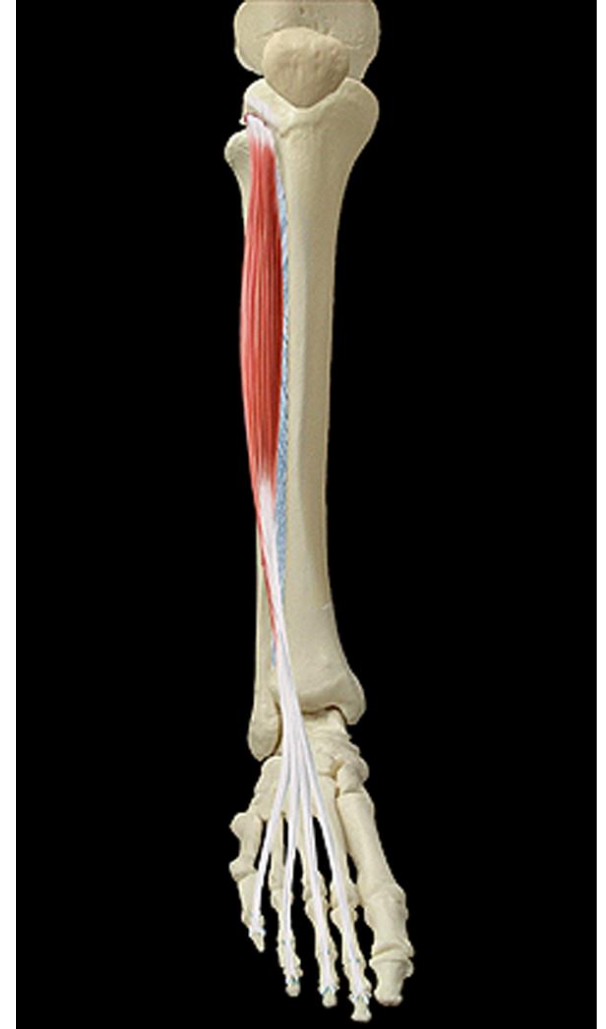Muscles de la jambe

1/ groupe musculaire antérieur (loge des extenseurs):

Quatre muscles juxtaposés de dedans en dehors:

3/ Le muscle long extenseur des orteils:

- **Origine:**
 - Condyle latéral du tibia.
 - Face médiale de la fibula.
 - Membrane interosseuse crurale.
- **Terminaison:** 4 tendons destinés aux 4 derniers orteils (P2 et P3)
- **Action:**
 - Extenseurs des orteils
 - Fléchisseur et rotateur latéral du pied.
- **Innervation:** Nerf fibulaire profond (plexus sacré)



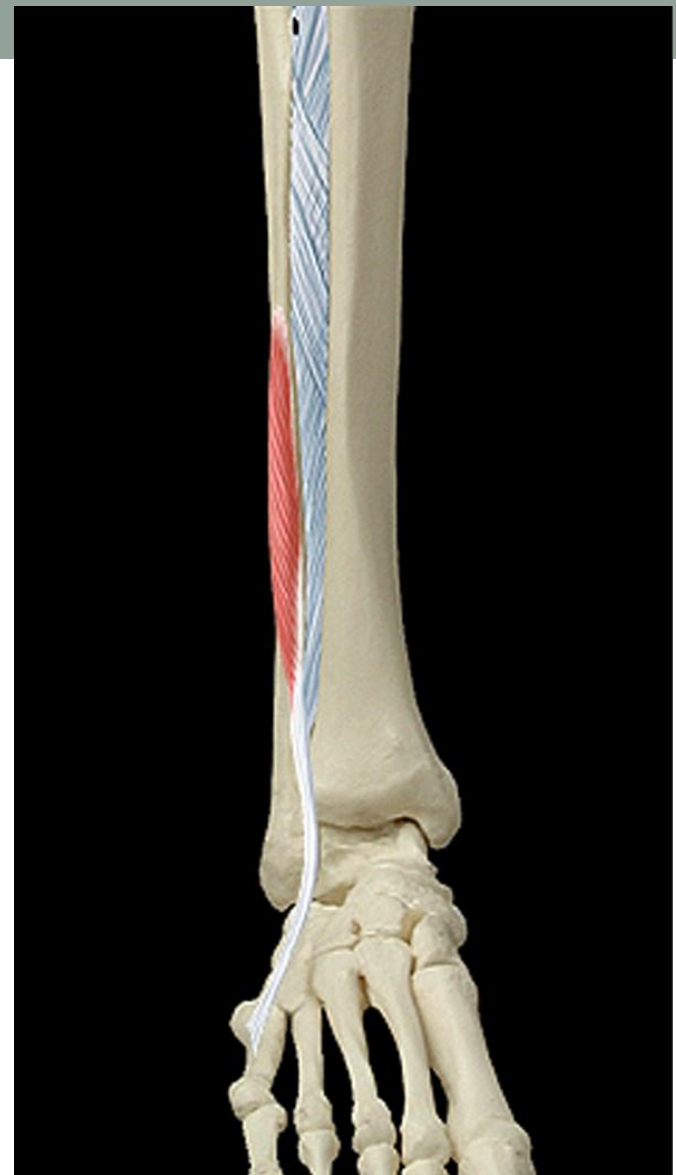Muscles de la

I/ groupe musculaire antérieur (loge des extenseurs):

Quatre muscles juxtaposés de
dedans en dehors:

4/ Le muscle troisième fibulaire:

- **Origine:**
 - Face médiale de la fibula.
 - Membrane interosseuse crurale.
- **Terminaison:** M5.
- **Action:**
 - Fléchisseur et abducteur du pied.
 - Rotateur latéral du pied.
- **Innervation:** Nerf fibulaire profond
(plexus sacré)



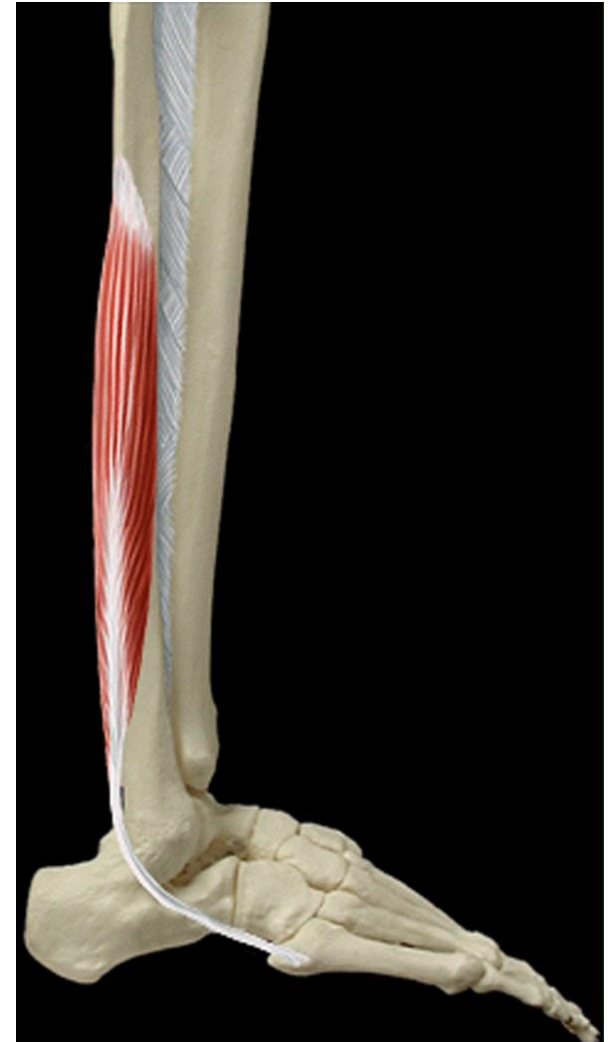Muscles de la jambe

II/ groupe musculaire latéral (loge des muscles fibulaires):

2 muscles répartis en 2 plans

A/ Plan profond: le muscle court fibulaire

- **Origine:**
 - face latérale de la fibula.
 - Septums intermusculaires.
- **Terminaison:**
 - M5.
 - Expansion pour M4.
- **Action:** abducteur et rotateur latéral du pied.
- **Innervation:** Nef fibulaire superficiel (plexus sacré)



Muscles de la jambe

II/ groupe musculaire latéral (loge des muscles fibulaires):

2 muscles répartis en 2 plans

B/ Plan superficiel: le muscle long fibulaire

- **Origine:**

- Condyle latéral du tibia.
- Tête de la fibula.
- Face latérale de la fibula.
- Septums intermusculaires.

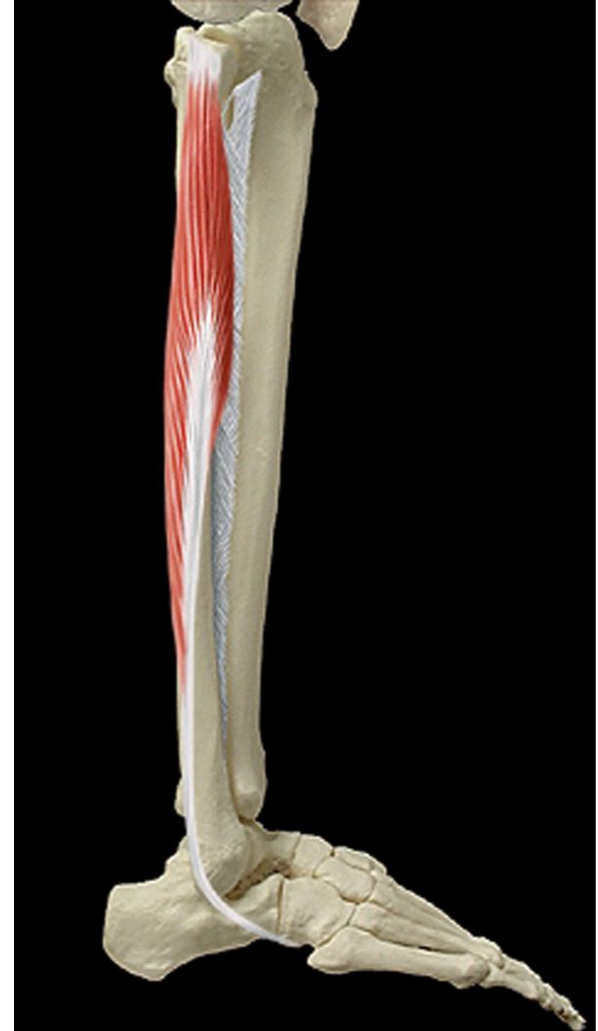- **Terminaison:**

- M1.
- Expansion pour le 1^{er} cuneiforme.

- **Action:**

- Extenseur du pied.
- abducteur et rotateur latéral du pied.

- **Innervation:** Nef fibulaire superficiel (plexus sacré)



Muscles de la jambe

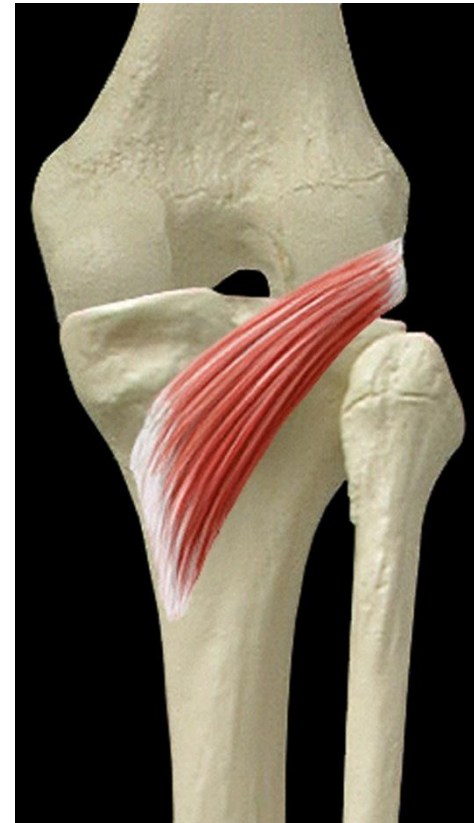II/ groupe musculaire postérieur (loge des muscles fléchisseurs):

6 muscles répartis en 2 plans

A/ Plan profond: 04 muscles:

1/ Le muscle poplité:

- **Origine:** condyle latéral du fémur.
- **Terminaison:** Face postérieure du tibia (surface poplitée)
- **Action:** Fléchisseur et rotateur médial de la jambe.
- **Innervation:** Nerf tibial (plexus sacré).



Muscles de la jambe

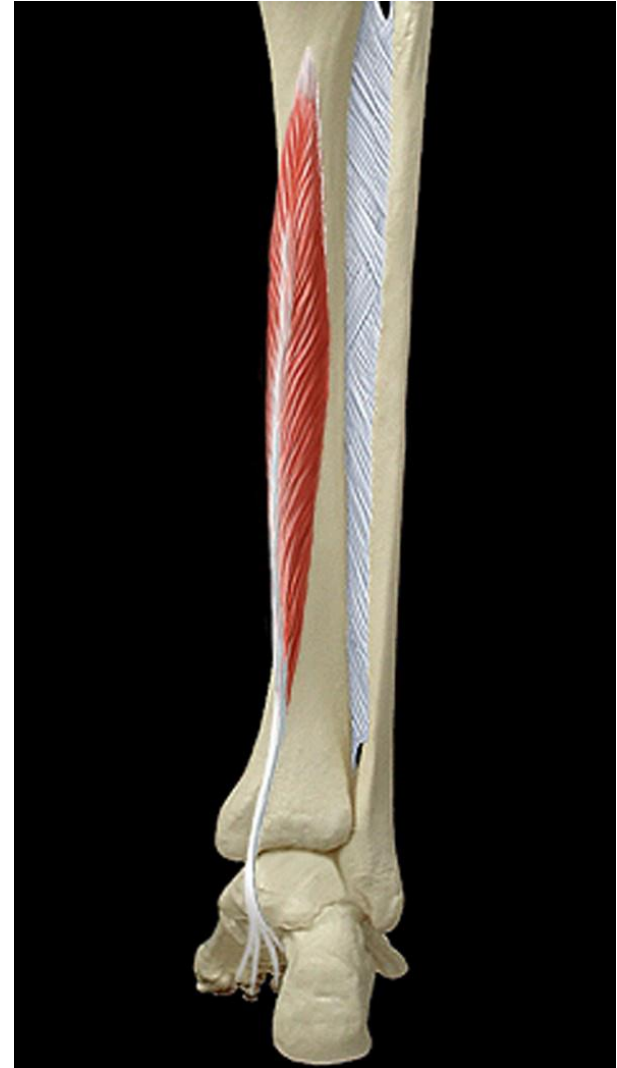II/ groupe musculaire postérieur (loge des muscles fléchisseurs):

6 muscles répartis en 2 plans

A/ Plan profond: 04 muscles:

2/ Le muscle long fléchisseur des orteils:

- **Origine:** Face postérieure du tibia.
- **Terminaison:** 4 tendons sur P3 des 4 derniers orteils.
- **Action:**
 - Fléchisseur des orteils.
 - Extenseur du pied.
- **Innervation:**



Muscles de la jambe

II/ groupe musculaire postérieur (loge des muscles fléchisseurs):

6 muscles répartis en 2 plans

A/ Plan profond: 04 muscles:

3/ Le muscle tibial postérieur:

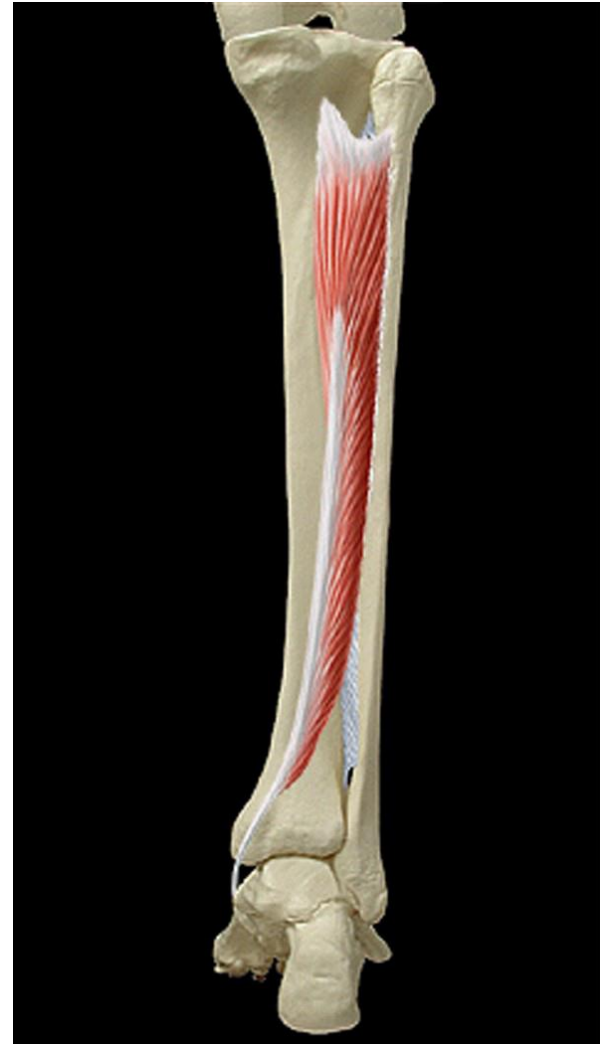
- **Origine:**

- Face postérieure du tibia.
- Face médiale de la fibula.
- Membrane interosseuse.

- **Terminaison:**

- Os naviculaire
- Expansions sur les 3 cuneiformes , sur M2, M3 et M4.
- **Action:** Adducteur et rotateur médial du pied.

- **Innervation:** Nerf tibial (plexus sacré).



Muscles de la jambe

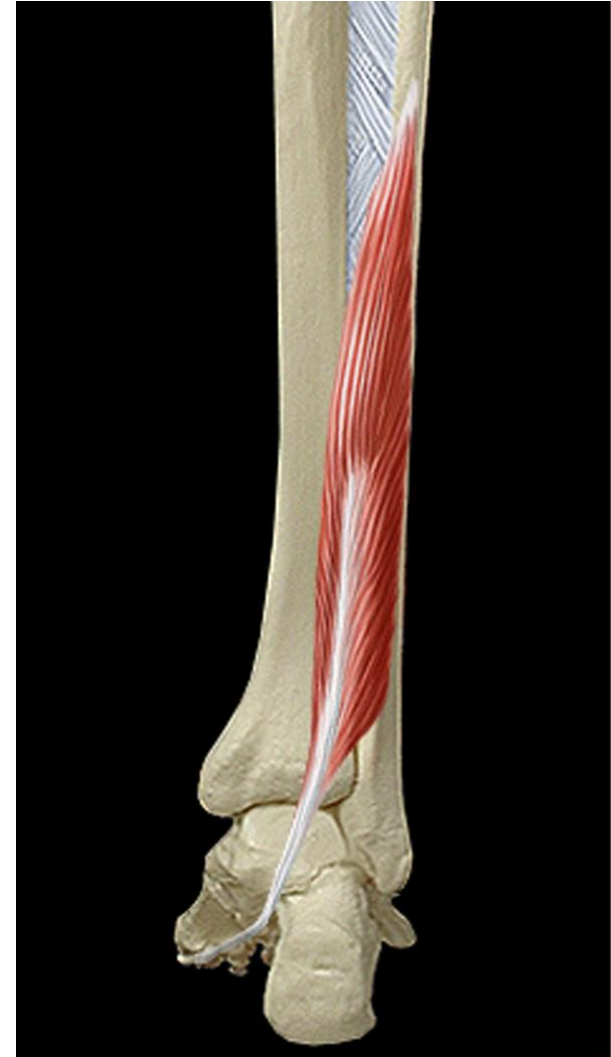II/ groupe musculaire postérieur (loge des muscles fléchisseurs):

6 muscles répartis en 2 plans

A/ Plan profond: 04 muscles:

4/ Le muscle long fléchisseur de l'hallux:

- **Origine:**
 - Face postérieure de la fibula.
 - Membrane interosseuse.
- **Terminaison:** P2 de l'hallux.
- **Action:** Fléchisseur de P2 sur P1 puis P1 sur M1.
- **Innervation:** Nerf tibial (plexus sacré).



Muscles de la jambe

II/ groupe musculaire postérieur (loge des muscles fléchisseurs):

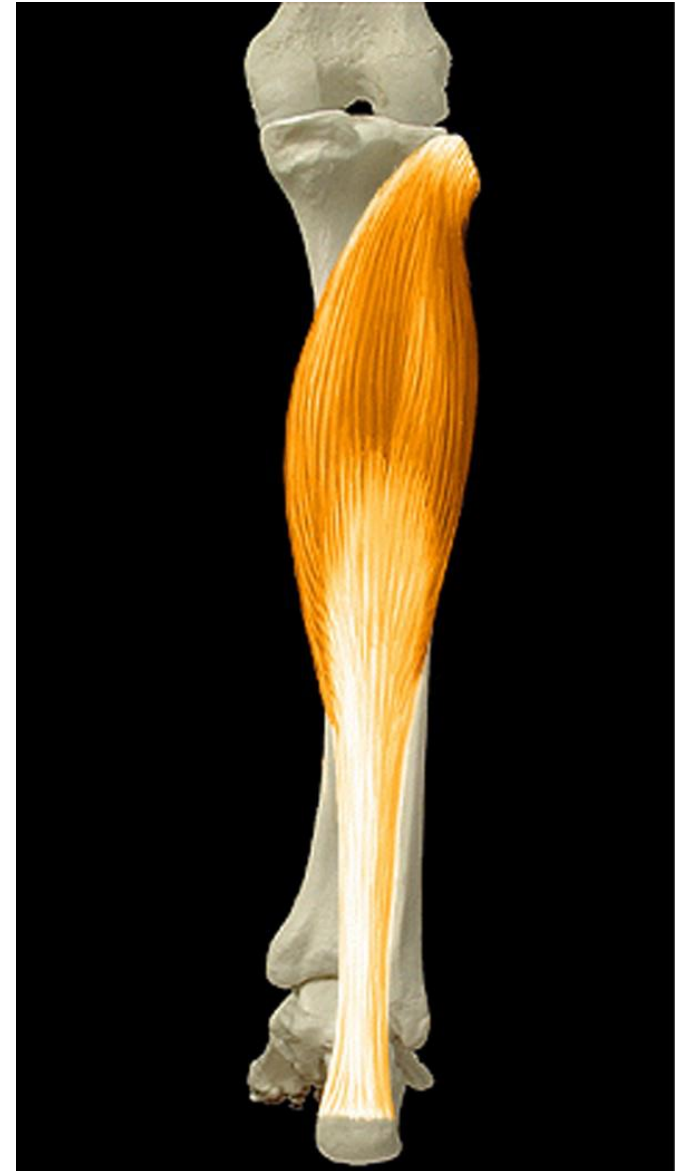6 muscles répartis en 2 plans

B/ Plan superficiel: 02 muscles:

1/ Le muscle triceps sural: avec ses 3 portions musculaires:

Origine du muscle soléaire:

- Chef fibulaire: tête et face postérieure de la fibula.
- Chef tibial: ligne oblique de la face postérieure et bord médial du tibia.



Muscles de la jambe

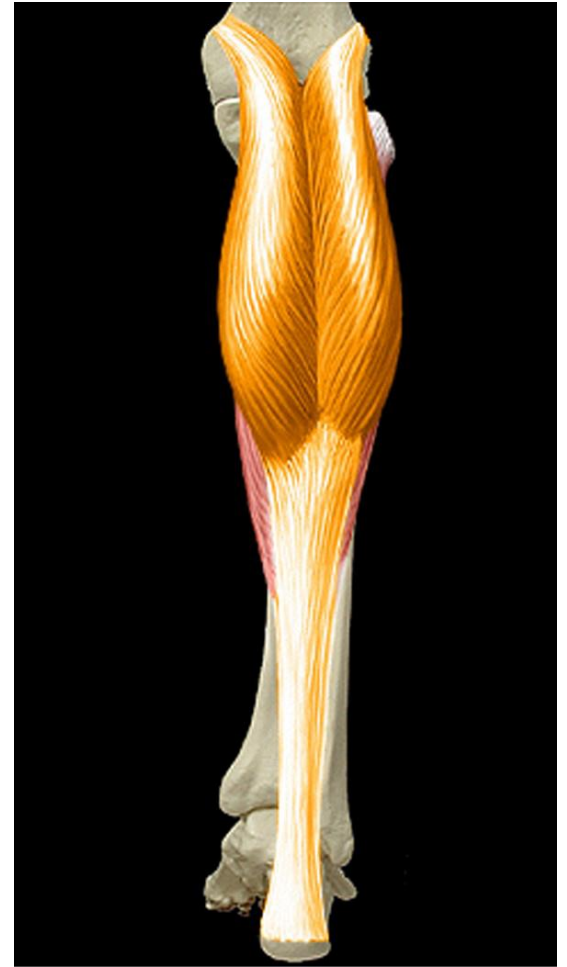
II/ groupe musculaire postérieur (loge des muscles fléchisseurs):

6 muscles répartis en 2 plans

B/ Plan superficiel: 02 muscles:

1/ Le muscle triceps sural: avec ses 3 portions musculaires:

Origine du muscle gastrocnémiens médial et latéral: Sur les tubercules supra-condylaires médial et latéral du fémur.



Muscles de la jambe

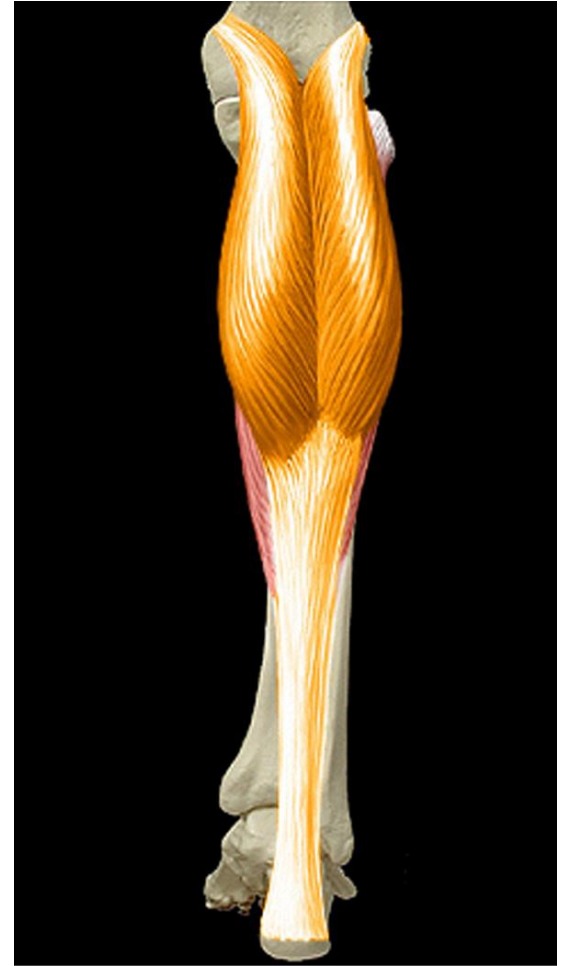II/ groupe musculaire postérieur (loge des muscles fléchisseurs):

6 muscles répartis en 2 plans

B/ Plan superficiel: 02 muscles:

1/ Le muscle triceps sural:

- **Terminaison:** Sur le calcanéus par le tendon calcanéen (tendon d'Achille) commun aux trois portions.
- **Action:**
 - Extension du pied.
 - Fléchisseur de la jambe sur la cuisse.
 - Adducteur et rotateur médial du pied.
- **Innervation:** Nerf tibial (plexus sacré).



Muscles de la jambe

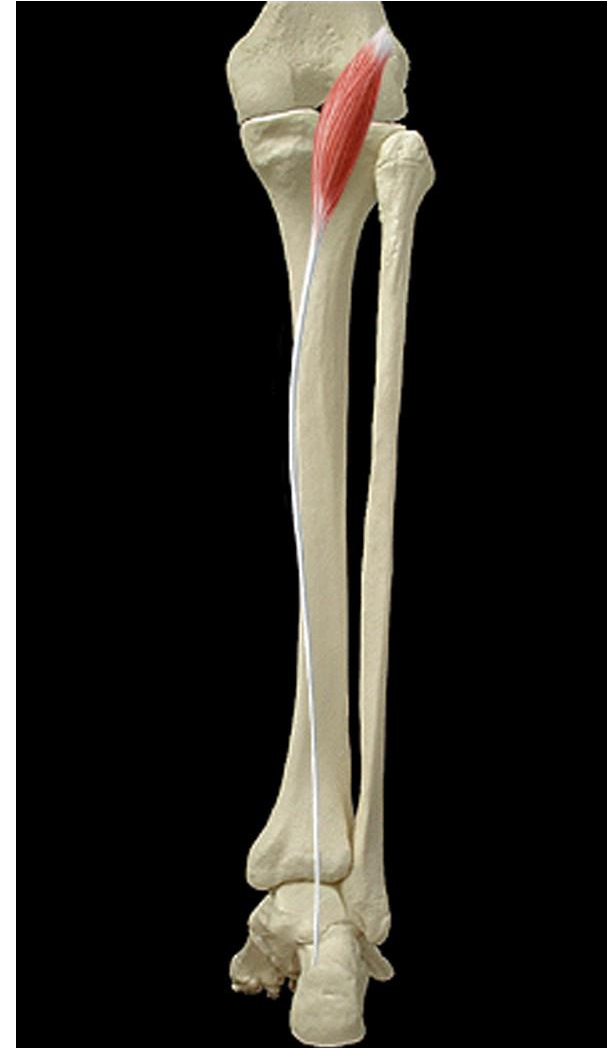II/ groupe musculaire postérieur (loge des muscles fléchisseurs):

6 muscles répartis en 2 plans

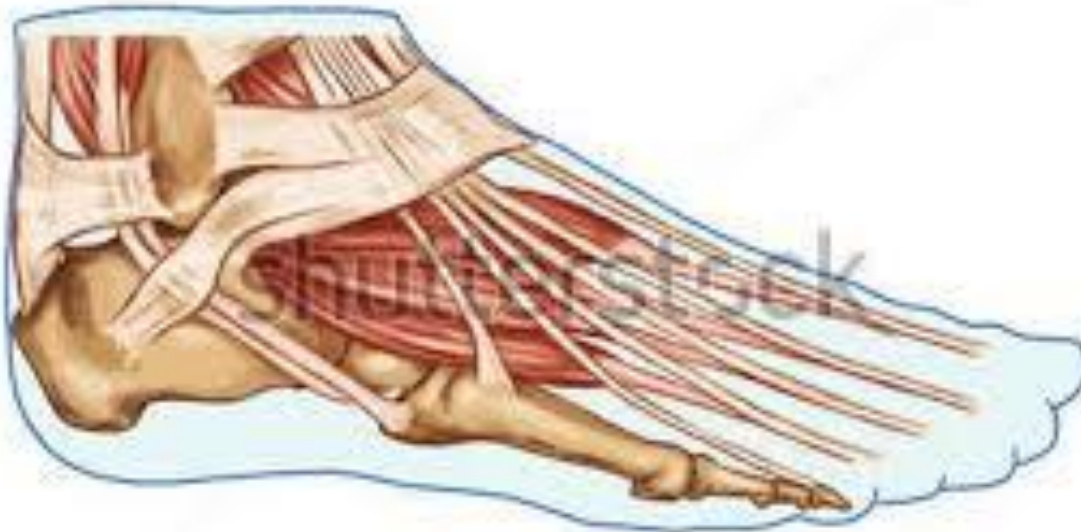B/ Plan superficiel: 02 muscles:

2/ Le muscle plantaire :

- **Origine:** Surface poplitée.
- **Terminaison:** Calcanéus
- **Action:** très faible, auxiliaire du triceps sural.
- **Innervation:** Nerf tibial (plexus sacré).



Muscles du pied



Muscles du pied

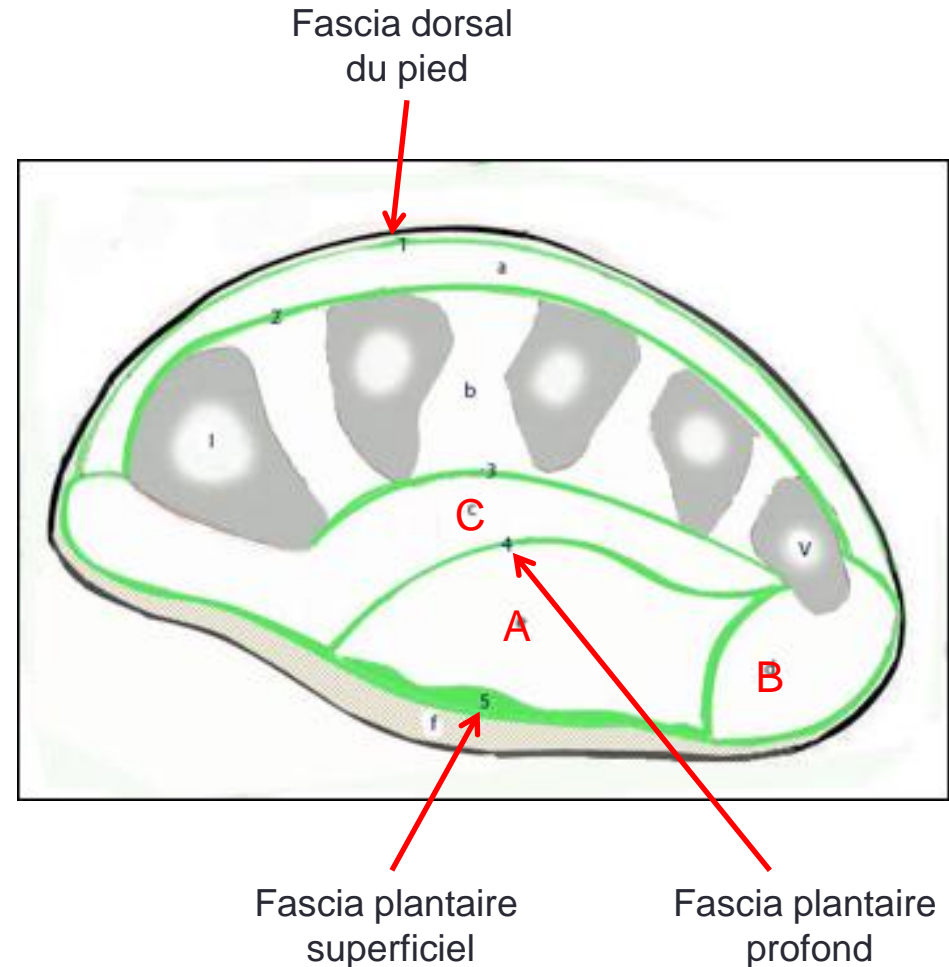
Les muscles du pied sont disposés en deux régions:

I/ Muscles de la région dorsale : recouverts par le fascia dorsal du pied.

II/ Muscles de la région plantaire:

Disposés dans trois loges (moyenne **A**, latérale **B** et médiale **C**) séparées par les fascias plantaires profond et superficiel et leurs septum intermusculaires plantaires médial et latéral.

Coupe frontale de l'avant-pied droit



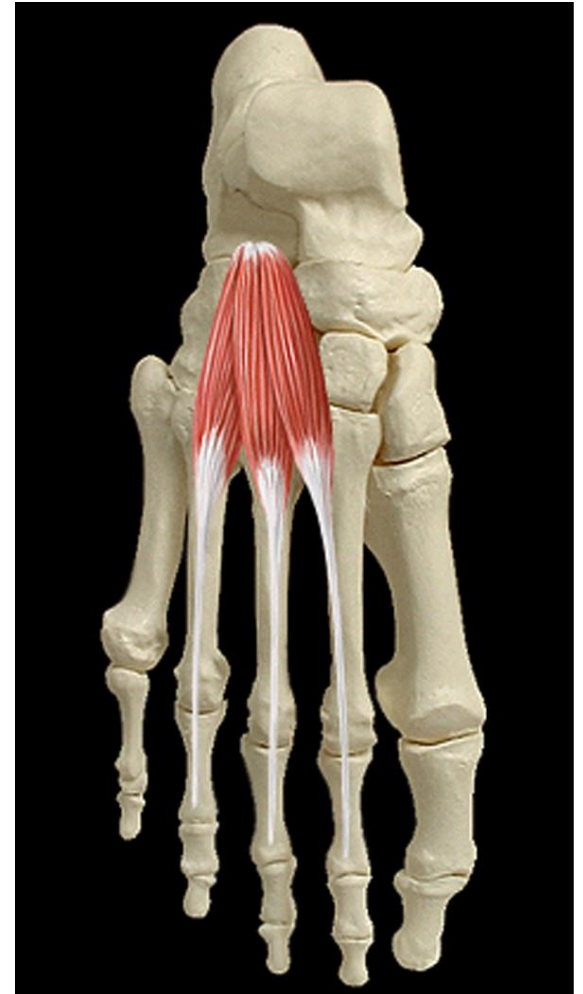
Muscles du pied

I/Muscles de la région dorsale:

Sont au nombre de deux:

1/ Le muscle court extenseur des orteils:

- **Action:** renforce l'action du long extenseur des orteils : extenseur des 2ème, 3ème et 4ème orteils et les incline en dehors.



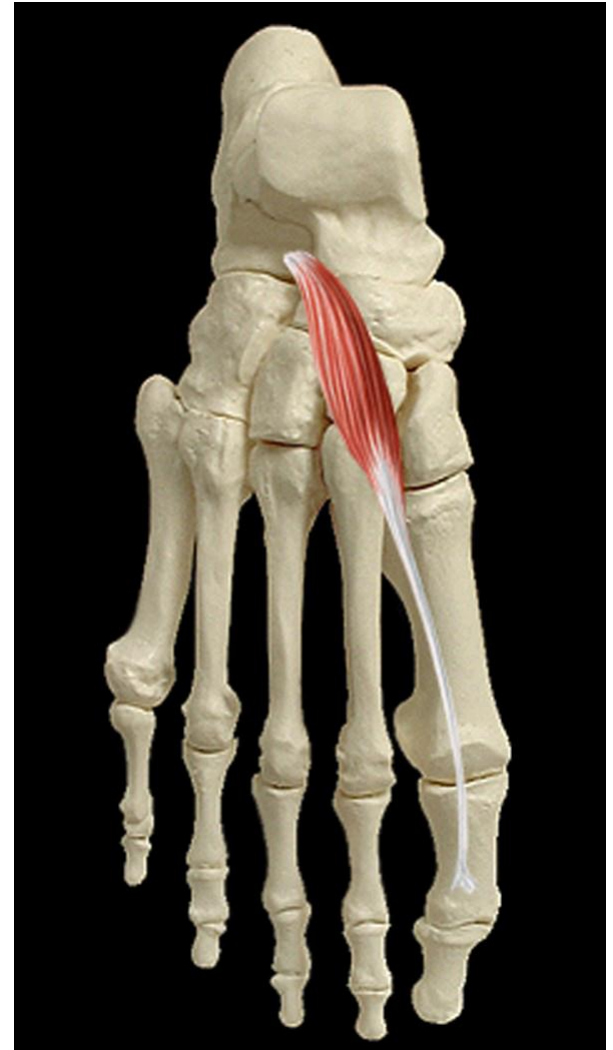Muscles du pied

1/ Muscles de la région dorsale:

Sont au nombre de deux:

2/ Le muscle court extenseur de l'hallux :

- **Action:** extenseur de l'hallux



Muscles du pied

II/Muscles de la région plantaire:

Sont au nombre de 19 muscles divisés en 3 groupes :

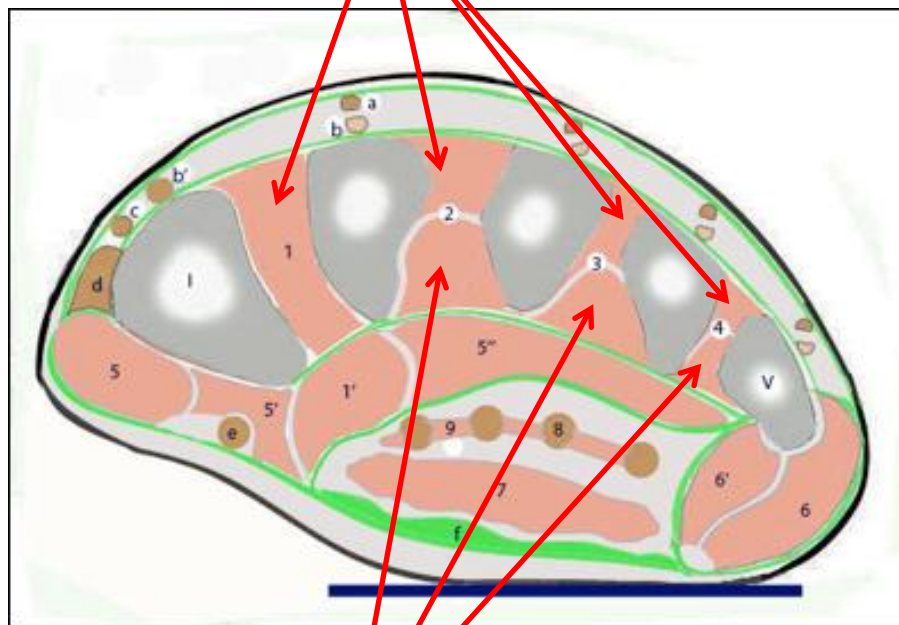
A/ Le groupe musculaire plantaire moyen: comprend 13 muscles disposés en 3 plans: profond, moyen et superficiel.

1/ Plan profond ou loge des interosseux: (7 muscles)

- 04 muscles interosseux dorsaux.
- 03 muscles interosseux palmaires.

Coupe frontale de l'avant-pied droit

Muscles interosseux dorsaux



Muscles interosseux palmaires

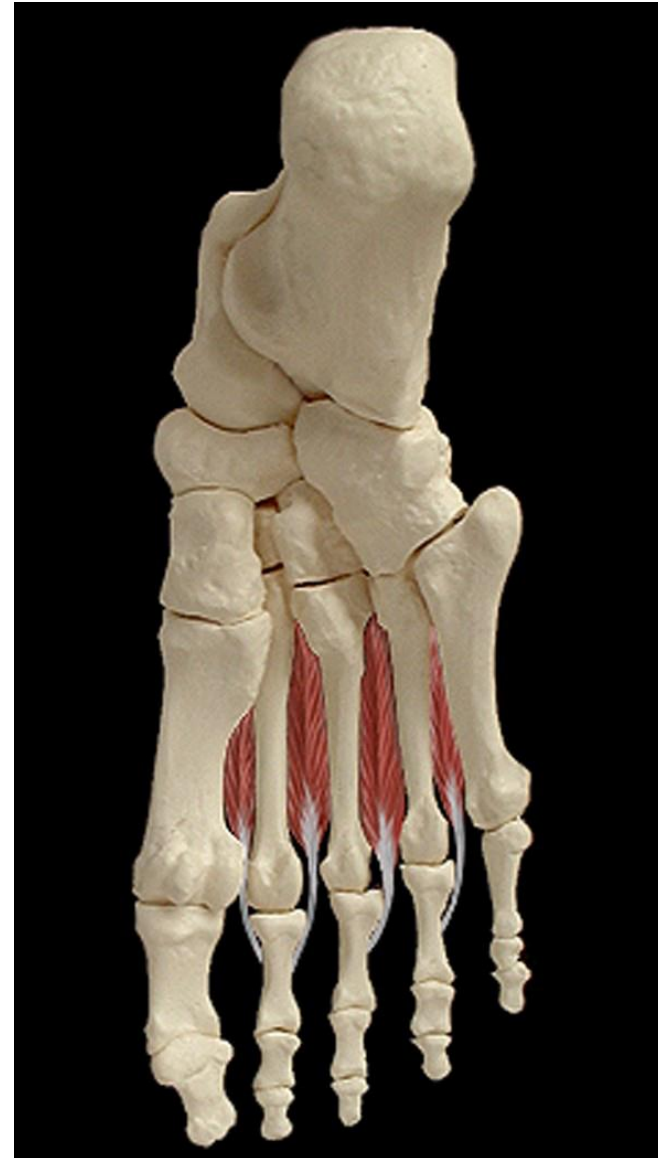Muscles du pied

II/Muscles de la région plantaire:

A/ Le groupe musculaire plantaire moyen:

1/ Plan profond ou loge des interosseux:

- **04 muscles interosseux dorsaux:**
 - **Action:**
 - Fléchisseurs des P1 des orteils.
 - Abducteur des orteils (les écartent de l'axe du pied).



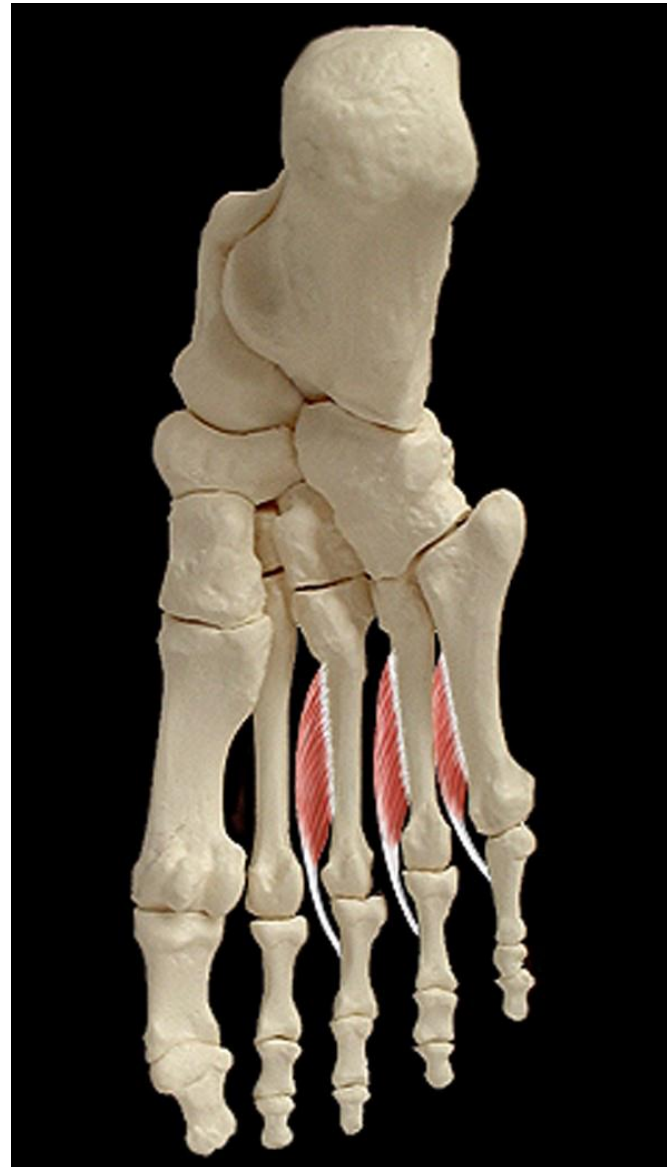
Muscles du pied

II/Muscles de la région plantaire:

A/ Le groupe musculaire plantaire moyen:

1/ Plan profond ou loge des interosseux:

- **03 muscles interosseux plantaires:**
 - **Action:**
 - Fléchisseurs des P1 des orteils.
 - Adducteur des 3 derniers orteils (les rapprochent de l'axe du pied).



Muscles du pied

II/Muscles de la région plantaire:

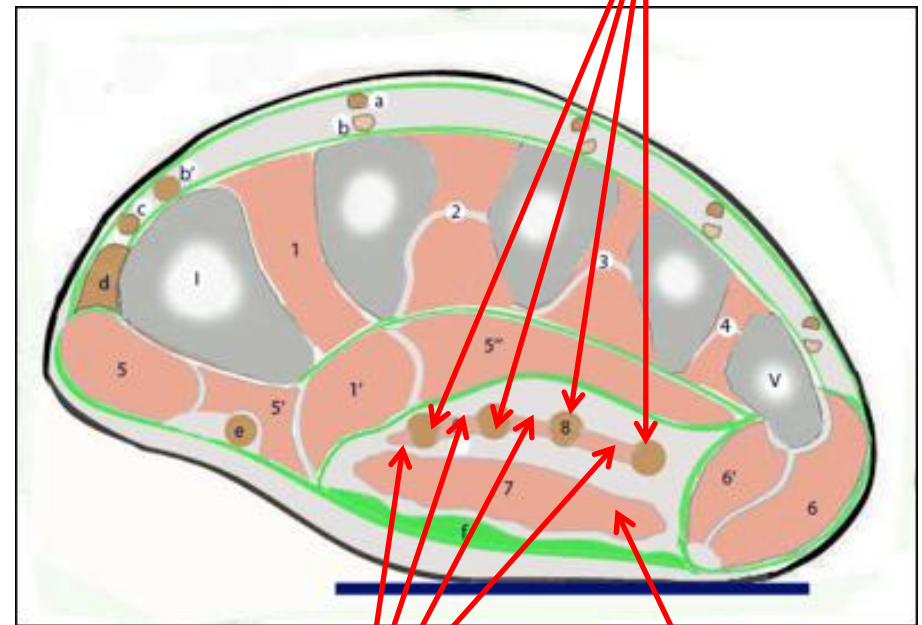
A/ Le groupe musculaire plantaire moyen:

2/ Plan moyen : 5 muscles annexés au long fléchisseur des orteils:

- 04 muscles lombricaux
- Le muscle carré plantaire.

Coupe frontale de l'avant-pied droit

Tendons des long fléchisseur des orteils



Lombri-caux

Carré plantaire

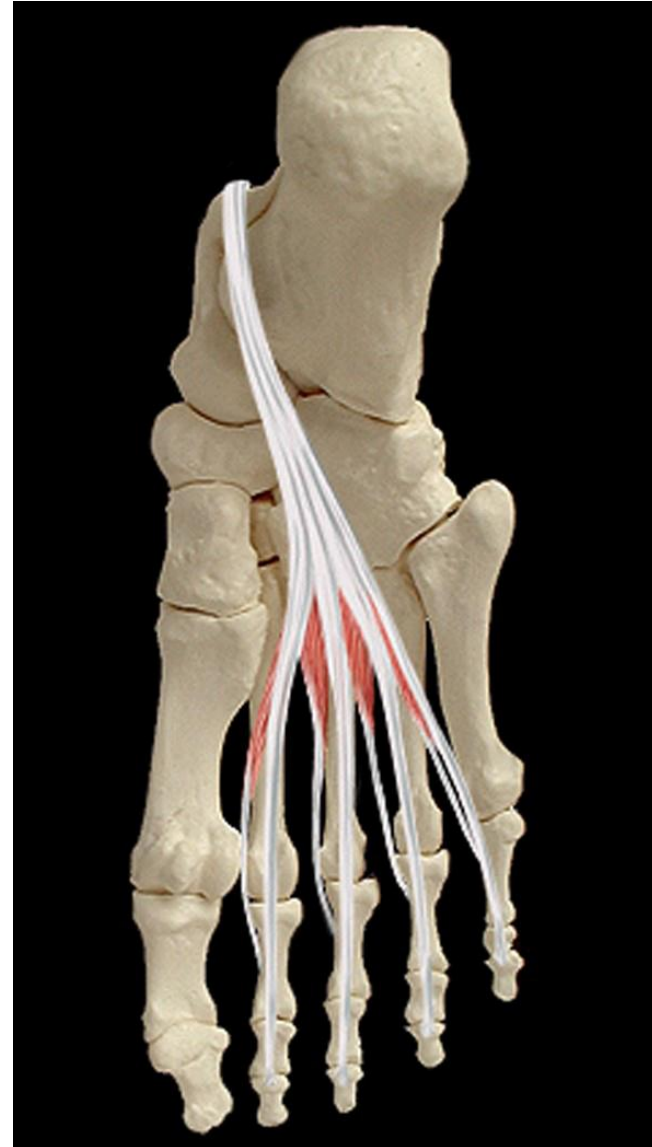Muscles du pied

II/Muscles de la région plantaire:

A/ Le groupe musculaire plantaire moyen:

2/ Plan moyen :

- **04 muscles lombricaux**
 - **Action:**
 - Fléchisseurs de P1.
 - Extenseurs de P2 et P3



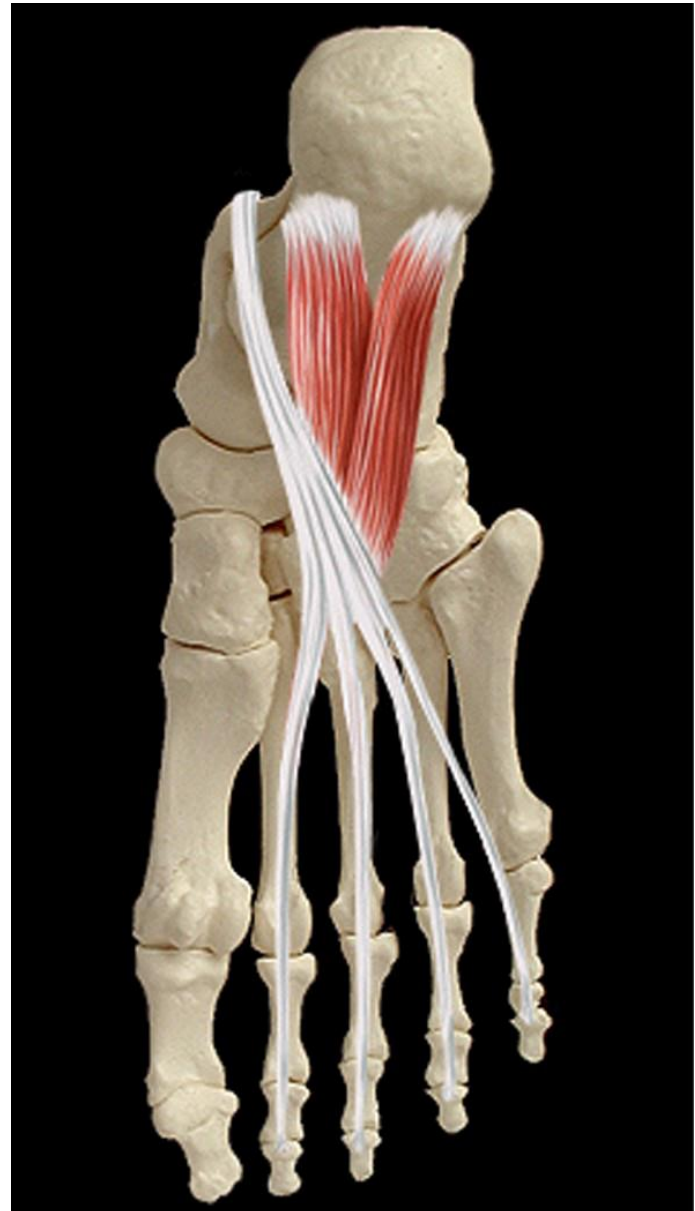Muscles du pied

II/Muscles de la région plantaire:

A/ Le groupe musculaire plantaire moyen:

2/ Plan moyen :

- **Muscle carré plantaire**
 - **Action:**
 - Correction de l'adduction que le long fléchisseur imprime aux orteils.
 - Faible flexion plantaire de P3 des 4 derniers orteils.



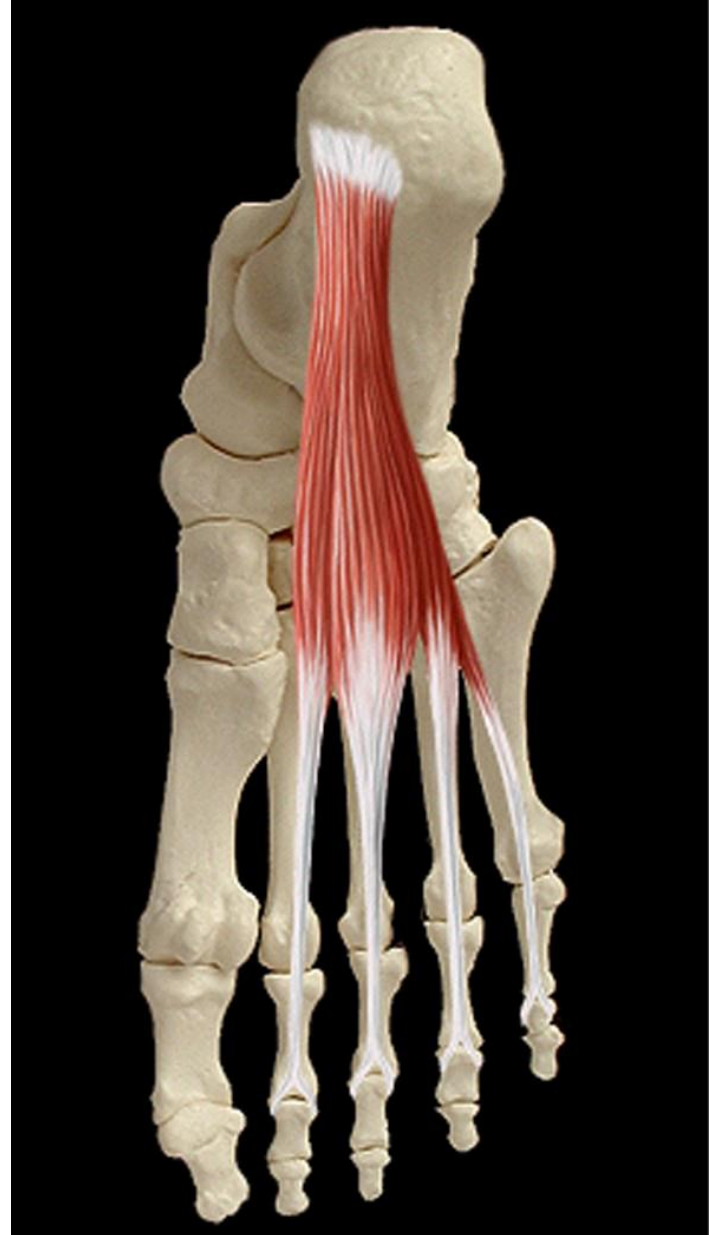
Muscles du pied

II/Muscles de la région plantaire:

A/ Le groupe musculaire plantaire moyen:

2/ Plan superficiel : un seul muscle:

- **Muscle court fléchisseur des orteils:**
 - **Action:**
 - Flexion de P2 des quatre derniers orteils sur P1, puis P1 sur le métatarsien.



Muscles du pied

II/Muscles de la région plantaire:

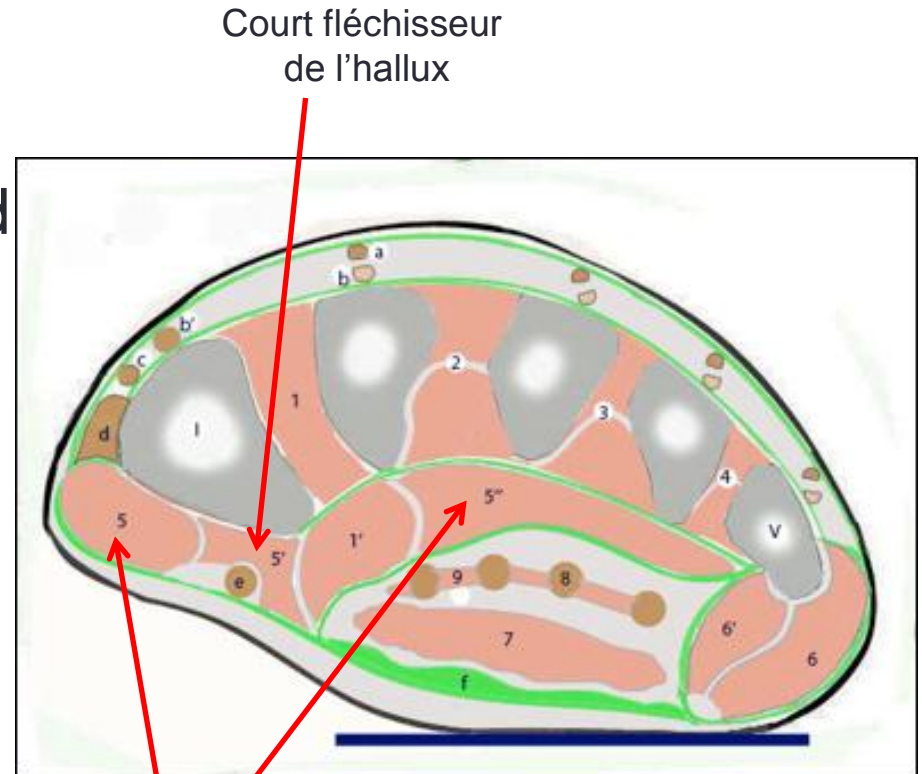
B/ Le groupe musculaire plantaire médial: il comprend 03 muscles disposés en deux plans:

1/ Plan profond : deux muscles:

- Muscle court fléchisseur de l'hallux.
- Muscle adducteur de l'hallux.

2/ Plan superficiel: un seul muscle: l'abducteur de l'hallux.

Coupe frontale de l'avant-pied droit



Court fléchisseur
de l'hallux

Adducteur
de l'hallux

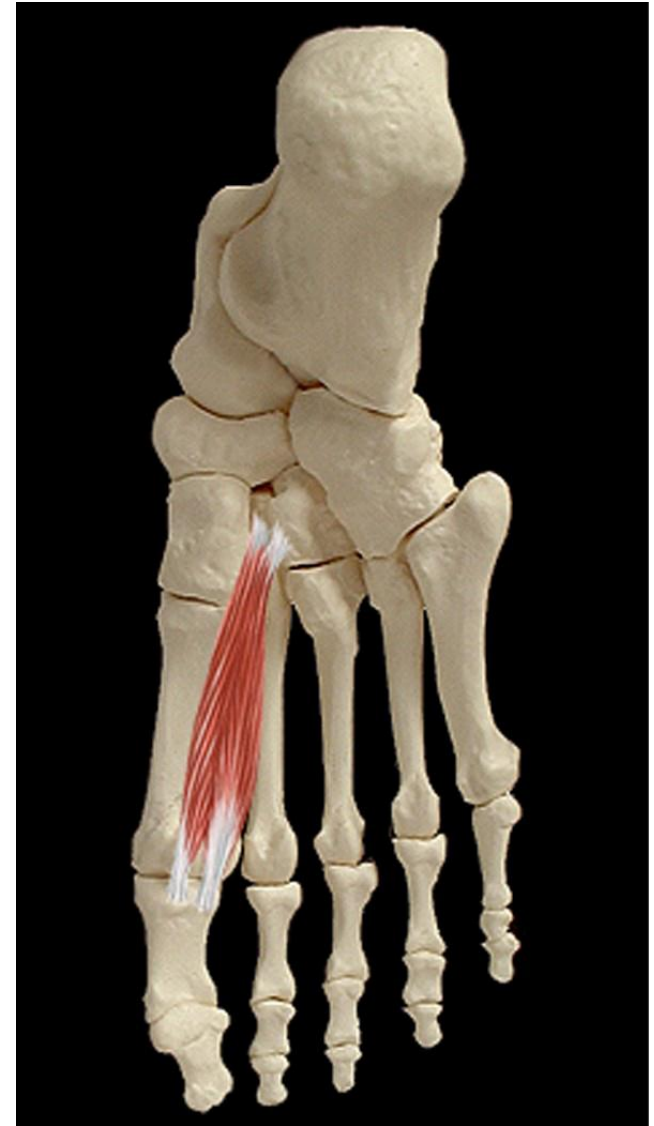Muscles du pied

II/Muscles de la région plantaire:

B/ Le groupe musculaire plantaire médial: il comprend 03 muscles disposés en deux plans:

1/ Plan profond :

- **Muscle court fléchisseur de l'hallux.**
 - **Action:** fléchisseur de l'hallux.



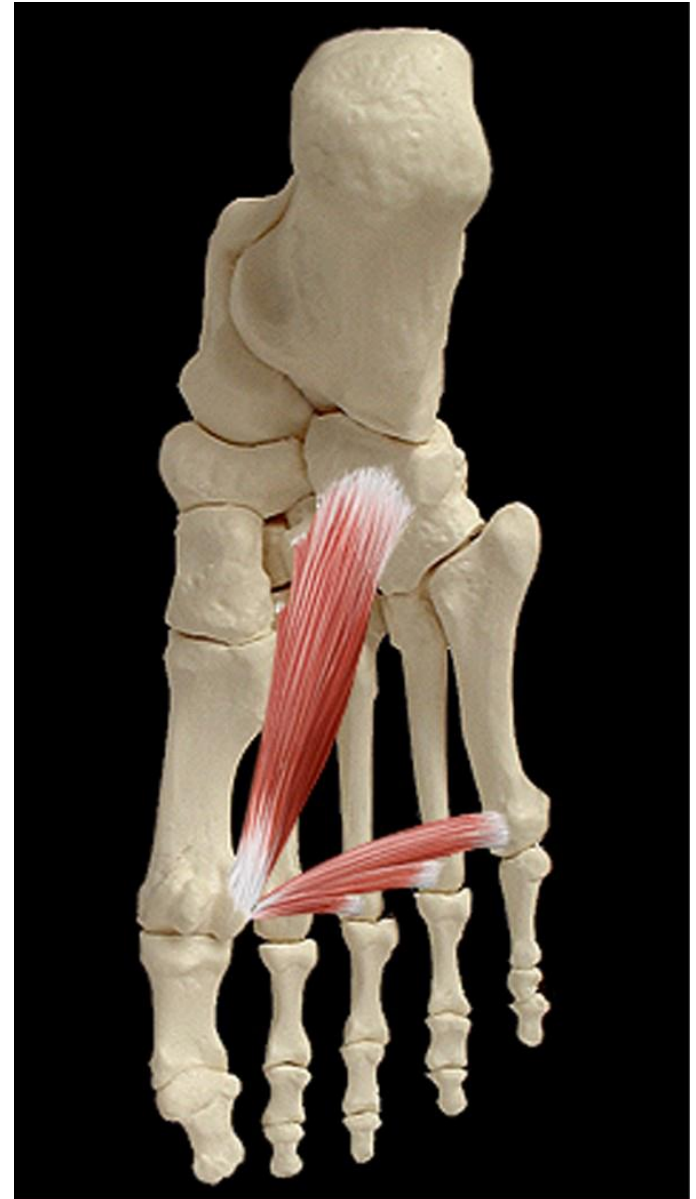Muscles du pied

II/Muscles de la région plantaire:

B/ Le groupe musculaire plantaire médial: il comprend 03 muscles disposés en deux plans:

1/ Plan profond :

- **Muscle adducteur de l'hallux.**
 - **Action:**
 - Fléchisseur de l'hallux.
 - Adducteur de l'hallux.



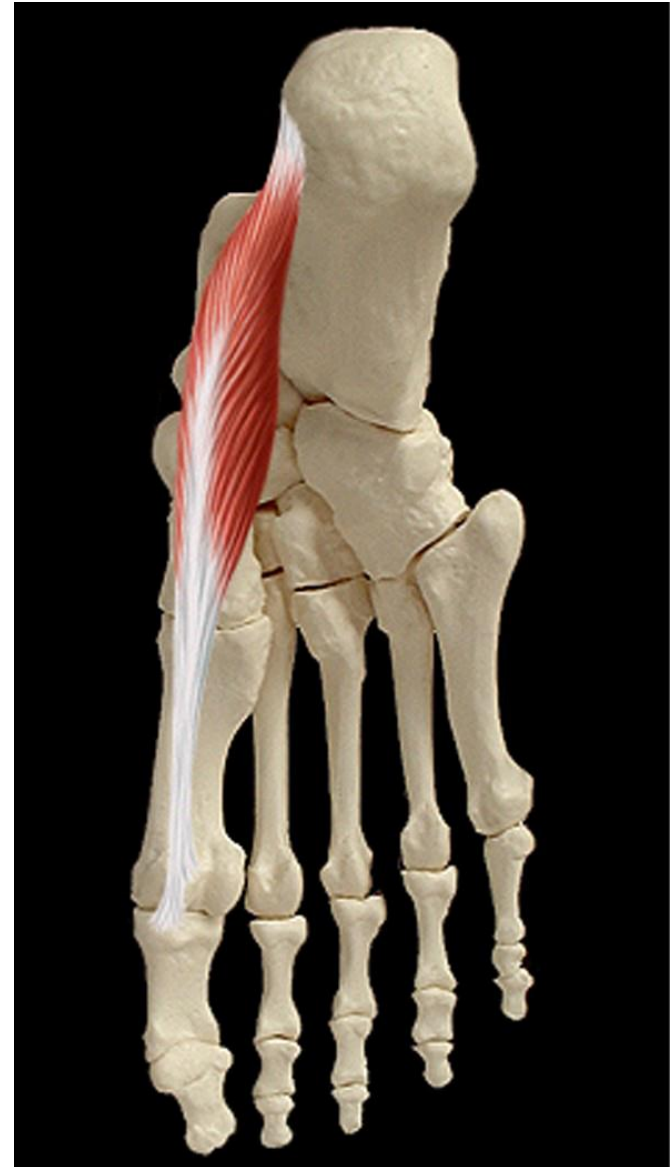Muscles du pied

II/Muscles de la région plantaire:

A/ Le groupe musculaire plantaire médial: il comprend 03 muscles disposés en deux plans:

2/ Plan superficiel : un seul muscle:

- **Muscle abducteur de l'hallux.**
 - **Action:**
 - Fléchisseur de l'hallux.
 - Abducteur de l'hallux.



Muscles du pied

Coupe frontale de l'avant-pied droit

II/Muscles de la région plantaire:

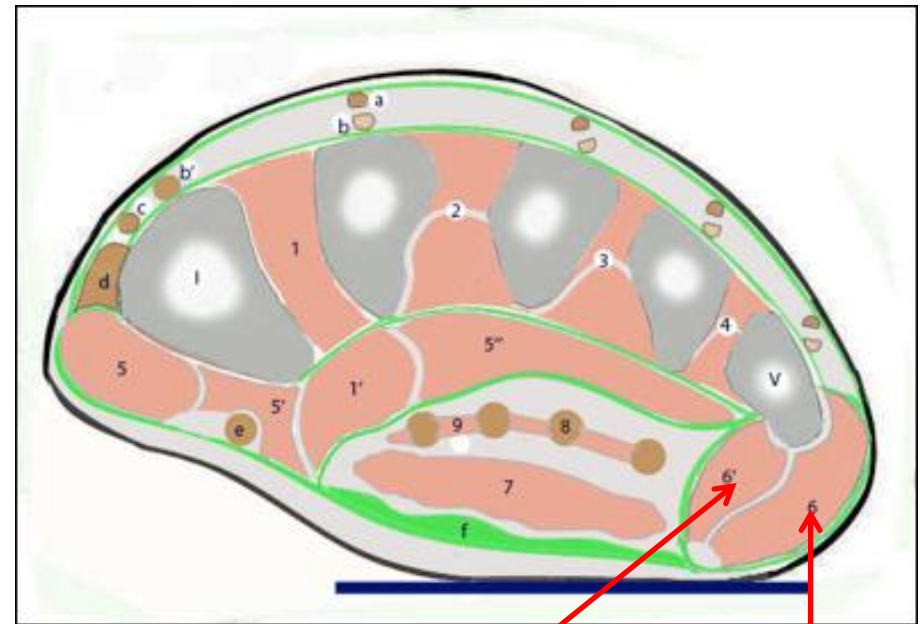
C/ Le groupe musculaire plantaire latéral: il comprend 03 muscles disposés en deux plans:

1/ Plan profond: deux muscles:

- Muscle court fléchisseur du petit orteil.
- Muscle opposant du petit orteil.

2/ Plan superficiel: un seul muscle:

- Muscle abducteur du petit orteil.



Court fléchisseur
et
opposant du 5^e orteil

Abducteur du
5^e orteil

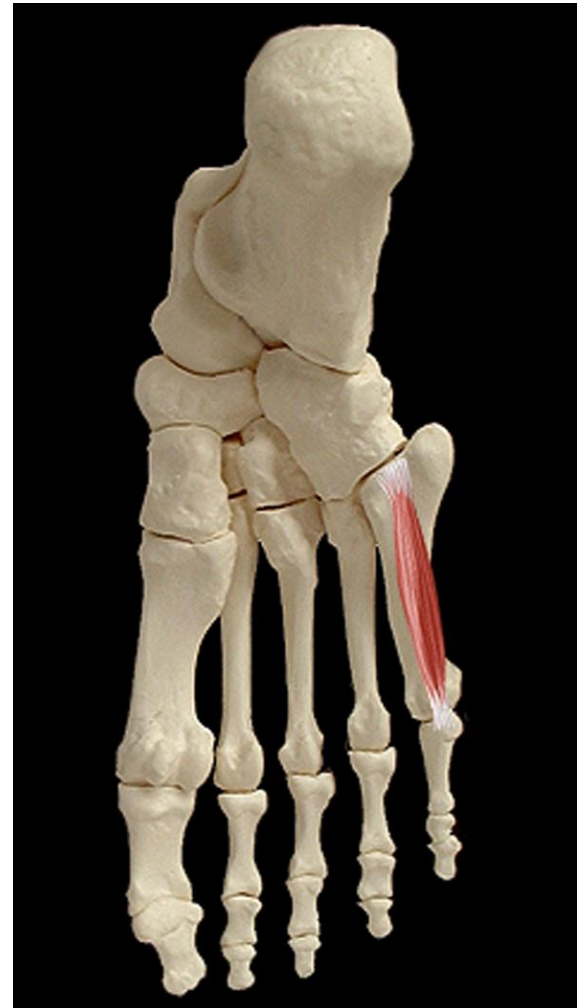Muscles du pied

II/Muscles de la région plantaire:

C/ Le groupe musculaire plantaire latéral: il comprend 03 muscles disposés en deux plans:

1/ Plan profond: deux muscles:

- **Muscle court fléchisseur du petit orteil:**
 - **Action:** fléchisseur de P1 du 5^e orteil.



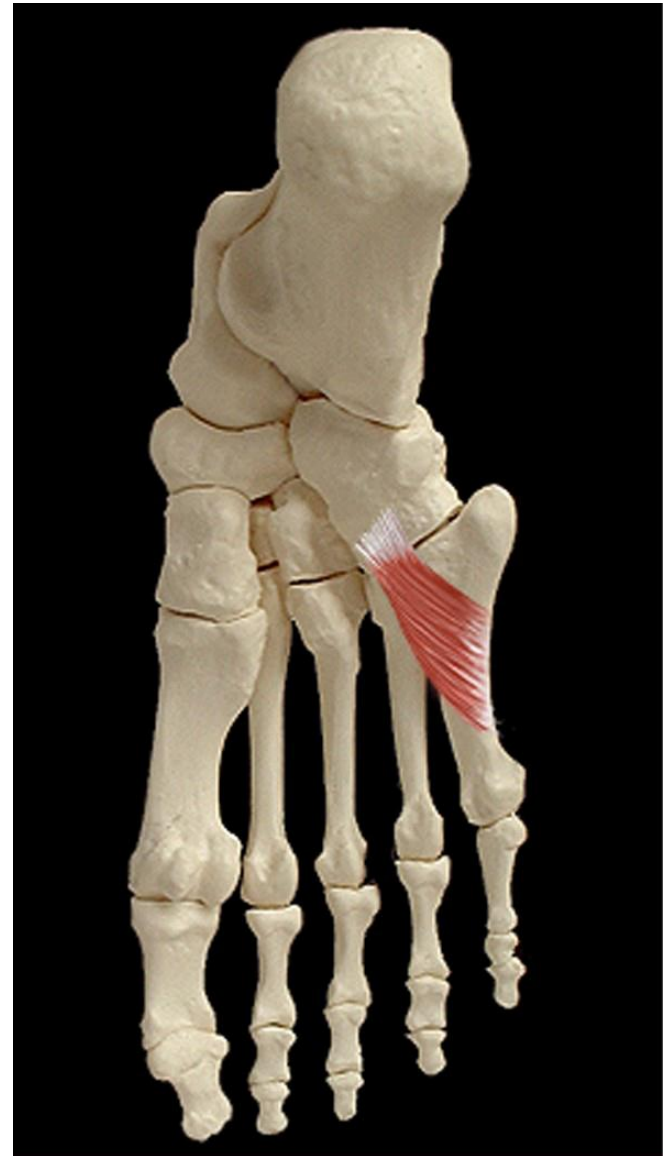Muscles du pied

II/Muscles de la région plantaire:

C/ Le groupe musculaire plantaire latéral: il comprend 03 muscles disposés en deux plans:

1/ Plan profond: deux muscles:

- **Muscle opposant du petit orteil:**
 - **Action:** Attire M5 en dedans.



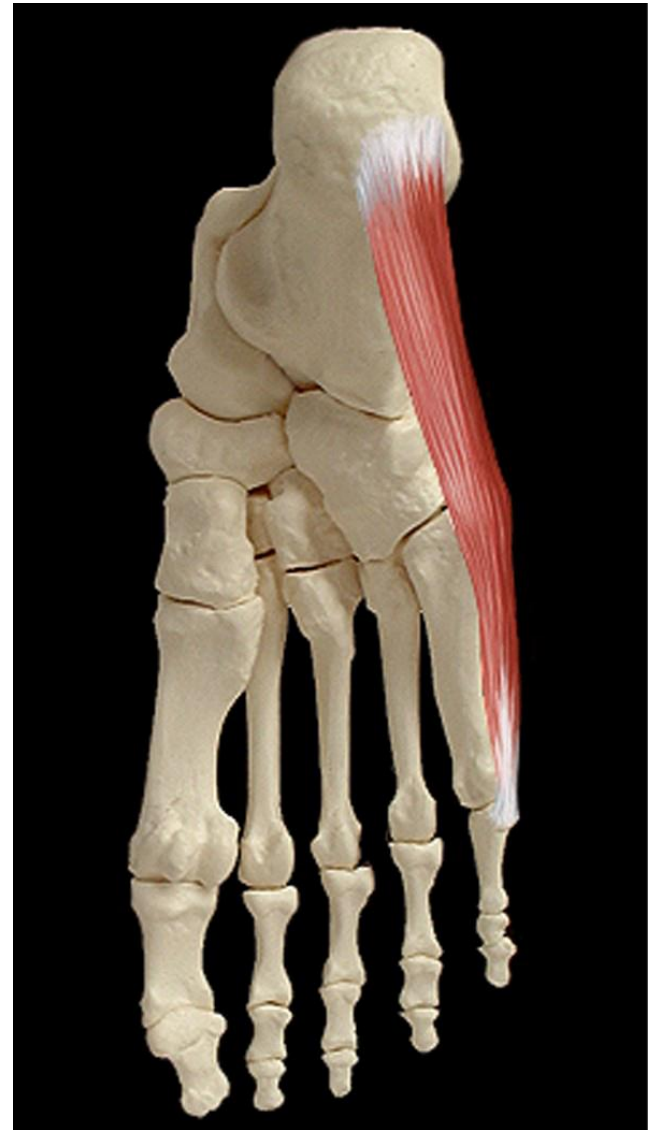
Muscles du pied

II/Muscles de la région plantaire:

C/ Le groupe musculaire plantaire latéral: il comprend 03 muscles disposés en deux plans:

2/ Plan superficiel: un seul muscle:

- **Muscle abducteur du petit orteil:**
 - **Action:** fléchisseur et abducteur du petit orteil.



MERCI