

ARTICULATION COXO- FEMORALE

Docteur Hamzaoui B

Laboratoire d'anatomie

Faculté de médecine Blida

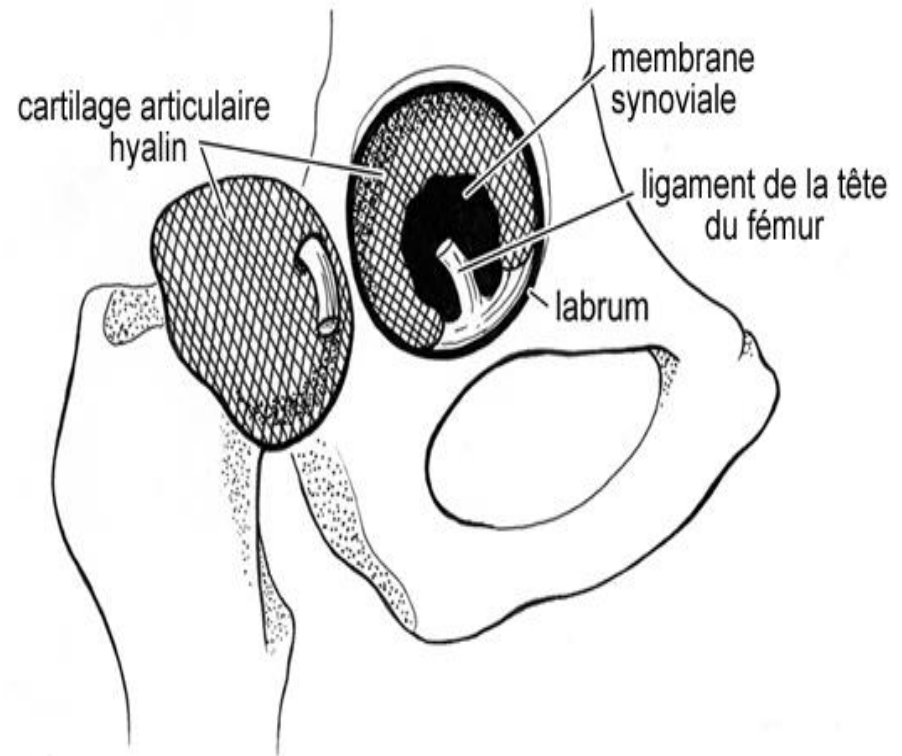
Définition

- L'articulation de la hanche ou articulation coxo-fémorale unit l'os coxal au fémur, c'est une articulation synoviale sphéroïde

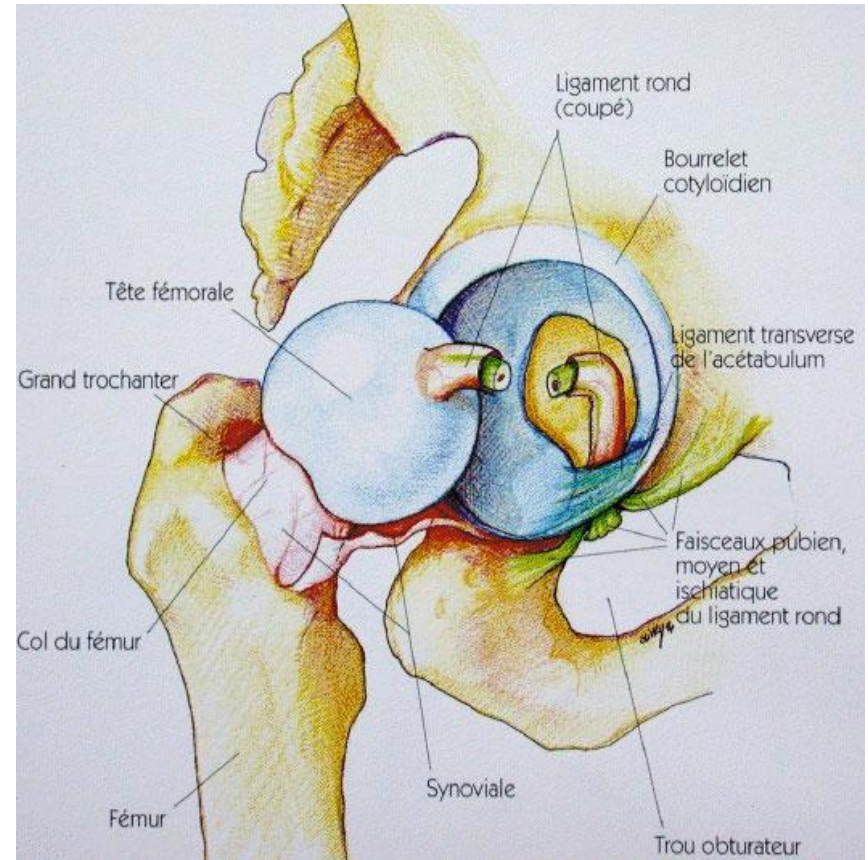
Surfaces articulaires

- Elles sont recouvertes de cartilage hyalin
- **L'acetabulum**, est une cavité sphéroïde, limitée par une surface semi-lunaire périphérique encroutée de cartilage en forme de croissant ses cornes délimitent une incisure acétabulaire

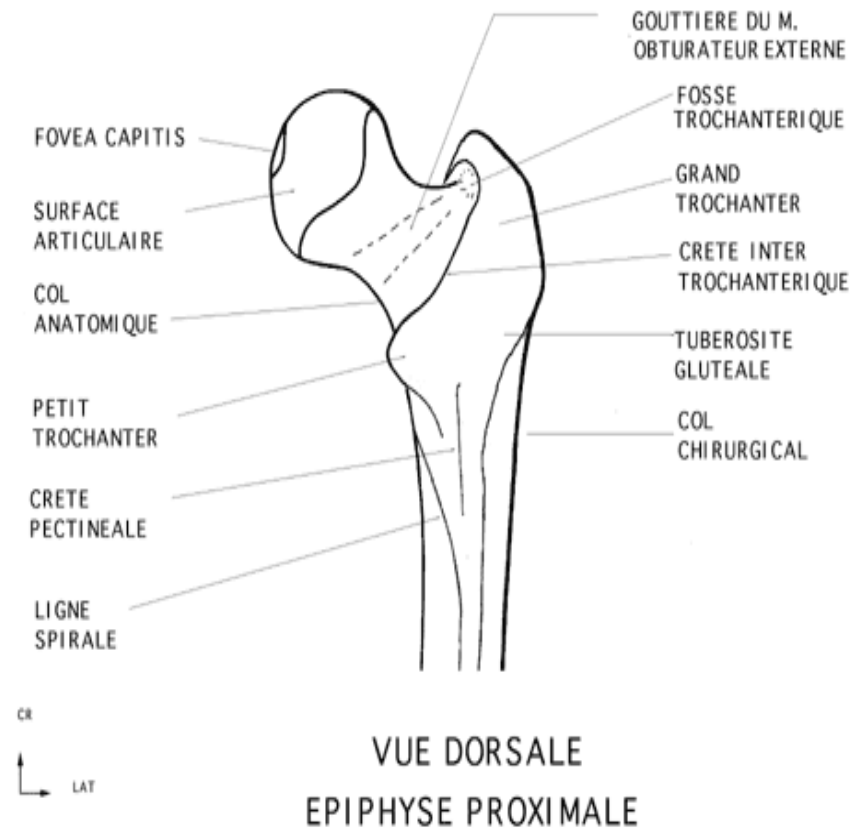
Articulation de la hanche – État normal



- La fosse acétabulaire elle est centrale, non articulaire, rugueuse elle donne insertion au ligament rond de la tête fémorale
- le bourrelet acétabulaire ou labrum acétabulaire, est un anneau fibro-cartilagineux triangulaire à la coupe, il s'insère sur le limbus acétabulaire



- Tête fémorale ,
correspond au 2/3
d'une sphère de 25 mm
de rayon elle présente
au dessous et en arrière
de son centre la **fovéa
capitis**

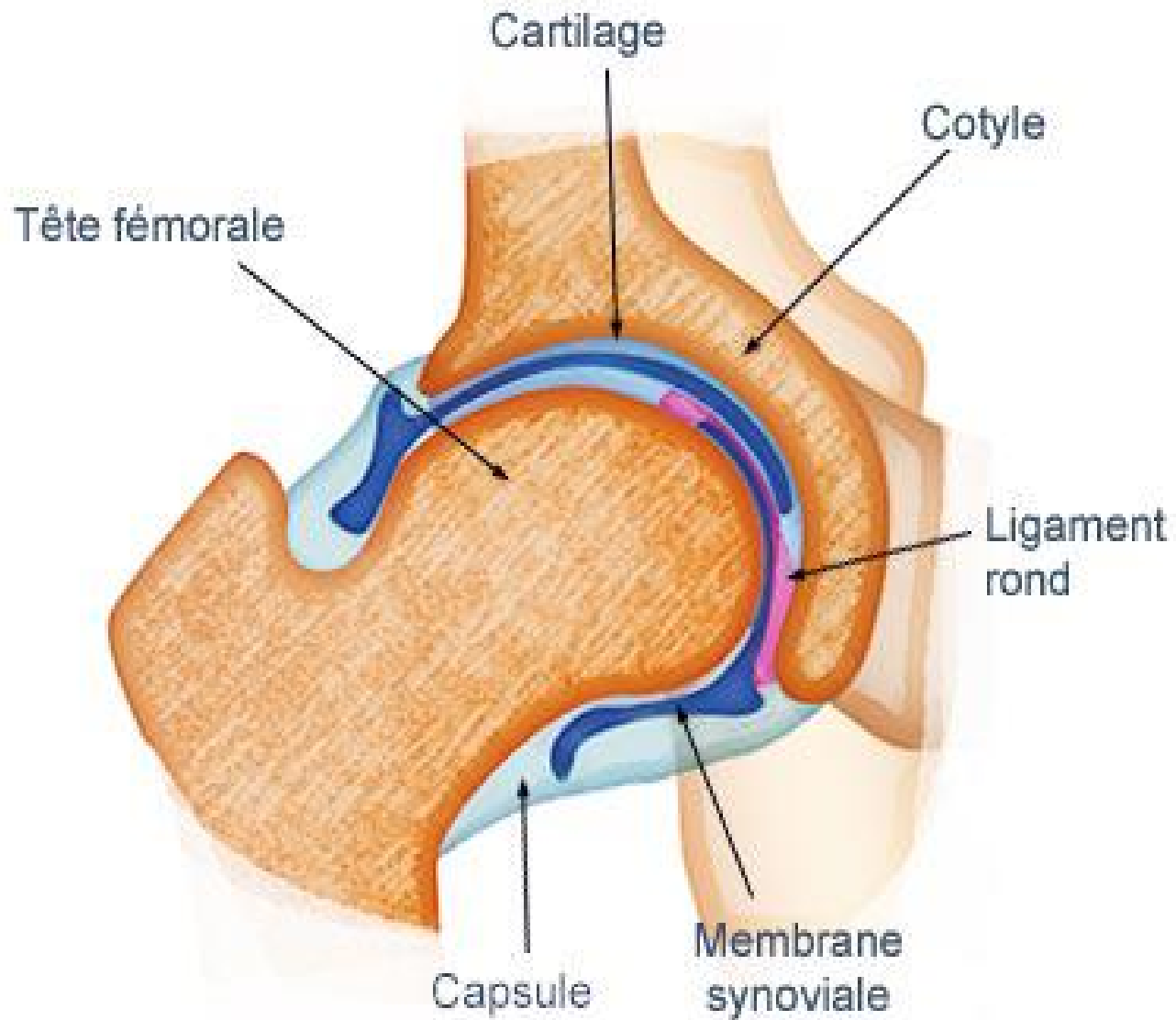


- **Capsule articulaire**

- La membrane fibreuse s'insère sur le limbus acétabulaire et sur la face externe du bourrelet acétabulaire

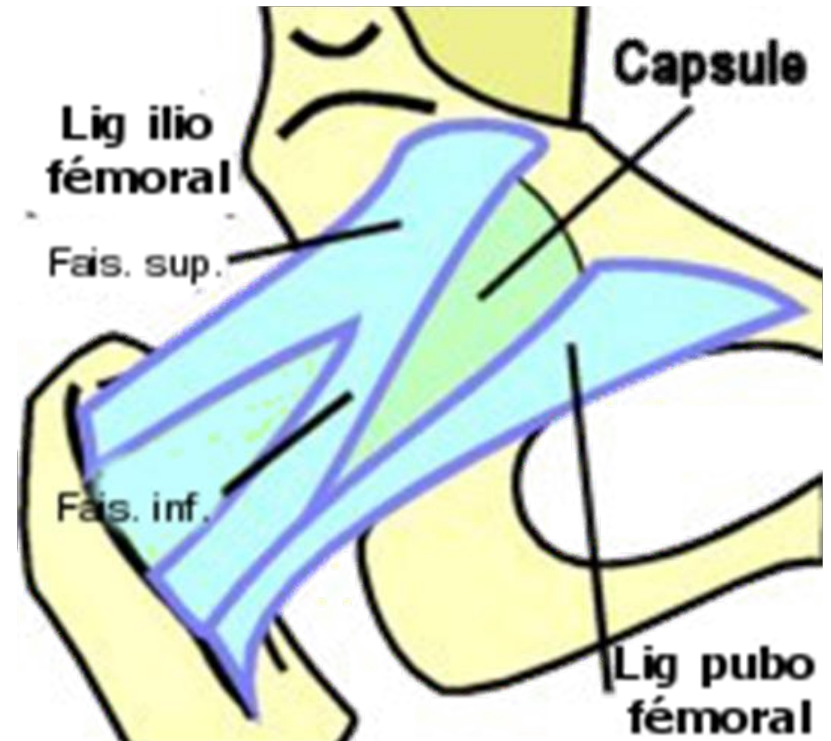
- Sur la ligne intertrochantérique

- **La membrane synoviale**, elle tapisse la face profonde de la membrane fibreuse et le ligament de la tête fémorale

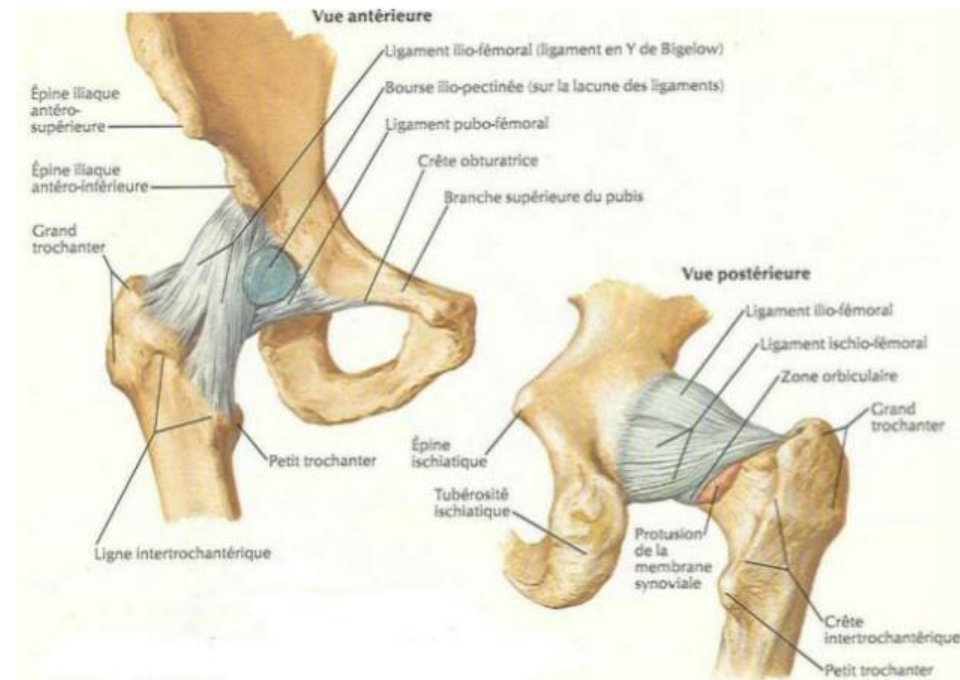


- Ligaments

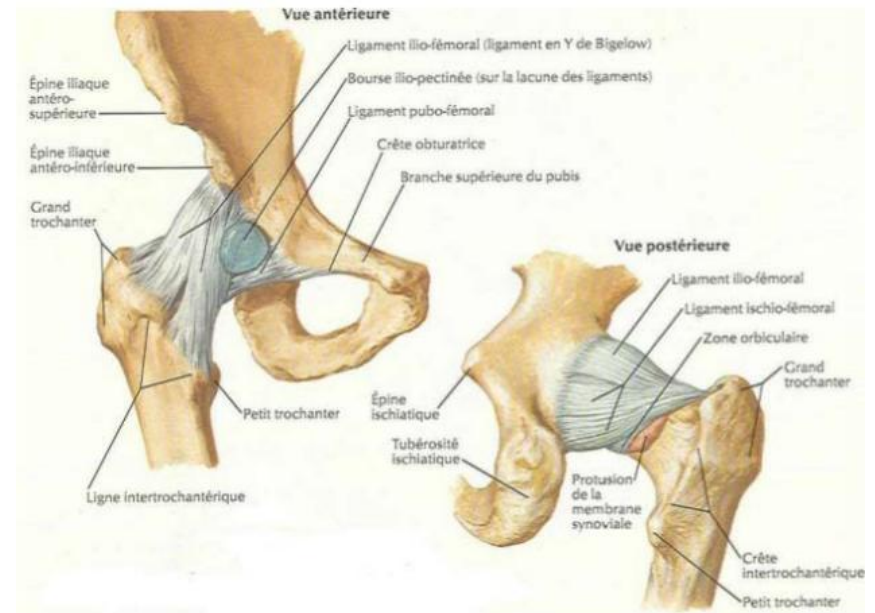
- ❖ Ligament ilio fémoral, est très résistant , il renforce en avant la capsule articulaire, son sommet s'insère au dessous de l'épine iliaque antéro-inférieure et sa base se fixe sur la ligne intertrochantérique



- **Ligament pubo-fémoral**
il renforce la face antéro-inférieure de la capsule, il naît de l'éminence ilio-pectinée

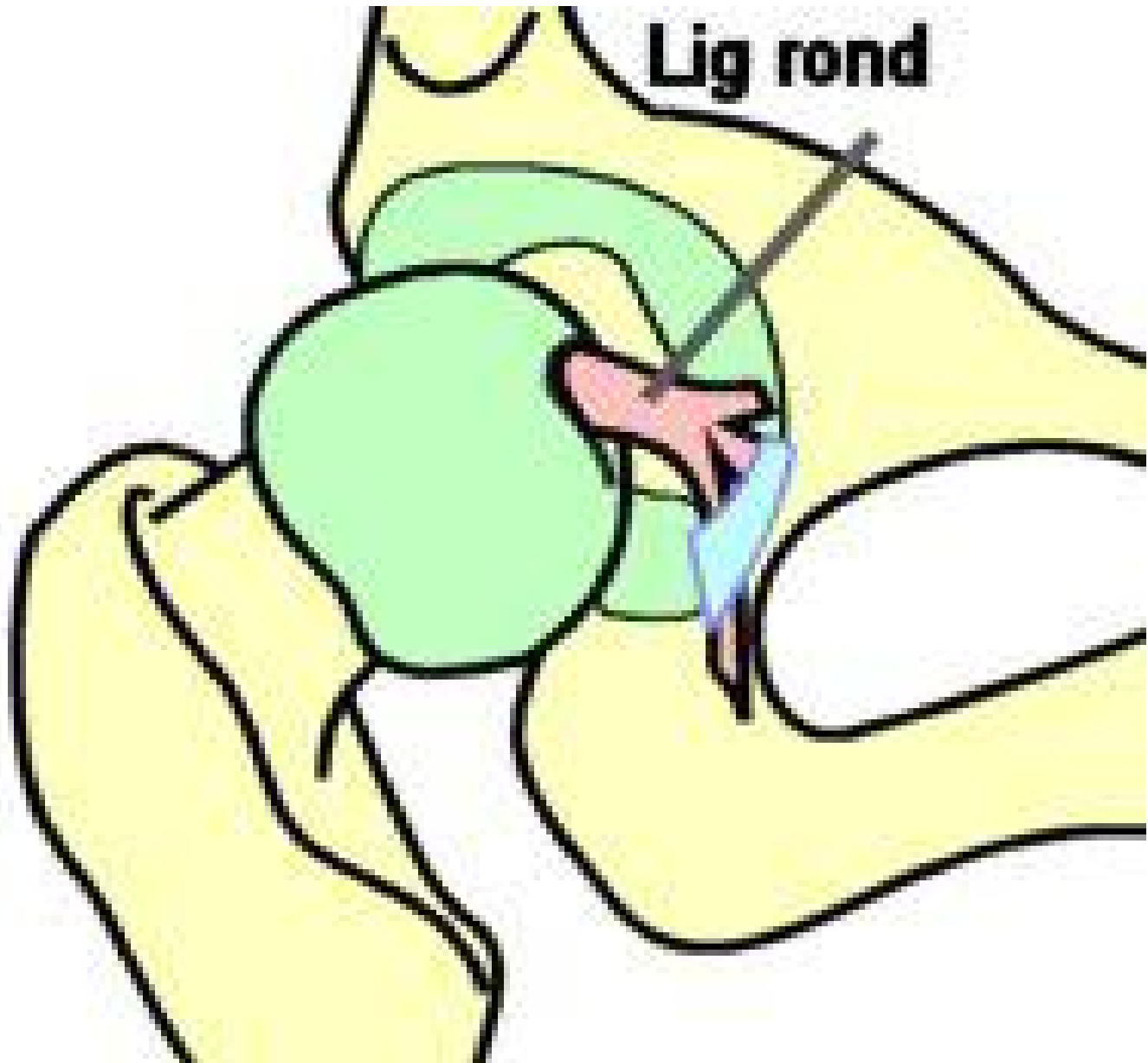


- **Ligament ischio-fémoral**, il renforce et contourne les faces dorsales et supérieure de l'articulation, nait de la tubérosité ischiatique, et se termine en avant de la fosse trochantérique , et sur la zone orbiculaire de la capsule



- **Ligament de la tête fémorale** , très résistant et souple, il mesure 3cm environ arrondi et épais à son origine dans le fovéa capitis, il s'étale en 3 faisceaux
- Le premier se fixe en arrière de la corne antérieure de la surface semi-lunaire
- Le 2eme s'engage sous le ligament transverse et se fixe en arrière de la corne postérieure
- Le 3eme se fixe sur le ligament transverse de l'acétabulum.

Lig rond



- **Vaisseaux et nerfs**

- ❖ Les artères sont des branches de l'artère obturatrice, des artères circonflexes médiale et latérale de la cuisse et des artères glutéales supérieure et inférieure
- ❖ les nerfs proviennent du nerf fémoral ou de ses branches.

- **Dynamique articulaire**

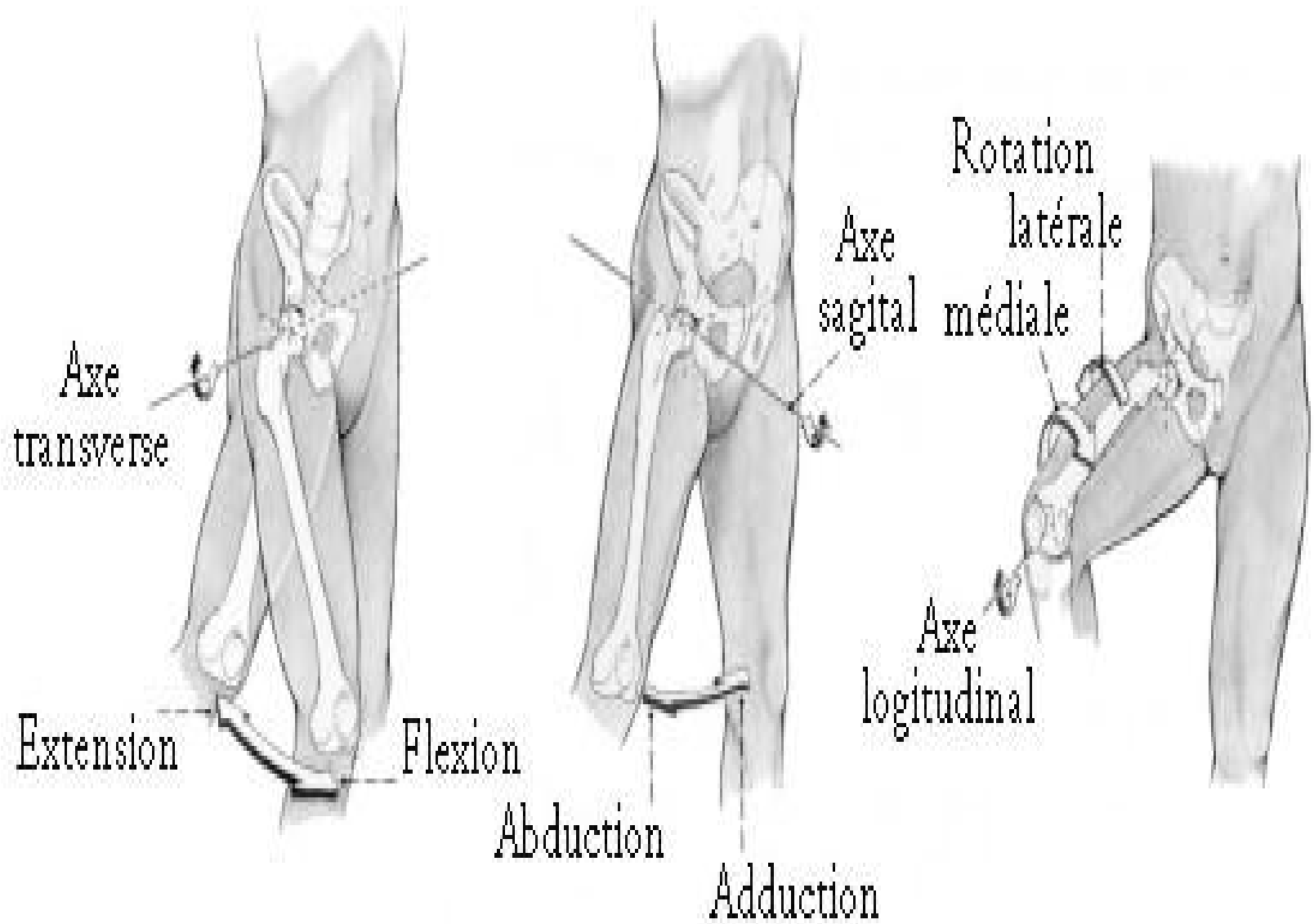
L'articulation coxo-fémorale est une articulation à trois degrés de liberté

Flexion –extension, axe presque horizontal , il est situé dans le plan frontal

Abduction- adduction , sagittal, il passe par le centre du mouvement

Rotation latérale et médiale son axe unit les centres de mouvements de la hanche et du genou

Circumduction, elle associe l'ensemble des mouvements, la jambe décrit un cône centré sur la hanche



Axe transverse

Extension

Flexion

Abduction

Adduction

Axe sagittal

Rotation latérale médiale

Axe longitudinale

