

Les veines du membre thoracique

PLAN :

I-INTRODUCTION.

II- RESEAU VEINEUX SUPERFICIEL.

III-RESEAU PROFOND.

I-INTRODUCTION :

Le système veineux du membre thoracique se compose de deux réseaux : profond et superficiel.

II- RESEAU VEINEUX SUPERFICIEL:

Il est situé dans le tissu cellulaire sous-cutané et comprend :

- les veines superficielles des doigts et de la main ;
- les veines de l'avant-bras ;
- les veines du bras.

1-LES VEINES SUPERFICIELLES DES DOIGTS :

a-réseau dorsal :

- Réseau veineux sous-unguéal (lit unguéal) ;
- Réseau veineux péri-unguéal (racine de l'ongle) ;
- Veines digitales : au nombre de deux ou une seule médiane volumineuse ;
- Arcade digitale : reçoit les veines digitales et se draine dans les veines métacarpiennes.

b- Réseau palmaire des veines des doigts :

Il se draine dans le réseau dorsal par les veines latérales.

2- LES VEINES DE LA MAIN :

a- Réseau dorsal de la main :

- Veines métacarpiennes : cheminent sur la face dorsale des espaces métacarpiens correspondants.
 - Arcade veineuse dorsale : résulte de l'anastomose entre les veines métacarpiennes.
- Dans cette arcade se jettent également la veine céphalique du pouce et la veine salvatelle du 5ème doigt.

Les veines palmaire de la main : elles rejoignent le réseau veineux dorsale de la main.

3-AU NIVEAU DE L'AVANT-BRAS :

Trois troncs veineux se projettent sur l'avant-bras et reçoivent de nombreuses collatérales :

-**Veine céphalique anté-brachiale (veine radiale superficielle)** : elle provient de la céphalique du pouce et de l'arcade veineuse dorsale; elle monte sur le bord latéral de l'avant-bras jusqu'au coude .

-**Veine basilique anté-brachiale (veine cubitale superficielle)** : elle naît de l'union de la veine salvatelle du 5ème doigt et de l'extrémité distale de l'arcade veineuse dorsale ; elle monte sur le bord médial de l'avant-bras .

-**Veine médiane antébrachiale (veine médiane de l'avant-bras)**: elle débute du réseau veineux palmaire de la main à la veine médiane du coude.

4- AU NIVEAU DU PLI DU COUDE : Disposition classique en M veineux du pli du coude.

Constitution : Veine médiane basilique en dedans

Veine médiane céphalique en dehors.

5- AU NIVEAU DU BRAS :

-**Veine céphalique brachiale** : Née de l'union de la veine médiane céphalique et de la veine céphalique antébrachiale ; chemine le long du bord latéral, dans le sillon delto-pectoral pour se jeter dans la veine axillaire.

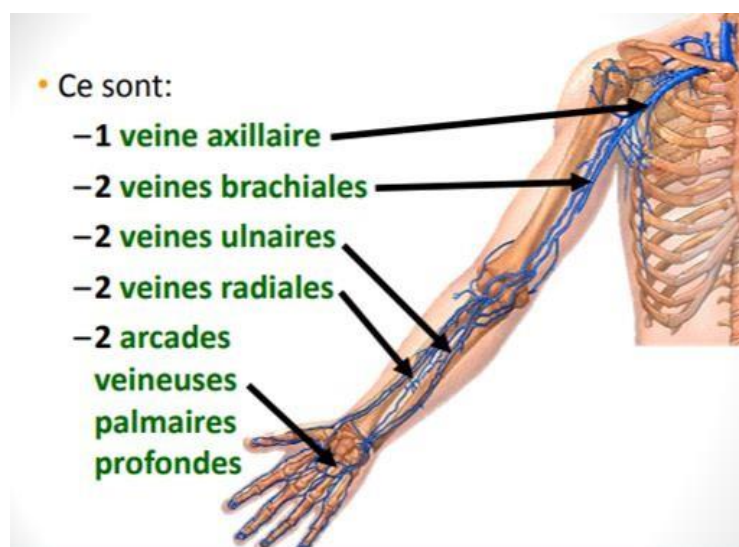
-**Veine basilique brachiale** : Née de l'union de la veine basilique antébrachiale et la veine médiane basilique pour se jeter dans la veine brachiale .

III-RESEAU PROFOND :

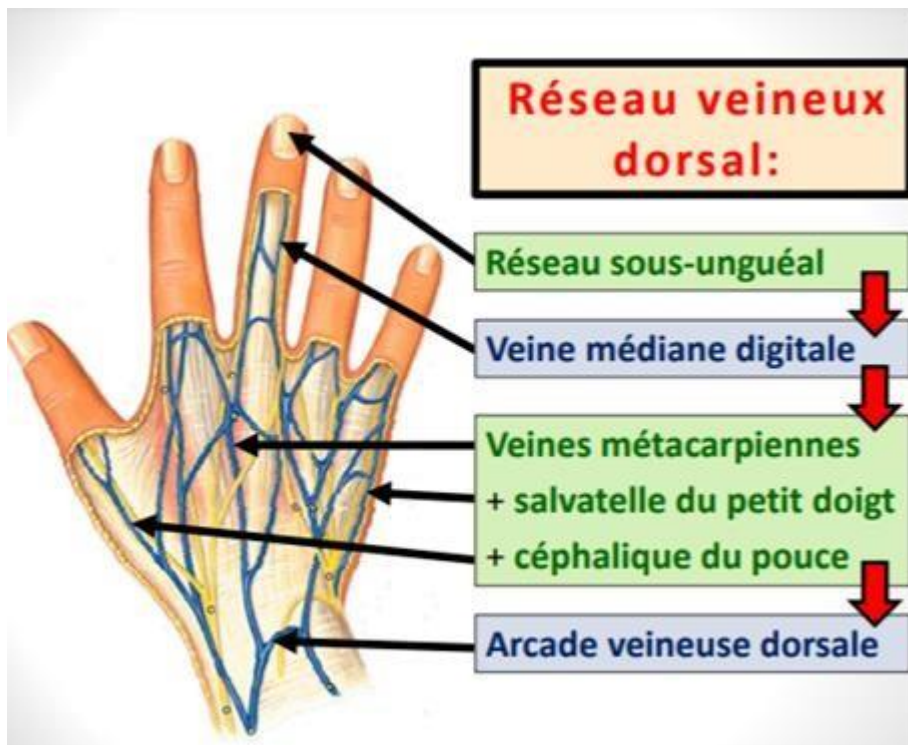
Le réseau veineux profond est satellite des artères, il existe toujours deux veines pour chaque artère sauf pour l'artère axillaire .

Toutes ses veines ainsi que leurs collatérales sont munies de valvules.

RESEAU VEINEUX PROFOND :



RESEAU VEINEUX SUPERFICIEL :



3 troncs veineux principaux:

Veine céphalique antébrachiale
(radiale superficielle)

Veine antébrachiale
(médiane de l'avant-bras)

Veine basilique antébrachiale
(ulnaire superficielle)



