

Les veines du membre thoracique

PLAN :

I-INTRODUCTION .

II- RESEAU VEINEUX SUPERFICIEL.

III-RESEAU PROFOND .

I-INTRODUCTION :

Le système veineux du membre thoracique se compose de deux réseaux : profond et superficiel.

II- RESEAU VEINEUX SUPERFICIEL:

Il est situé dans le tissu cellulaire sous-cutané et comprend :

- les veines superficielles des doigts et de la main ;
- les veines de l'avant-bras ;
- les veines du bras.

1-LES VEINES SUPERFICIELLES DES DOIGTS :

a-réseau dorsal :

- Réseau veineux sous-unguéal (lit unguéal) ;
- Réseau veineux péri-unguéal (racine de l'ongle) ;
- Veines digitales : au nombre de deux ou une seule médiane volumineuse ;
- Arcade digitale : reçoit les veines digitales et se draine dans les veines métacarpiennes.

b- Réseau palmaire des veines des doigts :

Il se draine dans le réseau dorsal par les veines latérales.

2- LES VEINES DE LA MAIN :

a- Réseau dorsal de la main :

- Veines métacarpiennes : cheminent sur la face dorsale des espaces métacarpiens correspondants.
- Arcade veineuse dorsale : résulte de l'anastomose entre les veines métacarpiennes.

Dans cette arcade se jettent également la veine céphalique du pouce et la veine salvatelle du 5ème doigt.

Les veines palmaire de la main : elles rejoignent le réseau veineux dorsale de la main.

3-AU NIVEAU DE L'AVANT-BRAS :

Trois troncs veineux se projettent sur l'avant-bras et reçoivent de nombreuses collatérales :

-**Veine céphalique anté-brachiale (veine radiale superficielle)** : elle provient de la céphalique du pouce et de l'arcade veineuse dorsale; elle monte sur le bord latéral de l'avant-bras jusqu'au coude .

-**Veine basilique anté-brachiale (veine cubitale superficielle)** : elle naît de l'union de la veine salvatelle du 5ème doigt et de l'extrémité distale de l'arcade veineuse dorsale ; elle monte sur le bord médial de l'avant-bras .

-**Veine médiane antébrachiale (veine médiane de l'avant-bras)**: elle débute du réseau veineux palmaire de la main à la veine médiane du coude.

4-AU NIVEAU DU PLI DU COUDE : Disposition classique en M veineux du pli du coude.

Constitution : Veine médiane basilique en dedans

Veine médiane céphalique en dehors.

5- AU NIVEAU DU BRAS :

-**Veine céphalique brachiale** : Née de l'union de la veine médiane céphalique et de la veine céphalique antébrachiale ; chemine le long du bord latéral, dans le sillon delto-pectoral pour se jeter dans la veine axillaire.

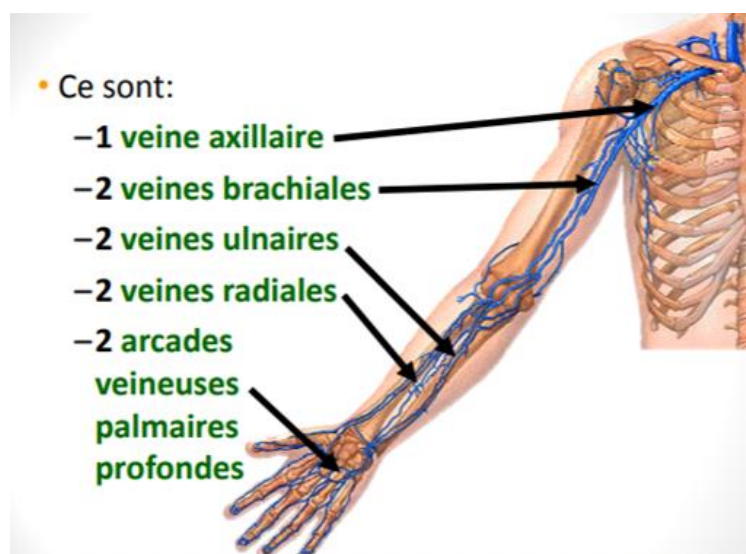
-**Veine basilique brachiale** : Née de l'union de la veine basilique antébrachiale et la veine médiane basilique pour se jeter dans la veine brachiale .

III-RESEAU PROFOND :

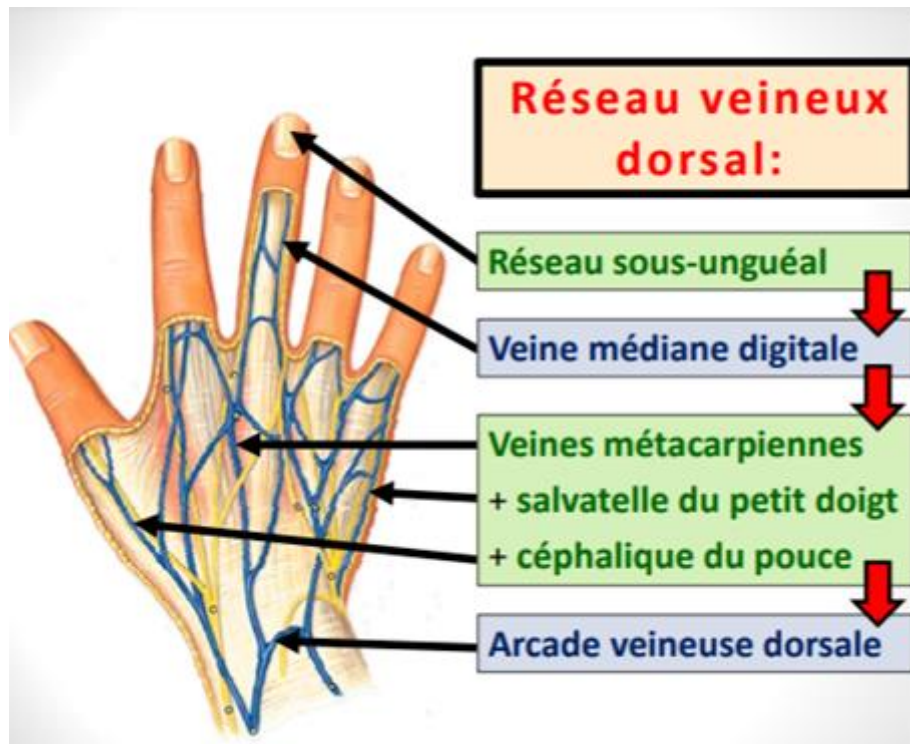
Le réseau veineux profond est satellite des artères, il existe toujours deux veines pour chaque artère sauf pour l'artère axillaire .

Toutes ses veines ainsi que leurs collatérales sont munies de valvules.

RESEAU VEINEUX PROFOND :



RESEAU VEINEUX SUPERFICIEL :



3 troncs veineux principaux:

