

Artère axillaire et artère brachiale

I- Artère axillaire

Origine: Fait suite à l'artère subclavière ou sous clavière, au niveau du bord postérieur et du milieu de la clavicule.

Trajet: oblique en bas en dehors dans la fosse axillaire ou le creux axillaire, passe en arrière du muscle petit pectoral.

Terminaison : bord inférieur du muscle grand pectoral (devient artère brachiale).

NB/ C'est une artère destinée aux régions de l'épaule et du creux axillaire.

Rapports

L'artère a des rapports avec les parois de la fosse axillaire ou creux axillaire et les éléments vasculo- nerveux axillaires.

Rapports avec les parois

En avant/ le fascia clavi-pectoral.

En arrière/ les muscles subscapulaire, grand rond et grand dorsal.

En dehors/ le muscle coraco- brachial.

En dedans/ le muscle dentelé antérieur.

Rapports avec les éléments vasculo-nerveux axillaires.

-La veine axillaire/ située sur le flanc médial de l'artère.

-Groupe des lymphonoeuds axillaires/ 5 groupes

-Le plexus brachial/ il entoure l'artère. Les troncs secondaires antéro-médial et antéro-latéral et postérieur sont situés en dehors en dedans et en arrière.

-Nerf médian en avant

-Nerf ulnaire en dedans

-Nerf radial en arrière

-Nerf musculo-cutané en dehors

Branches collatérales

1- Artère thoracique suprême ou thoracique supérieure destinée aux muscles pectoraux et la région mammaire.

2- Artère thotaco-acromiale ou acromio-thoracique destinée aux muscles pectoraux, la région mammaire, le muscle deltoïde et l'articulation de l'épaule.

3- Artère thoracique latérale ou mammaire externe destinée aux muscles, pectoraux, dentelé antérieur et intercostaux.

4- Artère subscapulaire ou scapulaire inférieure destinée aux muscles, dentelé antérieur, grand dorsal, subscapulaire et infra-épineux.

5- Artère circonflexe humérale antérieure (destinée articulaire)

6- Artère circonflexe humérale postérieure (destinée articulaire)

II- Artère brachiale

Origine: artère axillaire, bord inférieur du grand pectoral.

Trajet: oblique en bas en dehors dans le canal brachial de Cruveilhier puis la gouttière bicipitale médiale.

Terminaison : partie basse de la gouttière bicipitale médiale (artère radiale et ulnaire)

NB/ artère destinée à la région brachiale.

Rapports

-L'artère est située dans le canal de Cruveilhier qui est limité par :

En avant et en dehors: Le muscle coraco-brachial et le biceps

En arrière: La cloison intermusculaire médiale

En dedans: L'aponévrose brachiale

NB/L'artère est en rapport avec ses veines satellites

Le nerf médian est antéro latéral

Le nerf ulnaire est médial

Le nerf cutané médial de l'avant bras est médial

-Le sillon bicipital médial ou gouttière bicipitale médiale qui est limitée par

*Paroi latérale: corps musculaire et tendon du long biceps

*Paroi médiale: rond pronateur

*Paroi postérieure: en haut (corps musculaire et tendon du brachial, en bas (arcade du FS ou fléchisseur superficiel des doigts et insertion FP ou fléchisseur profond des doigts)

*Paroi antérieure: aponévrose superficielle

*Orifice supérieur: canal brachial

*Orifice inférieur: croisement tendon biceps et rond pronateur

NB/A ce niveau l'artère est en rapport avec ses veines satellites qui sont les veines brachiales latérale et médiale ainsi que le nerf médian qui accompagne l'artère dans tout son trajet.

Collatérales

*Rameau nourricier de l'humérus

* Rameaux musculaires.

*Rameau deltoïdien.

*Artère du biceps.

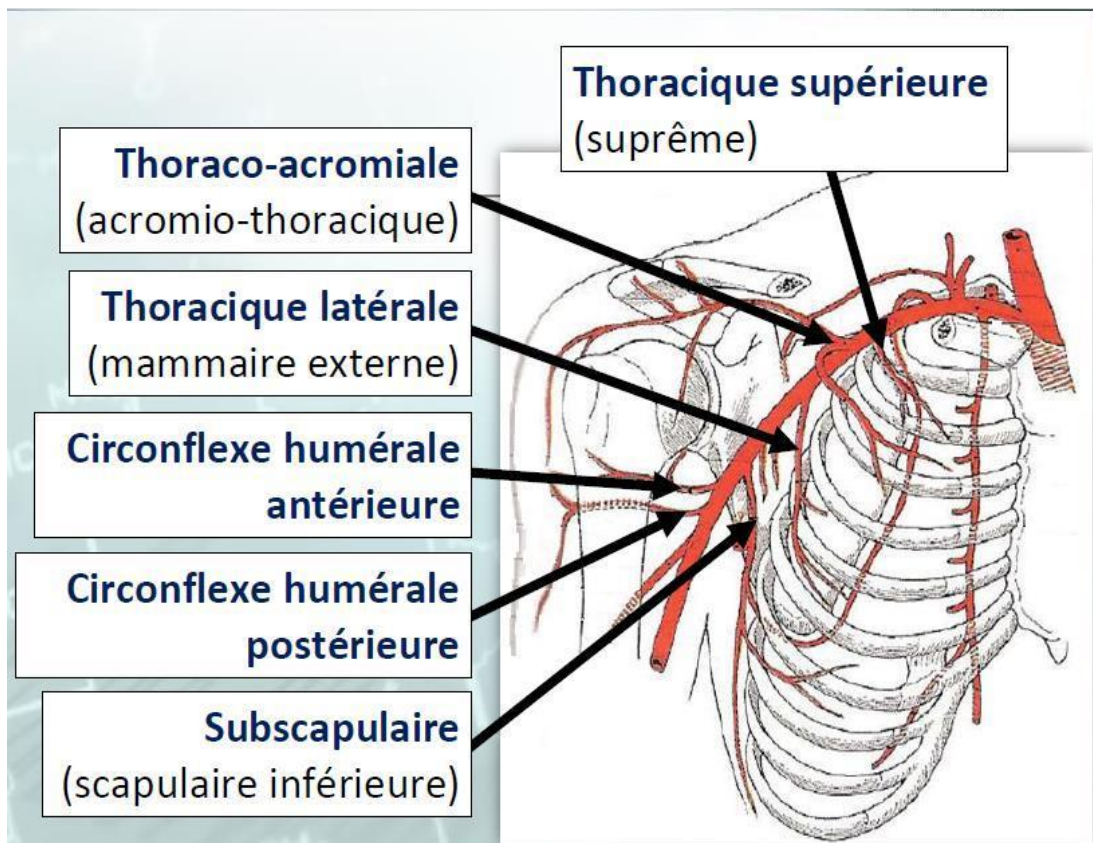
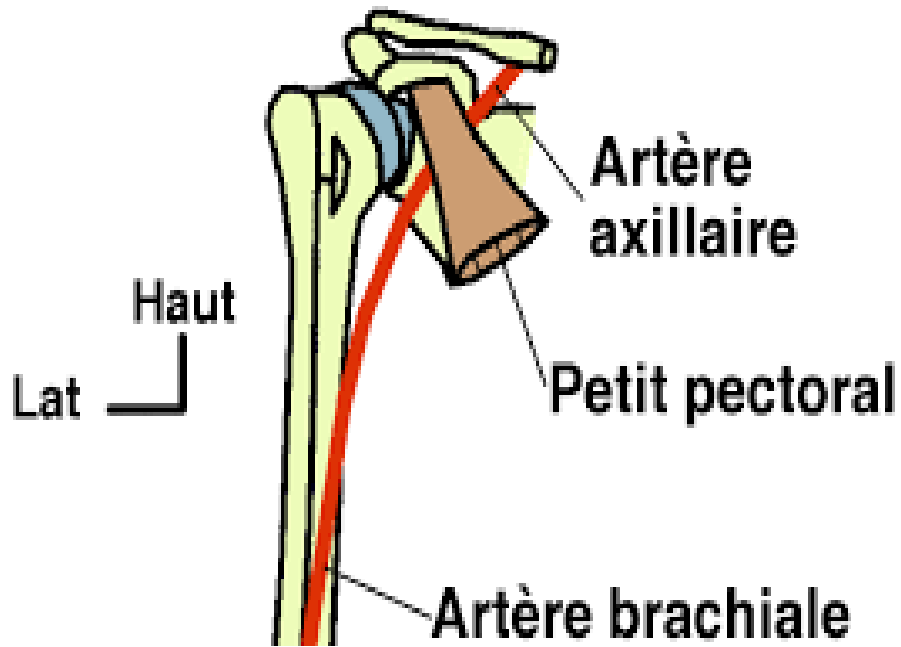
*Artère profonde du bras ou artère humérale profonde.

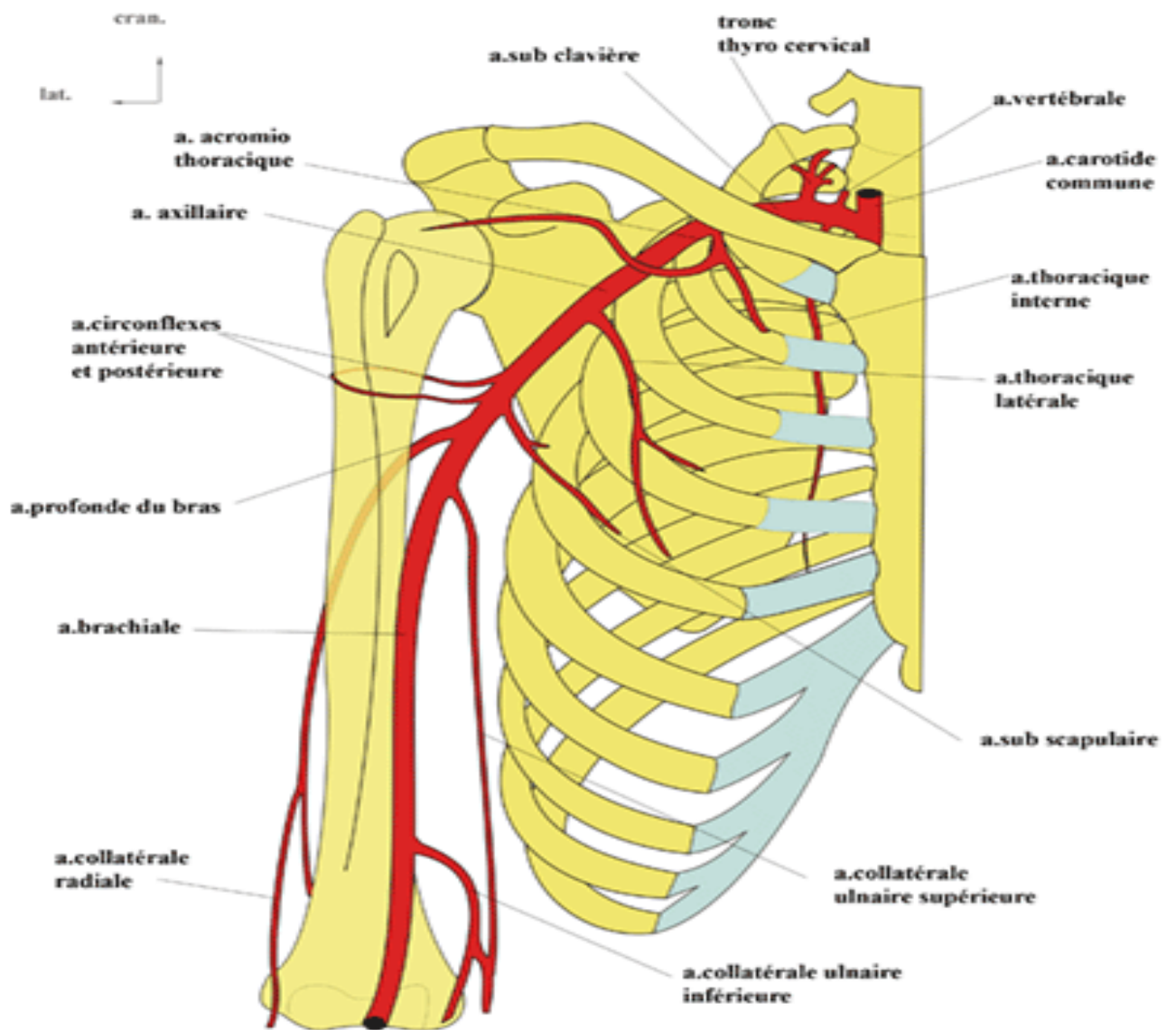
*Artère collatérale ulnaire proximale ou artère collatérale interne supérieure.

*Artère collatérale ulnaire distale ou artère collatérale interne supérieure.

Références

- 1- BRIZON J, CASTAING J. Les Feuilles d'Anatomie. Nerfs du membre supérieur. Fascicule VIII. Librairie Maloine SA. Paris 1953.
- 2- HAMMOUDI SS. Le cours d'Anatomie, appareil locomoteur 1, membres supérieur. Auto édition.2004.
- 3- ROUVIERE H. Anatomie Humaine. Descriptive, topographique et fonctionnelle. Tome troisième. Système nerveux central. Membres. 13ème Ed. Masson éd. Paris 2002:





Vascularisation artérielle du membre supérieur/ 2eme partie

Artère radiale

Origine: artère brachiale.

Trajet et rapports: trajet oblique en bas et dehors, accompagnée de la branche antérieure sensitive du nerf radial

- Gouttière anté-brachiale limitée

*Paroi latérale et antérieure: muscle huméro-stylo- radial (muscle satellite)

*Paroi postérieure: muscles supinateur, rond pronateur, FS ou fléchisseur superficiel des doigts, long fléchisseur du pouce, carré pronateur

*Paroi médiale : muscles rond pronateur, FS ou fléchisseur superficiel des doigts et le fléchisseur radial du carpe.

- Gouttière du pouls (poignet): superficielle limitée

*Paroi latérale: muscle huméro-stylo- radial

*Paroi médiale: fléchisseur radial du carpe

- Tabatière anatomique: courbe autour du bord latéral du carpe, partie dorsale de l'articulation trapézo-métacarpienne sous les tendons du long abducteur et du court extenseur du pouce, premier espace inter métacarpien (paume de la main).

Branches collatérales

Artère récurrente radiale

Rameau carpien palmaire latéral

Rameau palmaire superficiel

Artère métacarpienne dorsale du pouce

Rameau carpien dorsal latéral

Artère principale du pouce

Artère radiale de l'index

Artère ulnaire

Origine: artère brachiale.

Trajet : trajet oblique puis vertical passe sous le rond pronateur et l'arcade du FS ou fléchisseur superficiel des doigts, descend dans la loge antérieure de l'avant bras vers le poignet dans le canal de Guyon.

Terminaison: arcade palmaire superficielle.

Rapports

- **Avant bras :** avec le nerf médian à son origine puis dans la loge antérieure de l'avant bras avec le nerf ulnaire entre le fléchisseur ulnaire du carpe en dedans, le FP ou fléchisseur profond des doigts puis le carré pronateur en arrière, le FS ou fléchisseur superficiel des doigts en dehors

- **Poignet:** le nerf ulnaire en dedans, le carré pronateur en arrière.

L'artère est accompagnée à l'avant bras et au poignet par le nerf ulnaire et les veines satellites.

NB/A son origine; elle est en rapport avec le nerf médian qui passe en avant d'elle.

Branches collatérales

Artère récurrente ulnaire
Artère interosseuse commune
Rameau carpien dorsal médial
Rameau carpien palmaire médial
Rameau palmaire profond

Artères de la main

Les artères radiale et ulnaire forment au niveau de la main deux arcades palmaires superficielle et profonde et une arcade dorsale.

Arcade palmaire superficielle

Située dans la loge palmaire moyenne. Résulte de l'anastomose de l'artère ulnaire et le rameau palmaire superficiel.

Arcade palmaire profonde

Située dans la région profonde de la loge palmaire moyenne. Résulte de l'anastomose de l'artère radiale et le rameau palmaire profond.

Arcade dorsale

Située en arrière des os du carpe. Résulte de l'anastomose de deux rameaux carpiens dorsaux/médial et latéral.

VII -Références

- 1- BRIZON J, CASTAING J. Les Feuilles d'Anatomie. Nerfs du membre supérieur. Fascicule VIII. Librairie Maloine SA. Paris 1953.
- 2- HAMMOUDI SS. Le cours d'Anatomie, appareil locomoteur 1, membres supérieur. Auto édition.2004.
- 3- ROUVIERE H. Anatomie Humaine. Descriptive, topographique et fonctionnelle. Tome troisième. Système nerveux central. Membres. 13ème Ed. Masson éd. Paris 2002:

