

UNIVERSITE SALAH BOUBNIDER CONSTANTINE 3
FACULTE DE MEDECINE
DEPARTEMENT DE MEDECINE
LABORATOIRE D'ANATOMIE
MEDECIN CHEF : PR BOULACEL A.
POLYCOPIE POUR LES ETUDIANTS DE PREMIERE ANNEE DE MEDECINE
ANNEE UNIVERSITAIRE 2021 -2022.
FAIT PAR : DR BENDJELLOUL MAYA.

LE TIBIA

PLAN :

I-DEFINITION.

II-ANATOMIE DESCRIPTIVE :

A-DIAPHYSE.

B-EPIPHYSE PROXIMALE.

C-EPIPHYSE DISTALE.

I-DEFINITION :

Os long ,volumineux, pair, non symétrique ,formant avec la fibula le squelette de la jambe.Situé à la partie médiane de la jambe, en dedans de la fibula. Il s'articule :

- en haut : avec le fémur ,réalisant l'articulation fémoro-tibiale et avec la fibula réalisant l'articulation tibio-fibulaire proximale.
- et en bas avec le talus réalisant l'articulation talo-crurale, et avec la fibula , réalisant l'articulation tibio-fibulaire distale.

II-DIAPHYSE :

Le corps est prismatique et triangulaire et présente :trois faces et trois bords.

1. **FACE LATERALE** :présente dans sa moitié supérieure une dépression qui donne insertion au muscle tibial antérieur.
2. **FACE MEDIALE** :elle est lisse et sous cutanée, sauf à sa partie supérieure, elle présente des rugosités qui donnent insertion aux muscles sartorius, gracile et semi-tendineux .
3. **FACE POSTERIEURE** : elle est traversée à sa partie supérieure par une crête;c'est la ligne oblique du tibia qui donne insertion au muscle soléaire. Cette ligne partage la face postérieure du tibia en deux segments ;un segment supérieur, triangulaire, donne attache au muscle poplité ;un segment inférieur subdivisé par une crête verticale en deux :une partie médiale qui donne

LE TIBIA

insertion au muscle fléchisseur commun des orteils, et une partie latérale pour le tibial postérieur.

Le foramen nourricier principal de l'os est généralement situé un peu au-dessous de la ligne oblique du tibia.

4. **BORD ANTERIEUR** : saillant et tranchant; c'est la crête du tibia. il se perd en haut sur la tubérosité tibiale.
5. **BORD LATERAL** : appelé bord interosseux, donne insertion à la membrane interosseuse de la jambe.
6. **BORD MEDIAL** : peu marqué.

III-EPIPHYSE PROXIMALE : en forme de pyramide à base supérieure.

On lui décrit une base ou plateau tibial, et deux tubérosités ou condyles.

1-LE PLATEAU TIBIAL OU SURFACE ARTICULAIRE SUPERIEURE DU TIBIA:

Présente trois parties ; deux latérales articulaires : les cavités glénoïdales, et une partie moyenne : l'espace interglénoïdien.

Les cavités glénoïdales sont l'une externe, l'autre interne. Elles s'articulent avec les condyles du fémur.

À leur partie interne elles se relèvent d'une éminence, en formant l'éminence intercondyloïde, qui occupe la partie moyenne de l'espace interglénoïdien.

L'espace interglénoïdien est divisée en trois parties : une moyenne et les deux autres sont les aires intercondyloïdes antérieure et postérieure.

2-CONDYLE LATERAL : il présente :

- en dehors et en arrière la surface articulaire fibulaire pour la tête de la fibula.
- en dehors et en avant, le tubercule de Gerdy qui donne insertion aux muscles tibial antérieur et au fascia lata.

3- CONDYLE MEDIAL : présente :

- En arrière l'empreinte d'insertion du tendon direct du muscle semi-membraneux.

4-LA TUBEROSITE TIBIALE : située à la partie antérieure de l'épiphyse proximale et donne insertion au ligament patellaire.

IV-EPIPHYSE DISTALE :

Moins volumineuse que l'extrémité supérieure, présente un prolongement distal, la malléole médiale. Elle a une forme irrégulièrement cubique, présente donc 5 faces :

LE TIBIA

- 1- **LA FACE ANTERIEURE** : continue la face latérale de la diaphyse et présente un bourrelet transversal qui donne insertion à la capsule de l'articulation talo- crurale.
- 2- **LA FACE POSTERIEURE** : présente un sillon ou passe le tendon du long fléchisseur propre de l'hallux.
- 3- **FACE LATERALE** : creusée en gouttière, l'échancrure fibulaire du tibia ou se loge l'extrémité distale de la fibula.
- 4- **LA FACE MEDIALE** : elle se prolonge en bas par un processus volumineux, la malléole médiale qui forme une saillie triangulaire à sommet inférieur, cette malléole présente :
 - une face médiale : est sous cutanée.
 - une face latérale : présente une surface articulaire avec le talus.
 - un bord antérieur .
 - un bord postérieure .
 - un sommet : donne attache au ligament latéral interne de l'articulation talo- crurale.
- 5- **FACE INFERIEURE** : entièrement revêtue de cartilage, quadrilatère, elle est divisée en deux parties par une crête qui répond à la gorge de la trochlée du talus.

FIN

Références :

Henri Rouviere et André Delmas, Anatomie humaine, descriptive, topographique et fonctionnelle. tome 3 membres, 15 édition, MASSON.

Alain Bouchet et Jacques Cuilleret, Anatomie topographique, descriptive et fonctionnelle. tome 3, troisième édition, SIMEP.

LE TIBIA

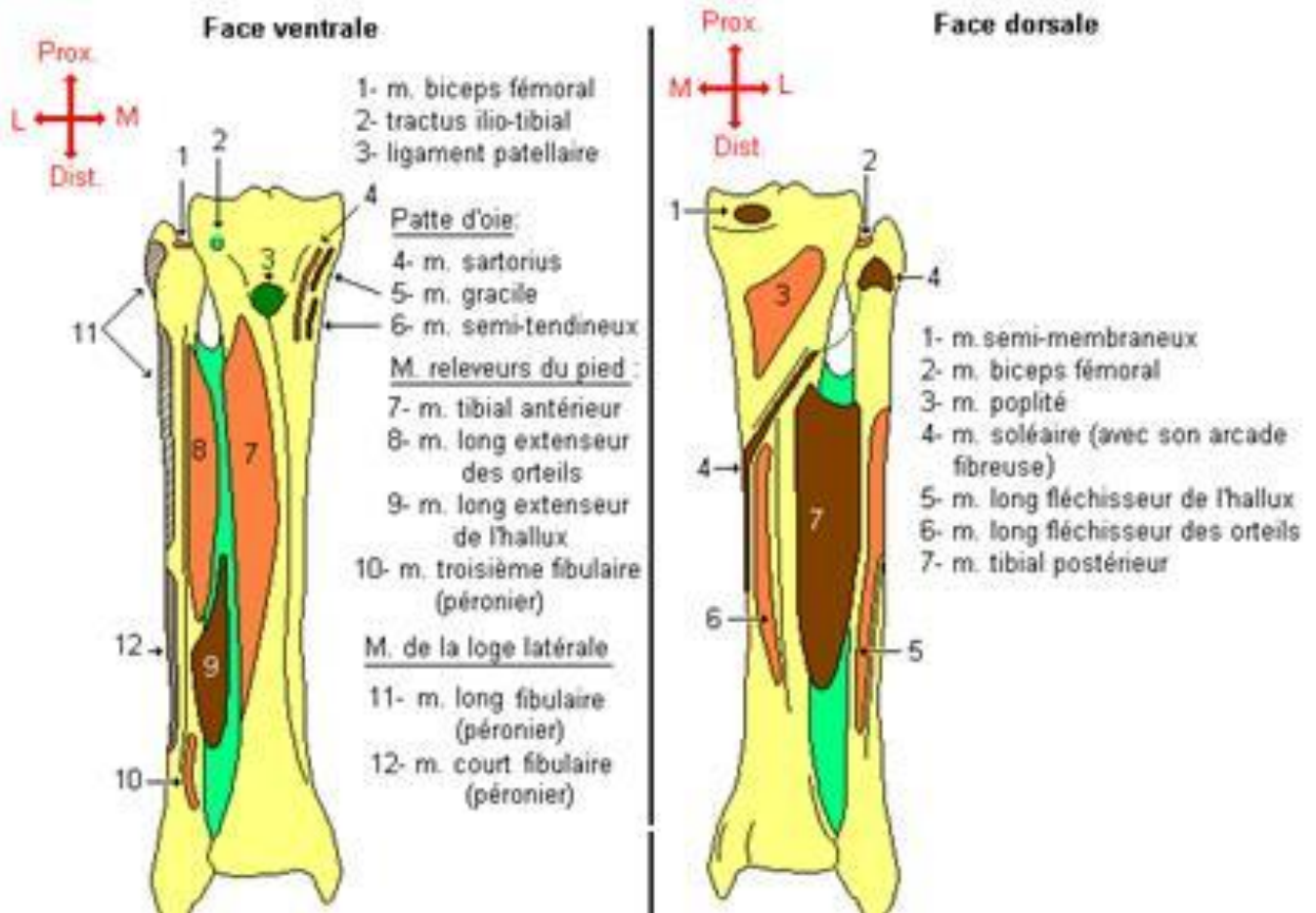


Fig.5: Condyles du tibia (vue supérieure)

