

# Le système lymphatique

---

## **PLAN :**

### **I-INTRODUCTION :**

### **II-COURANTS LYMPHATIQUES SUPERFICIELS :**

### **III-LYMPHONOEUDS SUPERFICIELS SUPERFICIELS :**

### **I-INTRODUCTION :**

Il existe deux systèmes : superficiel et profond :

-Le système profond : sous-aponévrotique, il draine la lymphe des os, articulations et muscles ;

- Le système superficiel : sus-aponévrotique, draine la lymphe des plans de couverture sus-aponévrotiques ; il y a très peu d'anastomoses entre les territoires superficiel et profonds.

### **II-COURANTS LYMPHATIQUES SUPERFICIELS :**

- Au niveau des doigts et de la main : riche réseau lymphatique cutané ;

- Au niveau de l'avant-bras :- Courant radial ventral et dorsal ;  
-Courant ulnaire ventral et dorsal

-Au niveau du bras : -Courant lymphatique bicipital médial  
-Courant lymphatique basilique médial ;  
-Courant lymphatique céphalique latéral

### **III-LYMPHONOEUDS SUPERFICIELS :**

-sus-épicondyliens médiaux;

- Lymphonoeuds du sillon delto-pectoral;

- Lymphonoeuds superficiels dorsaux de l'épaule.

**IV-LYMPHONOEUDS PROFONDS** : Situés au voisinage des vaisseaux du membre thoracique.

### **- Lymphonoeuds de l'avant-bras :**

- Nœuds radiaux ;

- ulnaires ;

- interosseux.

### **- Lymphonoeuds du pli du coude :**

-Nœud ulnaire proximal ;

-Nœud du sillon bicipital latéral .

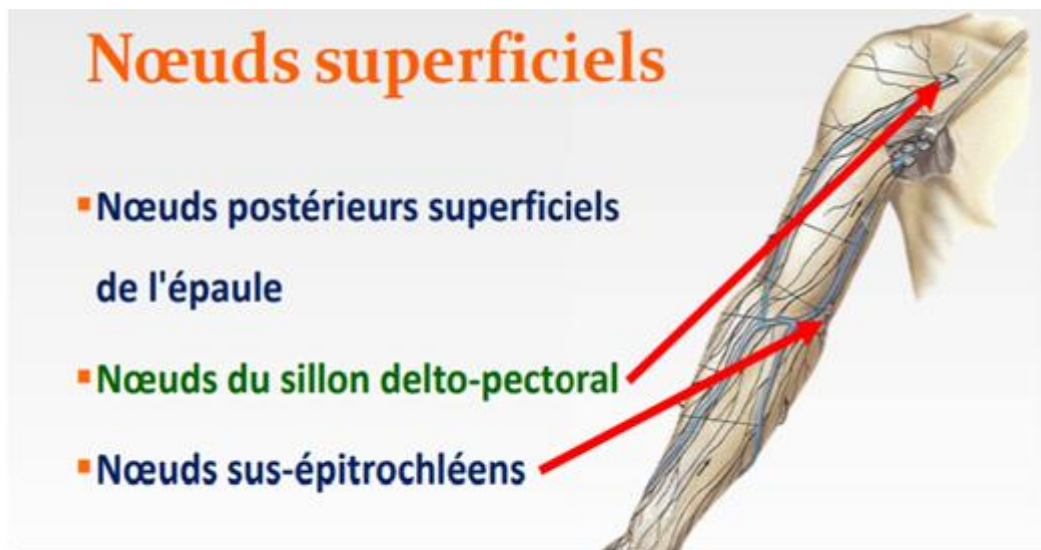
### **LYMPHONOEUDS DU BRAS :**

- Nœuds huméraux .

### **- LE LYMPHOCENTRE AXILLAIRE ( FOSSE AXILLAIRE) :**

**-Groupe nodal axillaire central** : Il draine les lymphatiques brachiaux ;

- Groupe pectoral** : Il draine la paroi latérale du thorax , les deux quadrants latéraux du sein et la portion sus-ombilicale de la paroi abdominale
- **Groupe sub-scapulaire** : Il draine la lymphe de la paroi dorsale du thorax , de l'épaule et de la nuque .
- Groupe sub-clavier apical** Il draine la lymphe des autres groupes nodaux et les deux quadrants craniaux du sein.



### NŒUDS PROFONDS :

