

scapula

UNIVERSITE SALAH BOUBNIDER CONSTANTINE 3
FACULTE DE MEDECINE
DEPARTEMENT DE MEDECINE
LABORATOIRE D'ANATOMIE
MEDECIN CHEF : PR BOULACEL A.
POLYCOPIE POUR LES ETUDIANTS DE PREMIERE ANNEE DE MEDECINE
ANNEE UNIVERSITAIRE 2020 -2021.
FAIT PAR : DR BENDJELLOUL MAYA.

SCAPULA

PLAN :

I-OBJECTIFS.

II-INTRODUCTION.

III-MISE EN PLACE.

IV-ANATOMIE DESCRIPTIVE : A-FACE ANTERIEURE.

B-FACE POSTERIEURE.

C-LES BORDS.

D-LES ANGLES.

I-OBJECTIFS :

- 1-Mise en place.
- 2-Décrire les faces, les bords et les angles.
- 3- Décrire et les insertions musculaires.
- 4-Intérêt clinique.

II-INTRODUCTION :

Os plat, pair, non symétrique, mince et triangulaire, appliqué sur la partie postérieure et supérieure du thorax, en regard des sept premières côtes.

III-MISE EN PLACE :

- En avant, la face concave de l'os.
- En dehors, le bord le plus épais se terminant par une surface articulaire.
- En haut, le bord le plus court.

IV-ANATOMIE DESCRIPTIVE :

La scapula présente à décrire :

- Deux faces : antérieure et postérieure.
- Trois bords : supérieur ou cervical, interne ou spinal et externe ou axillaire.
- Trois angles : supéro-externe, supéro-interne et inférieur.

A-FACE ANTERIEURE :

Elle est excavée dans presque toute son étendue et porte le nom de fosse subscapulaire, elle est parcourue par 3 ou 4 crêtes ou s'insère le muscle subscapulaire.

-En dehors de la fosse subscapulaire, on remarque une saillie allongée, parallèle au bord externe de l'os, c'est le pilier de la scapula qui donne insertion aux faisceaux inférieurs du muscle subscapulaire.

-En dedans de la fosse subscapulaire, le long du bord interne se trouve une surface rugueuse, sur laquelle se fixe le muscle grand dentelé antérieur.

B-FACE POSTERIEURE :

Convexe dans son ensemble, elle est divisée en 2 portions par une saillie transversale, l'épine scapulaire. Au-dessus de l'épine se trouve la fosse supra-épineuse ; au-dessous, la fosse infra-épineuse.

1-EPINE SCAPULAIRE : C'est une lame osseuse triangulaire, implantée sur la face postérieure de la scapula, à l'union de son quart supérieur avec ses trois quarts inférieurs.

Par ses deux faces, supérieure et inférieure, l'épine répond aux fosses supra et infra-épineuses.

Elle donne insertion sur son versant supérieur au muscle trapèze ; et sur son versant l'inférieur au muscle deltoïde.

L'épine scapulaire se continue en dehors par un processus, l'acromion.

-L'acromion : est aplati et présente : deux faces, l'une supérieure, l'autre inférieure, et deux bords, l'un interne, l'autre externe.

Le bord interne est occupé par une facette articulaire elliptique qui s'articule avec l'extrémité externe de la clavicule.

2-FOSSE SUPRA-EPINEUSE : Elle répond au muscle supra-épineux.

3-FOSSE INFRA-EPINEUSE : Dans les 3 /4 interne elle donne attache au muscle infra-épineux, la partie externe est subdivisée en deux zones : l'une supérieure, où s'insère le muscle teres minor ; l'autre inférieure où s'attache le muscle teres major.

C-LES BORDS :

On distingue trois bords : bord supérieur ou cervical, bord interne ou spinal, bord externe ou axillaire.

1-BORD SUPERIEUR OU CERVICAL : Court et mince, il se termine en dehors par l'incisure scapulaire. Le bord supérieur donne insertion au muscle omo-hyoïdien.

2-BORD INTERNE OU SPINAL : Il dessine un angle ouvert en dehors dont le sommet répond à l'épine de la scapula.

-Son 1/4 supérieur donne insertion au muscle angulaire.

- Ses 3/4 inférieurs donnent insertion au rhomboïde.

3-BORD EXTERNE OU AXILLAIRE : C'est une crête osseuse, mince qui se termine en haut par une surface triangulaire, rugueuse, c'est le tubercule infraglénoïdal, sur lequel se fixe le tendon du chef long du muscle triceps brachial.

scapula

D-LES ANGLES :

On distingue trois angles ; supérieur, inférieur, externe.

1-ANGLE SUPERIEUR : Situé à la jonction du bord supérieur et du bord interne. Il donne insertion au muscle angulaire de la scapula.

2-ANGLE INFERIEUR : Situé à la jonction des bords interne et externe.

3-ANGLE EXTERNE : Il présente à décrire la cavité glénoïdale, le col de la scapula et le processus coracoïde.

-**La cavité glénoïdale :** c'est une surface articulaire, ovale, à grosse extrémité inférieure, et s'articule avec la tête de l'humérus.

Le centre de la cavité glénoïdale présente une petite saillie, appelée tubercule glénoïdien. Sur le bord antérieur il existe une large dépression, l'incisure glénoïdale.

Au-dessus de la cavité glénoïdale, on a le tubercule supraglénoïdal, sur lequel se fixe le chef long du muscle biceps brachial.

-**Le col de la scapula :** la cavité glénoïdale est supportée par un col épais. la face postérieure du col dessine une gouttière qui fait communiquer les fosses supra et infra-épineuse.

-**Processus coracoïde :** il est situé sur la face supérieure du col. Il a la forme d'un doigt demi-fléchi. Il présente donc deux segments : l'un vertical, l'autre horizontal.

Le segment vertical s'unit au col de la scapula.

Le segment horizontal donne insertion au muscle petit pectoral , le tendon du chef court du muscle biceps brachial et du muscle coraco-brachial.

INTERET CLINIQUE :

-Fracture de l'écaïlle de la scapula (pas d'immobilisation).

-Fracture du col de la scapula (intervention chirurgicale parfois nécessaire).

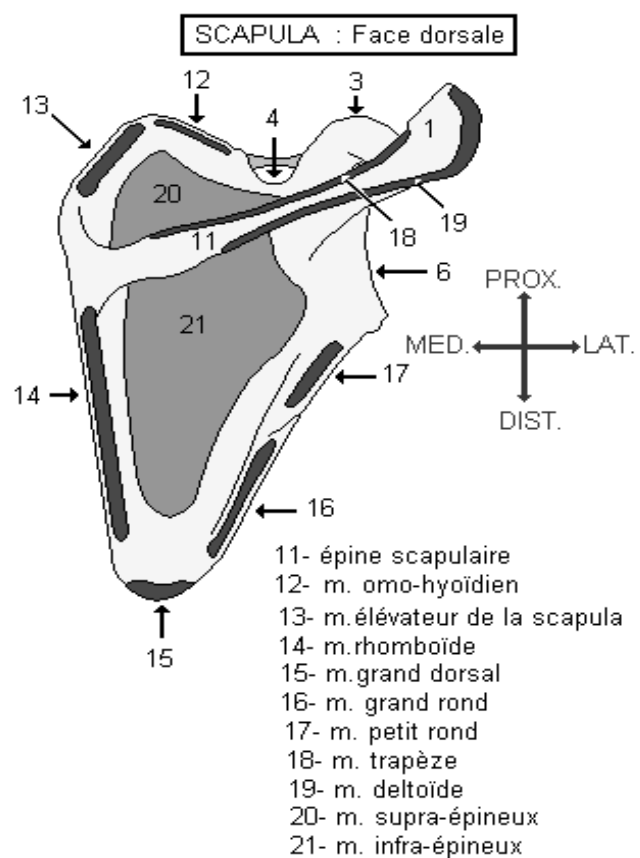
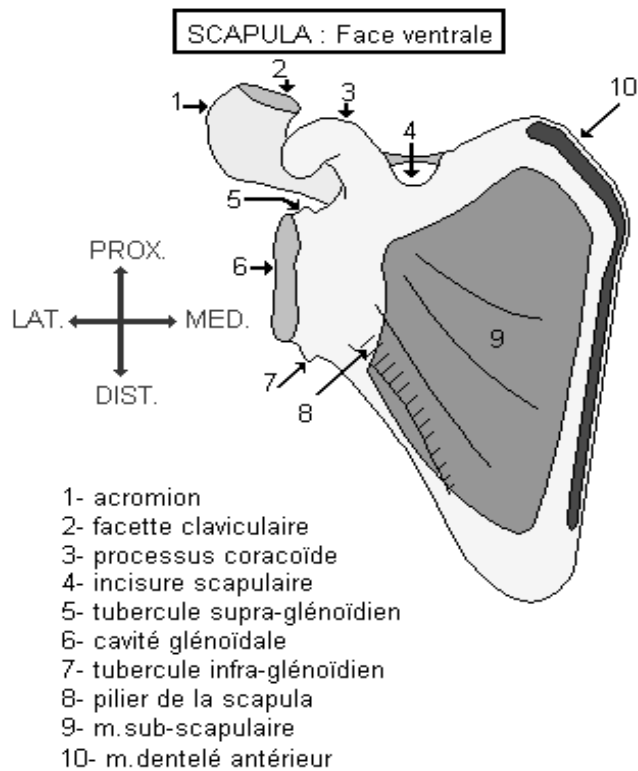
Références :

Henri Rouviere et André Delmas, Anatomie humaine, descriptive, topographique et fonctionnelle. Tome 3 membres, 15 édition, MASSON.

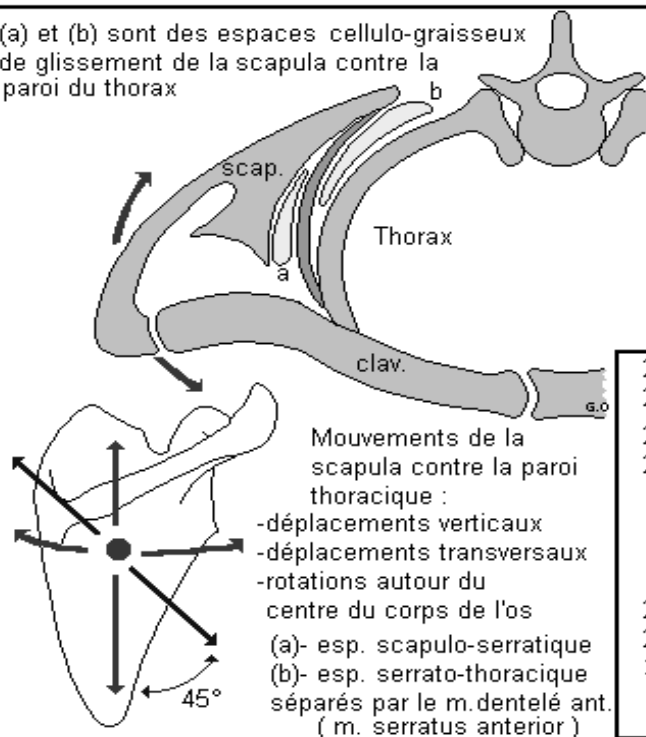
J.Brizon et J.Castaing, Les feuillets d'anatomie, ostéologie du membre supérieur. Fascicule I, Librairie Maloine S.A.

Si Salah Hammoudi. le cours d'anatomie. descriptive, topographique et fonctionnelle. appareil locomoteur 1 membre supérieur. Auto-édition. HS.

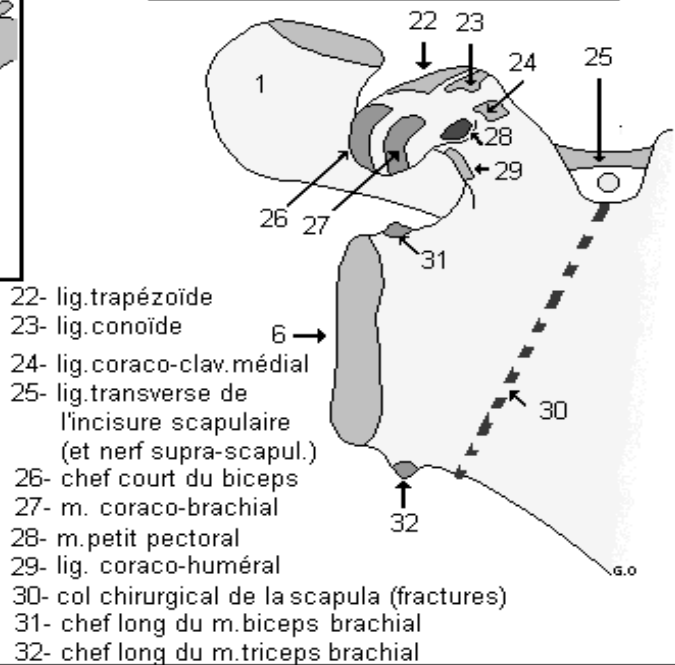
scapula



(a) et (b) sont des espaces cellulo-graisseux de glissement de la scapula contre la paroi du thorax



ANGLE LATÉRAL DE LA SCAPULA



scapula