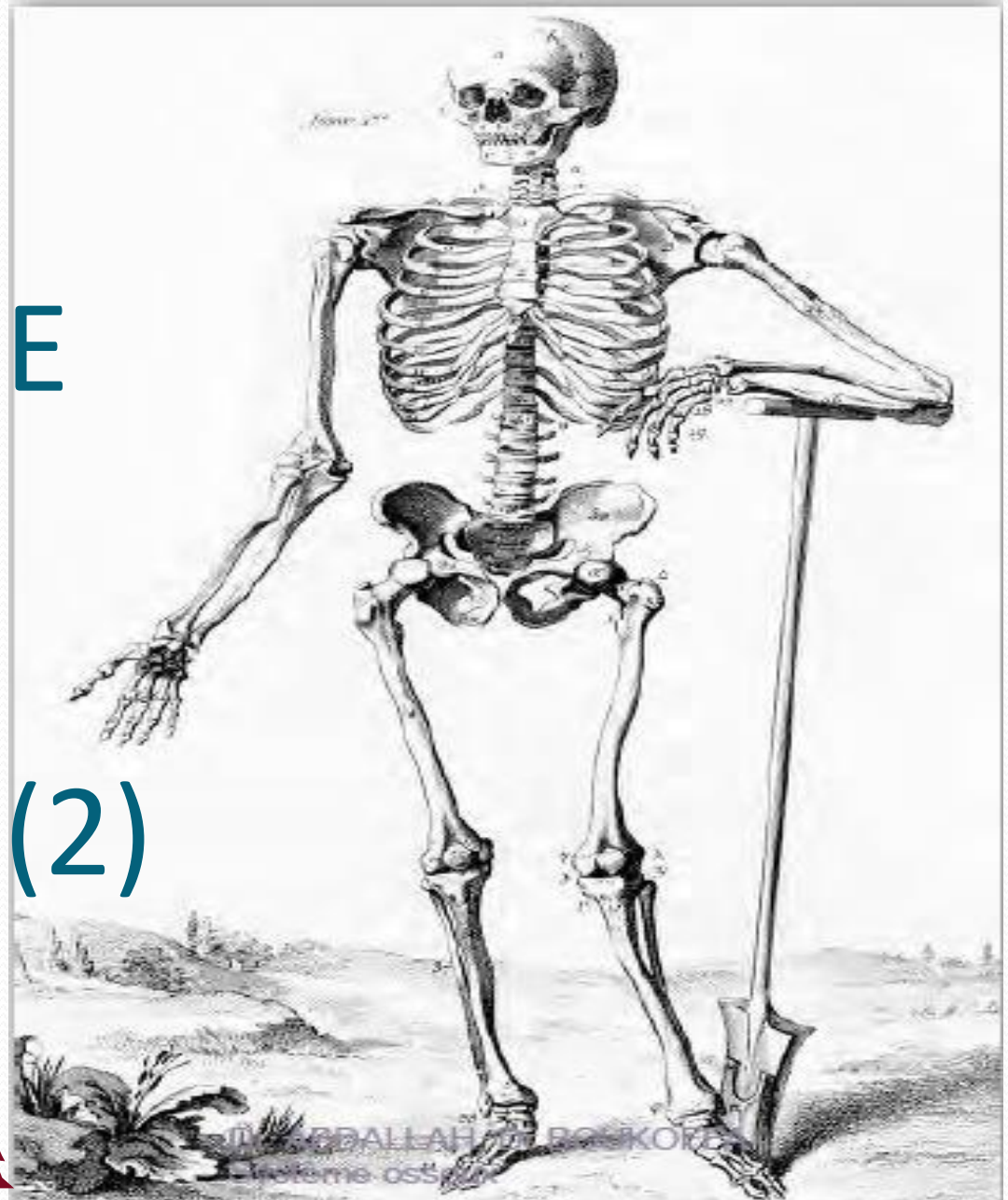


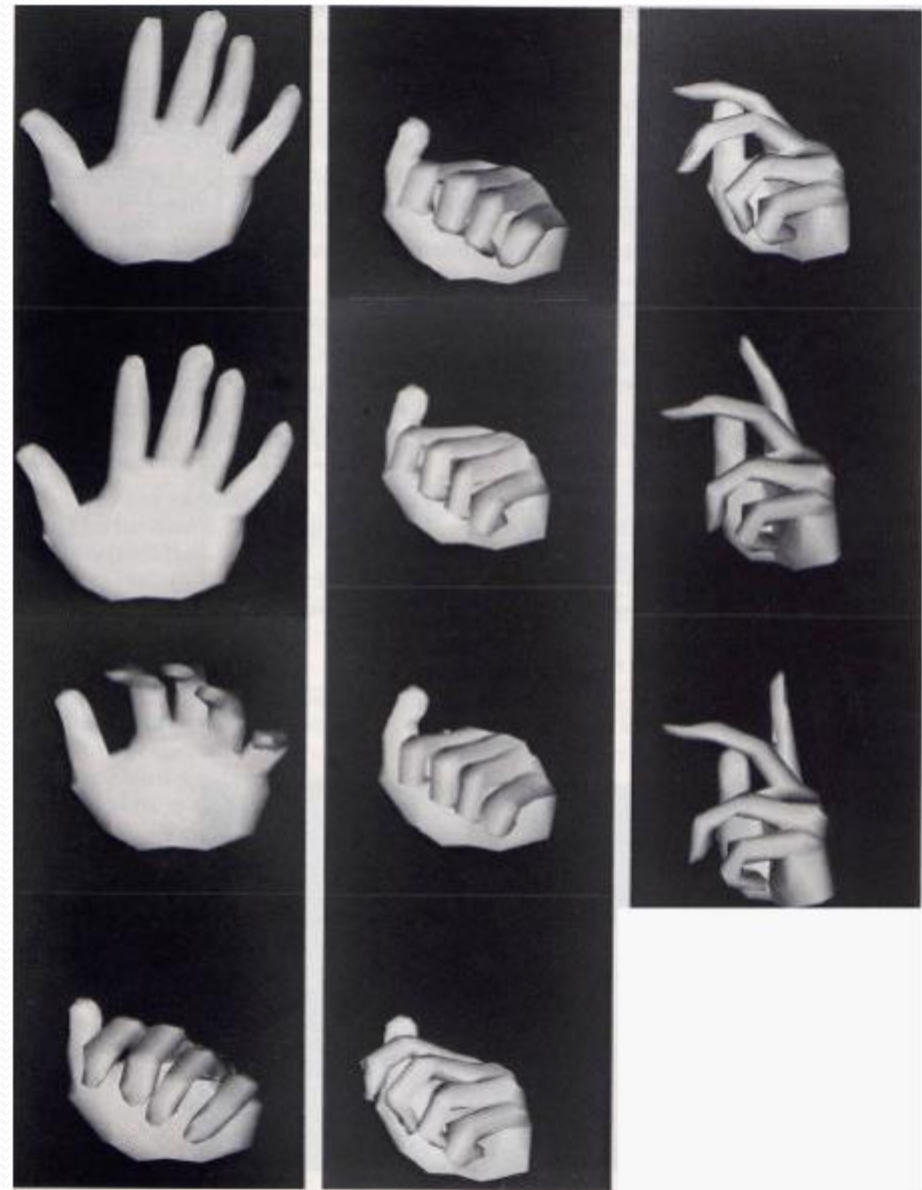
# OSTEOLOGIE DU MEMBRE SUPERIEURE (2)





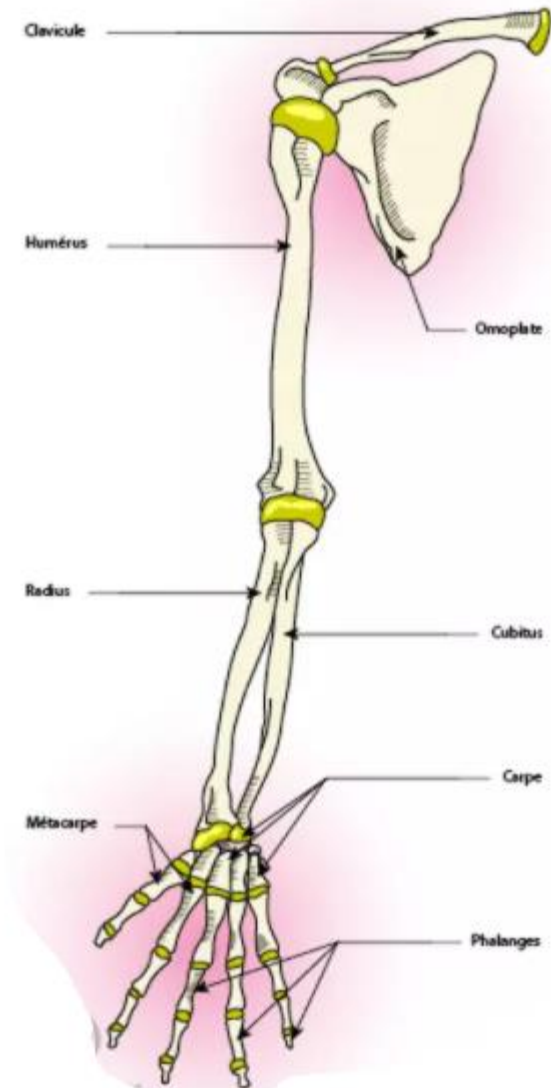
# LA MAIN

**La main** humaine, organe d'une extraordinaire complexité, est un instrument primordial pour l'action quotidienne. La main accompagne naturellement la parole



# LES OS DE LA MAIN

- PLAN
- INTRODUCTION
- ANATOMIE DESCRIPTIVE
- CARPE
- METACARPE
- PHALANGES

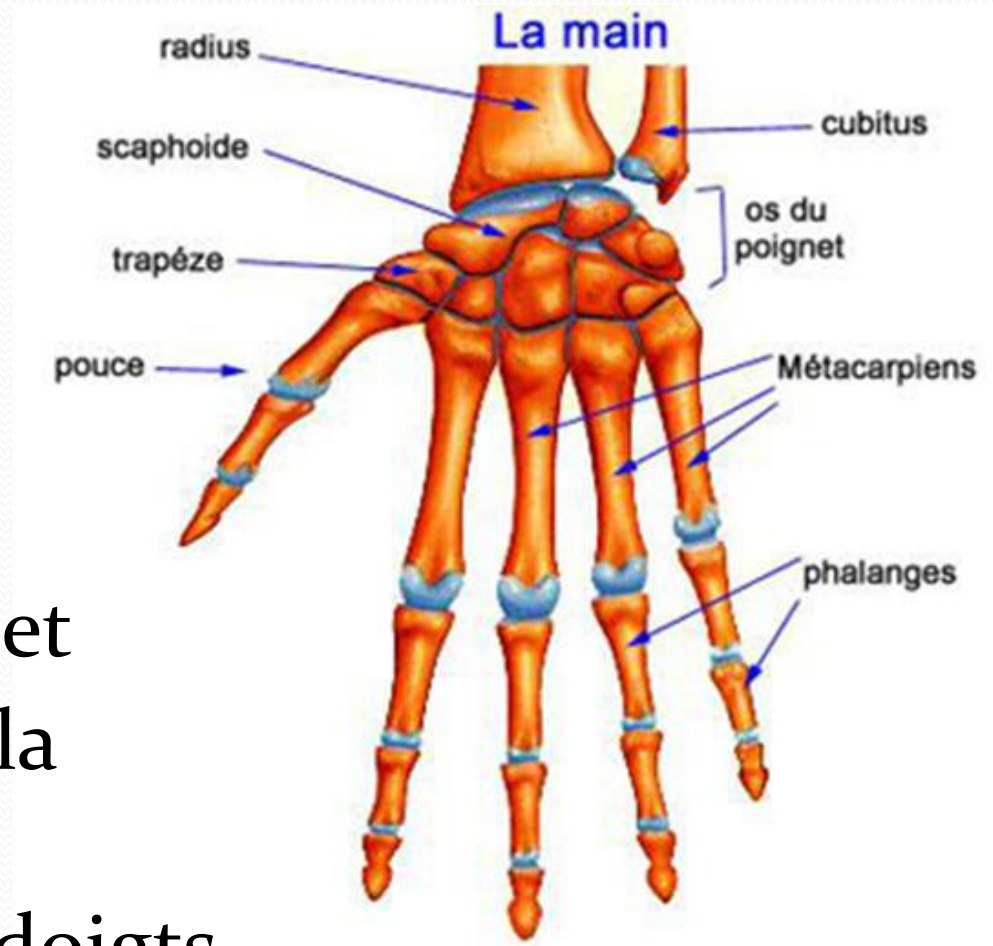


# LES OS DE LA MAIN

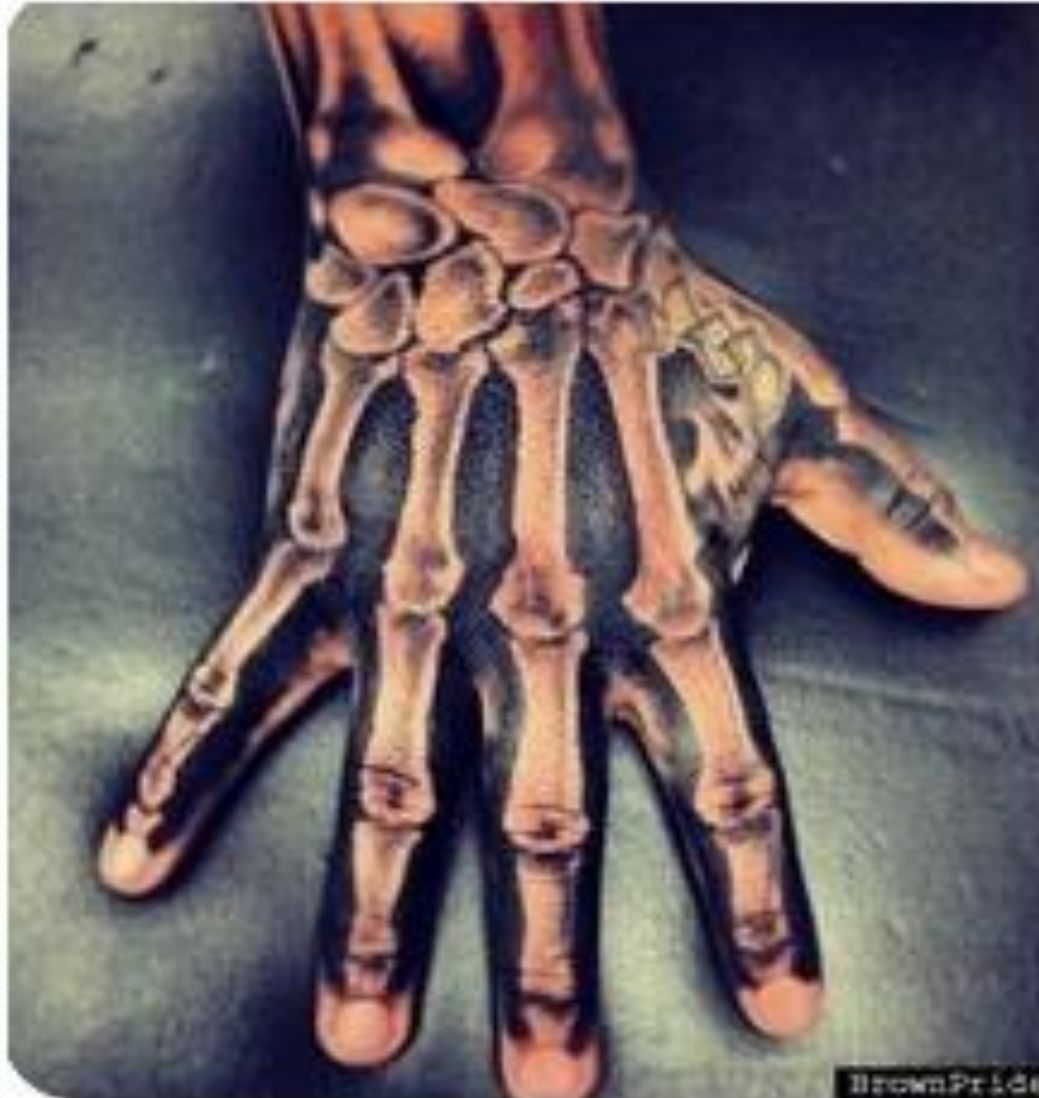## INTRODUCTION

- Elle est composée de **27** os répartis en **3 groupes** :

- **Carpe** ou os du poignet
- **Métacarpes** ou os de la paume
- **Phalanges** ou os des doigts.

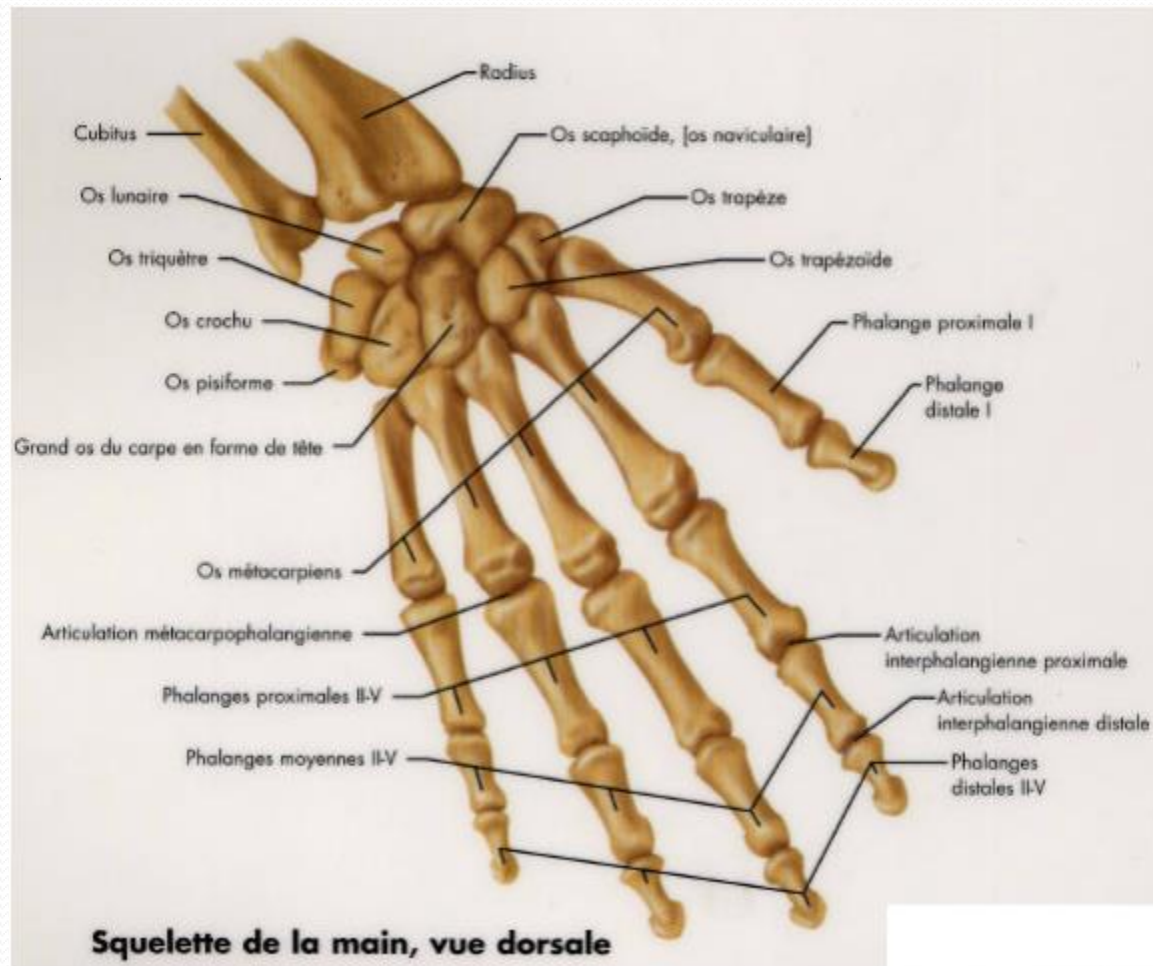


# LES OS DE LA MAIN



# LES OS DE LA MAIN

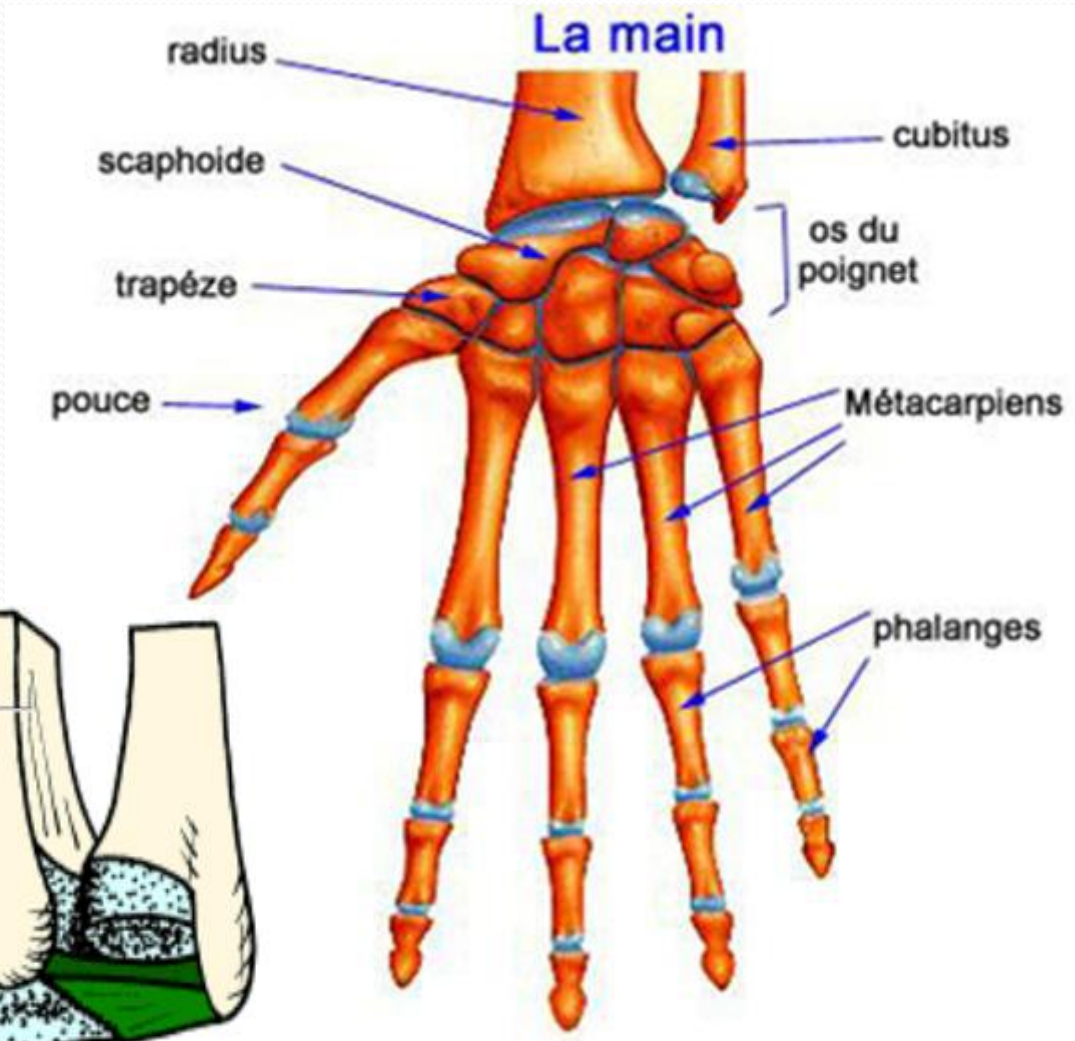
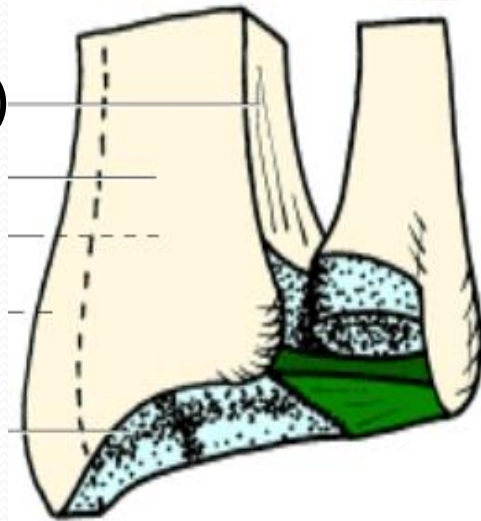
- La main s'articule :
- en haut avec le radius par L'ARTICULATION DU POIGNET



# LES OS DE LA MAIN

- Le carpe de la main ne s'articule pas avec l'ulna,
- Il y a un disque dit radio-ulnaire qui s'interpose entre le carpe et l'ulna.

(le ligt triangulaire)







LES OS DE LA MAIN

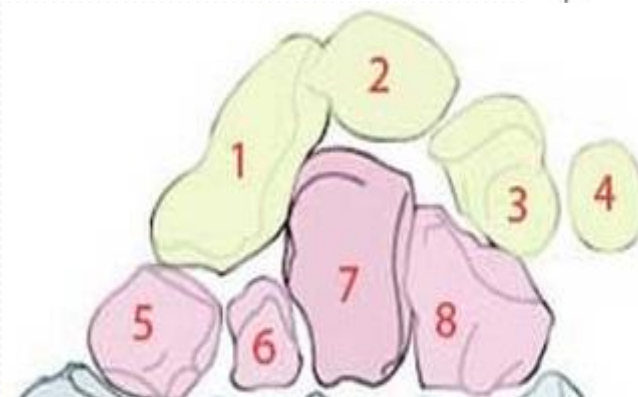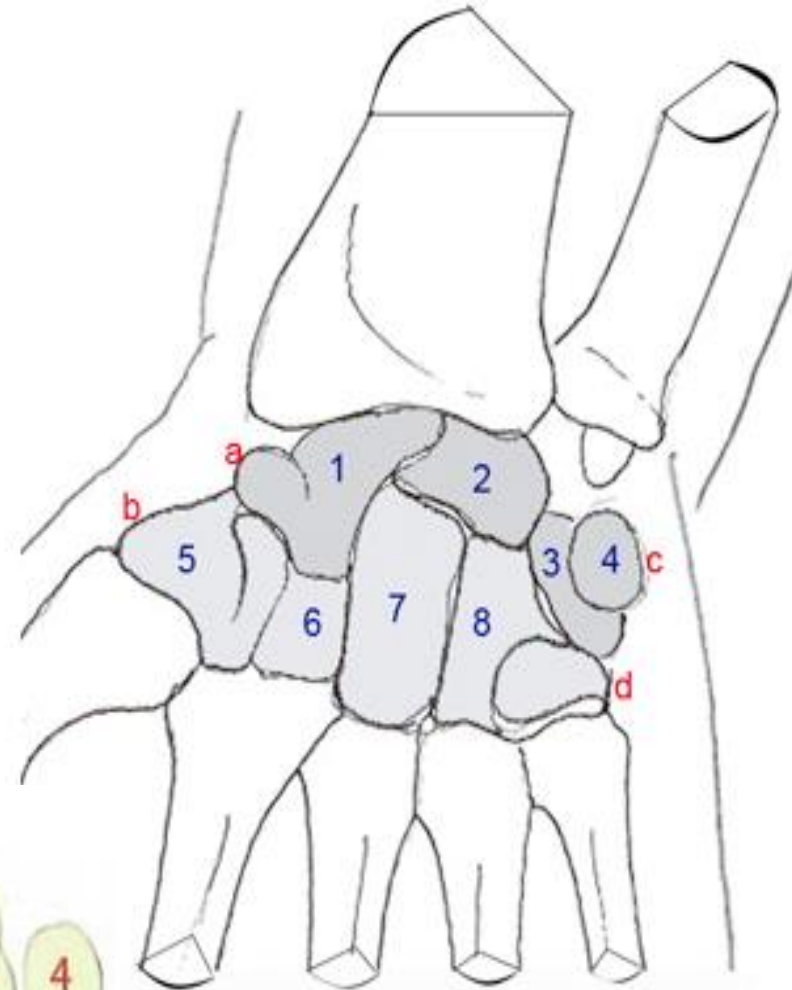
**ANATOMIE DESCRIPTIVE**

# LE CARPE

- Bloc osseux formé par 8 os courts disposés sur 2 rangées:

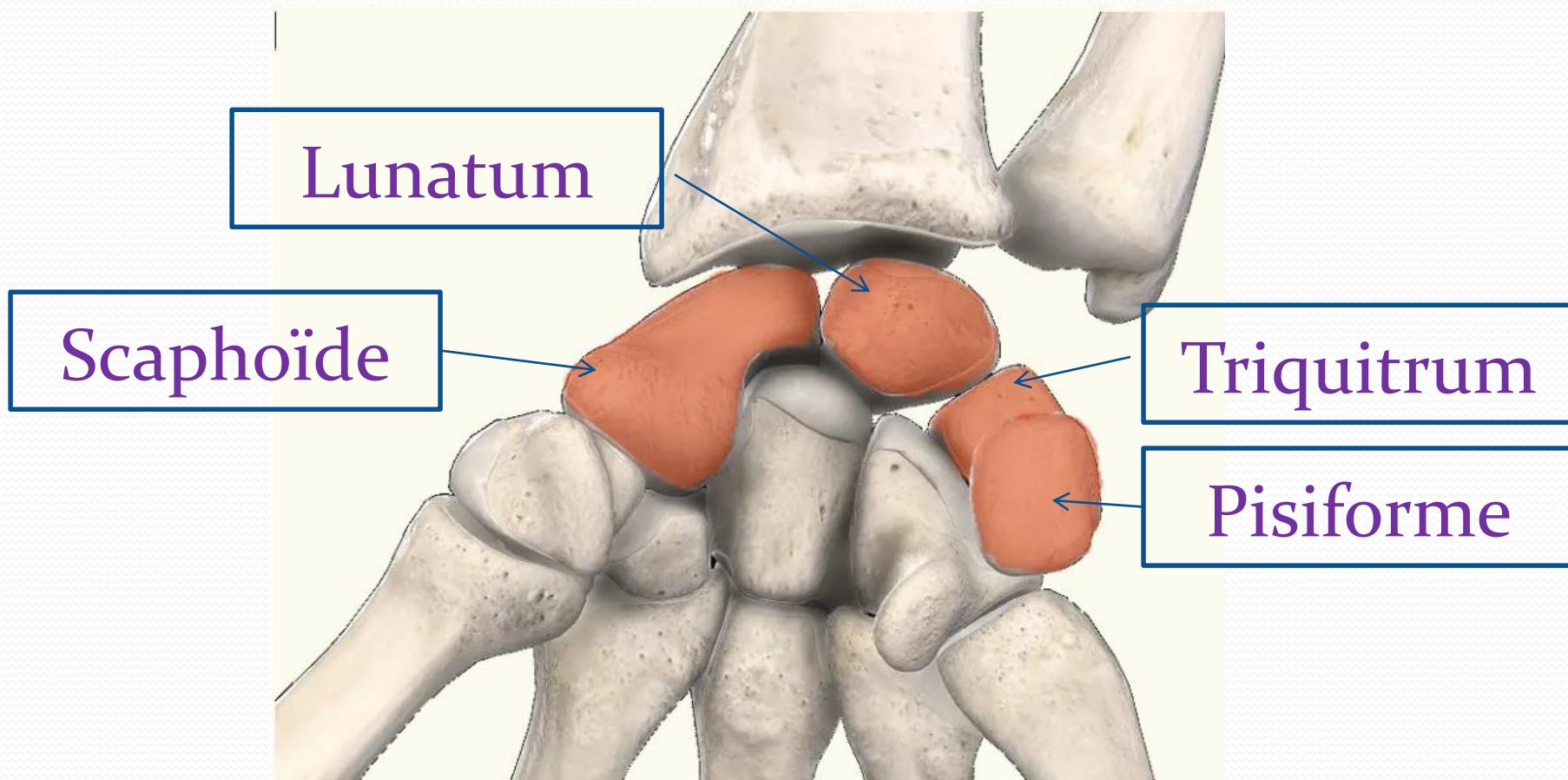
Proximale

Distale



# Rangée Proximale

- De dehors en de dans :



# Rangée Distale

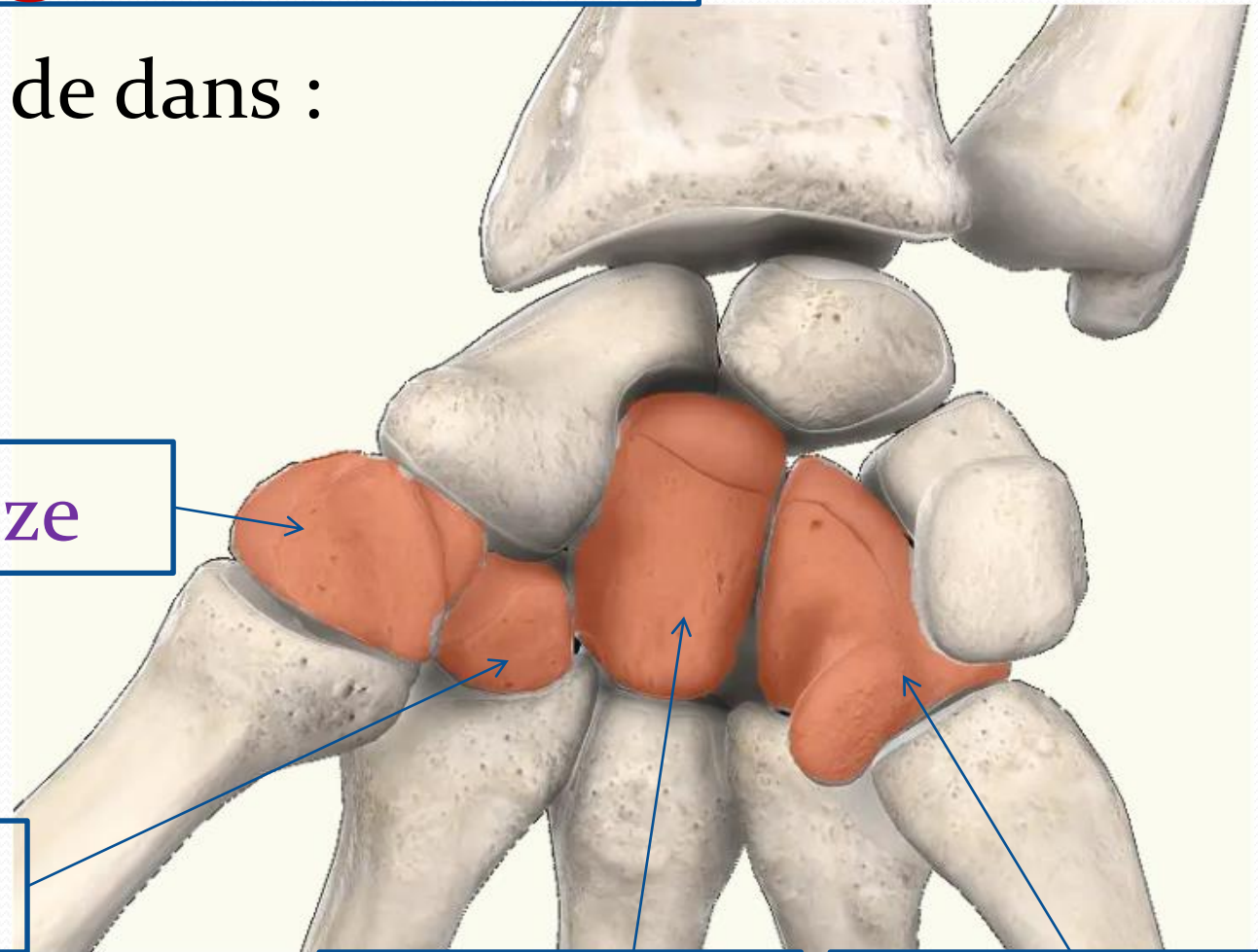
De dehors en de dans :

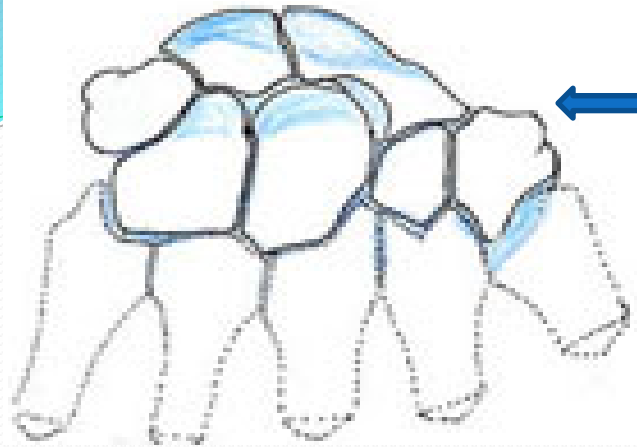
Trapèze

Trapézoïde

Capitatum

Hamatum

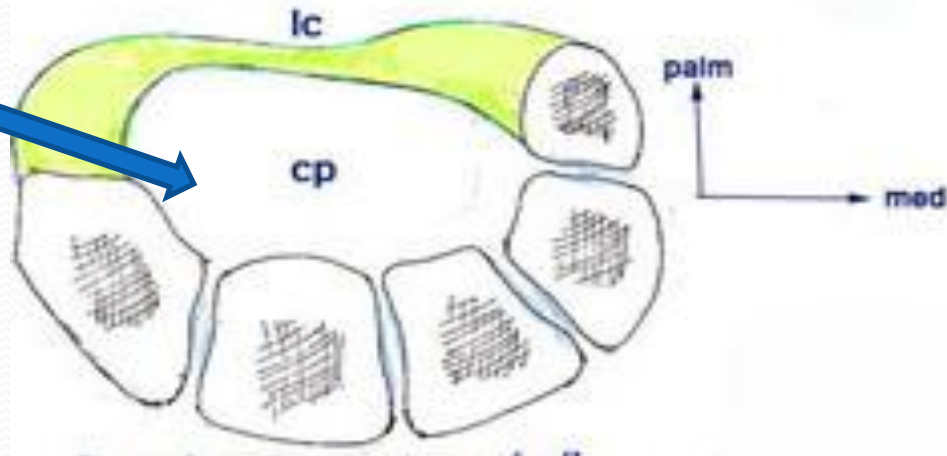
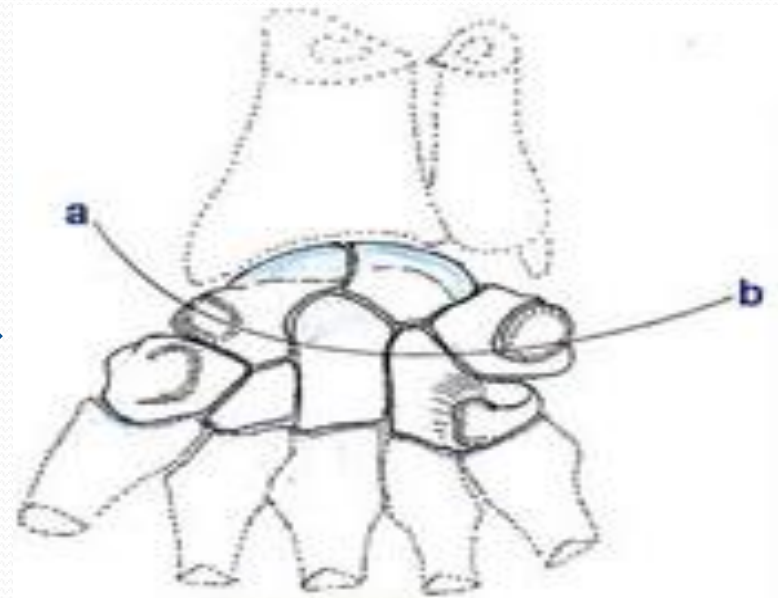




**Face dorsale** convexe

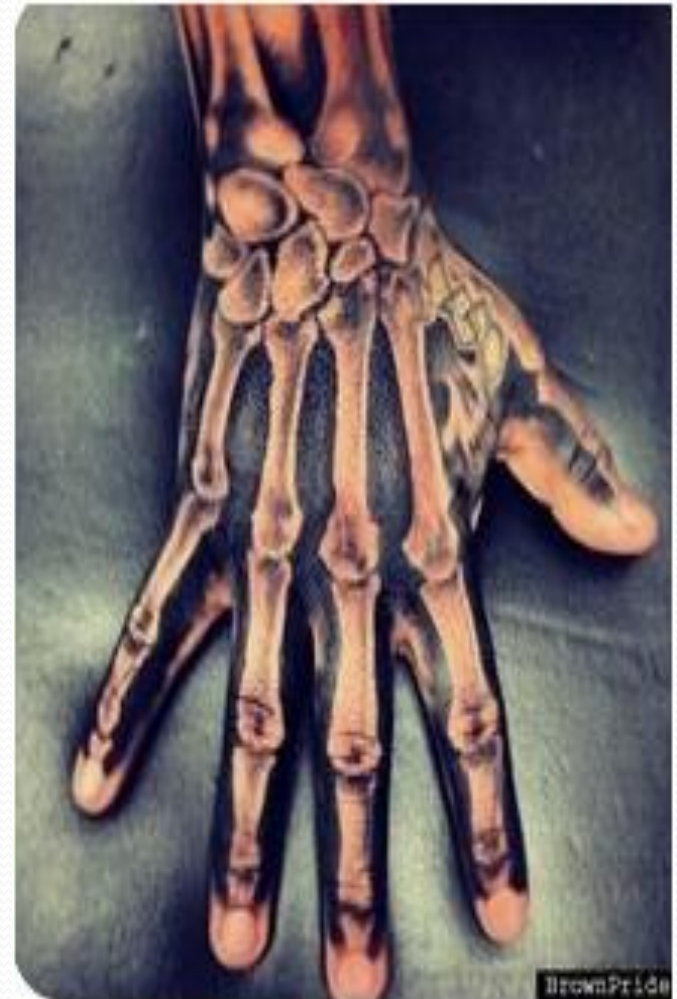**Face palmaire** concave,  
qui avec le retinaculum  
des fléchisseurs  
(ligt antérieur du carpie)

forme **Le Canal Carpien**  
où vont cheminer des  
tendons et le **nerf médian**.



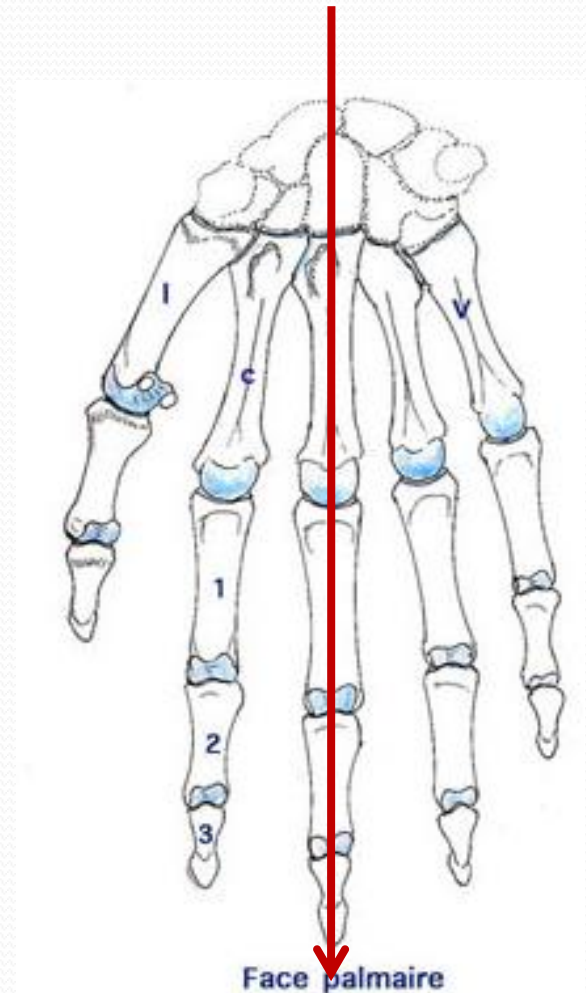
# LE METACARPE

- Constitué de 5 os métacarpiens
  - Ce sont des os long , formant le squelette de la paume. Ils sont numérotés de dehors en de dans de I à V.
- Ils sont articulés au niveau de leurs extrémités proximales avec la rangée distale du carpe
- Au niveau de leurs extrémités distales, avec les premières phalanges.



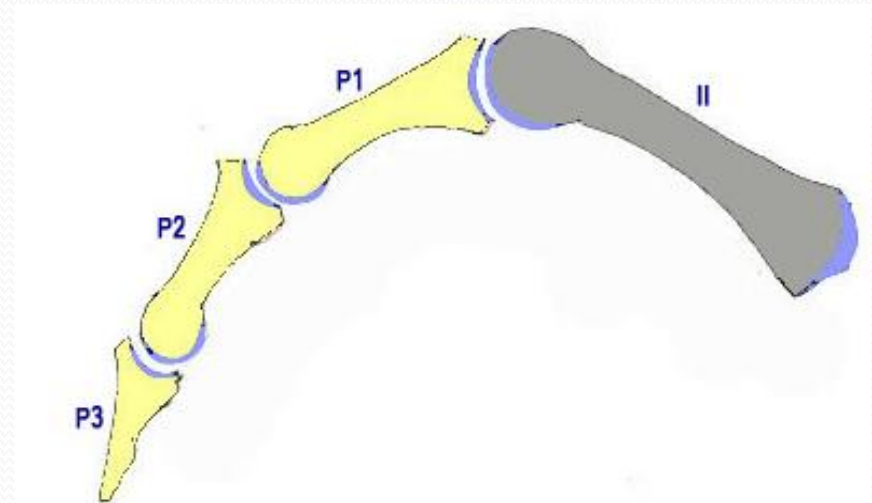
# LES PHALANGES

- Constituent le squelette des doigts.
- Ce sont des os allongés, au nombre de 2 pour le pouce et de 3 pour tous les autres doigts.
- L'axe de la main passera par le 3ème doigt.



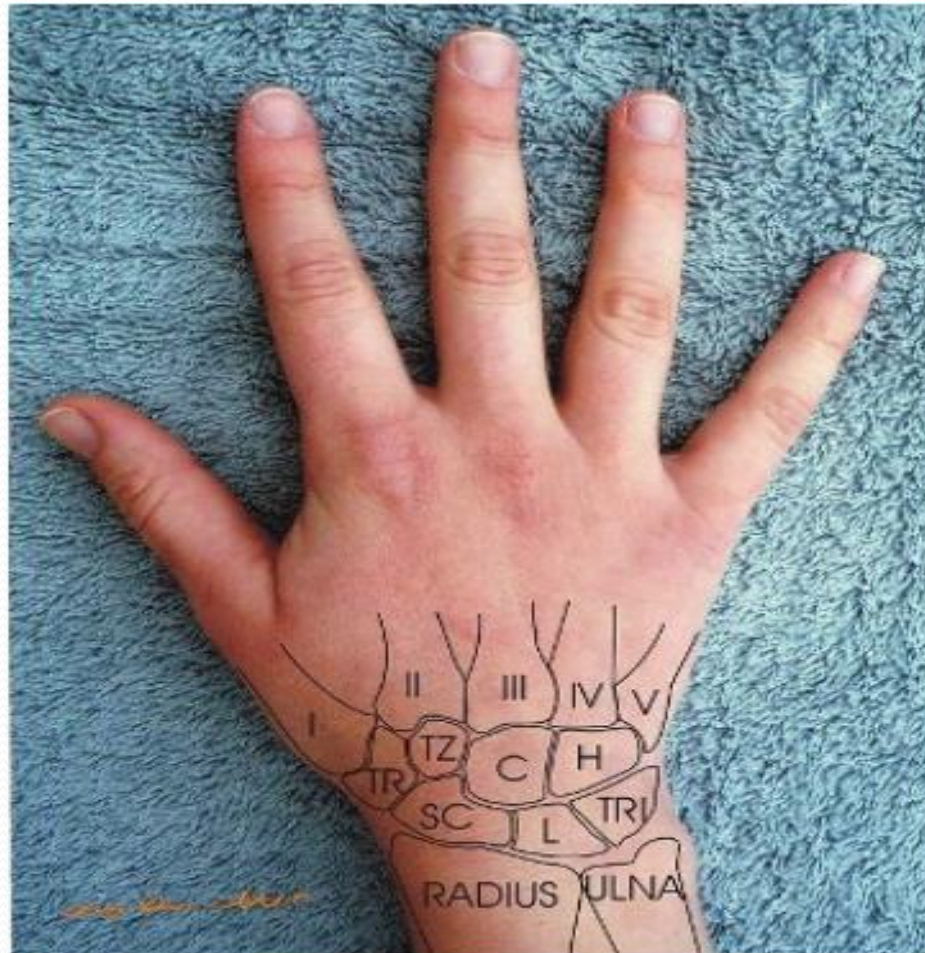
# LES PHALANGES

- P<sub>1</sub>:Phalange proximale
- P<sub>2</sub> :Phalange moyenne (phalange)
- P<sub>3</sub> :Phalange distale (phalangette)

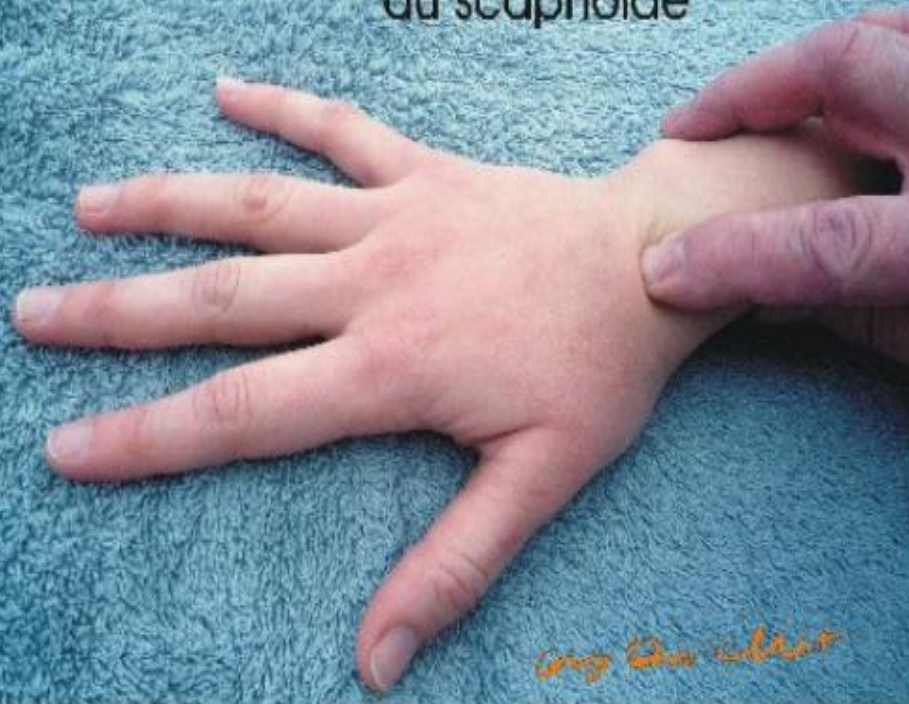



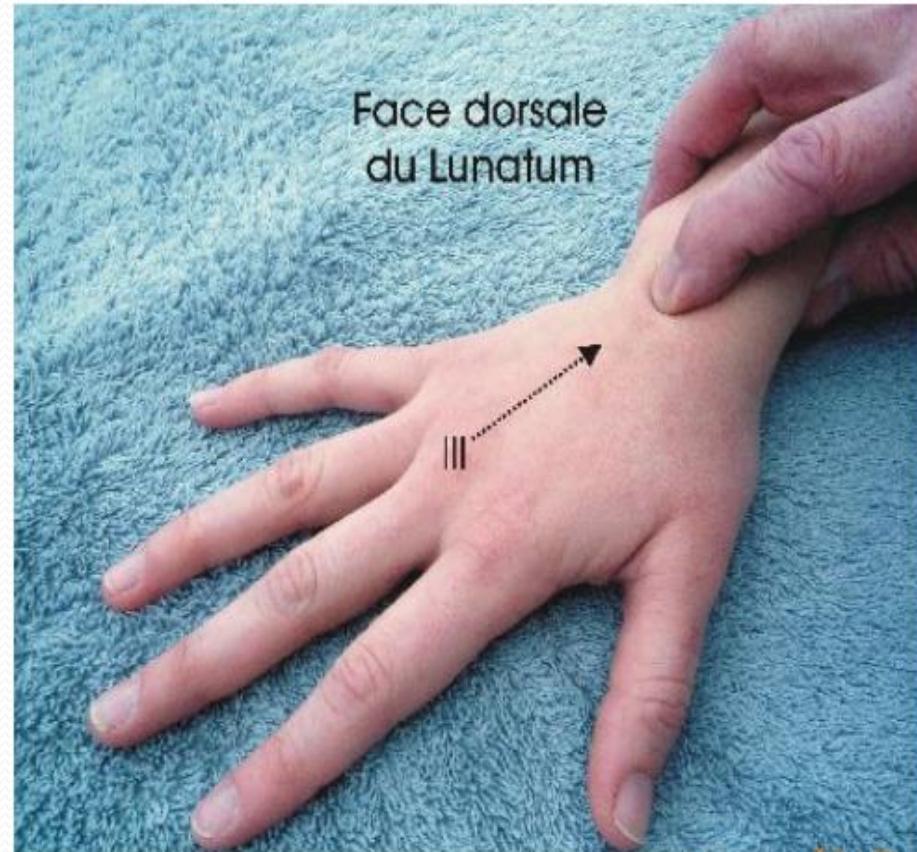
# ANATOMIE DE SURFACE



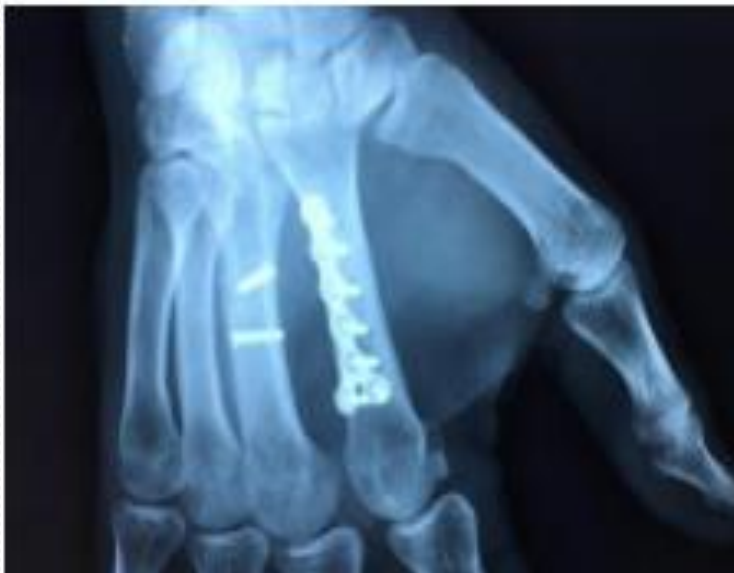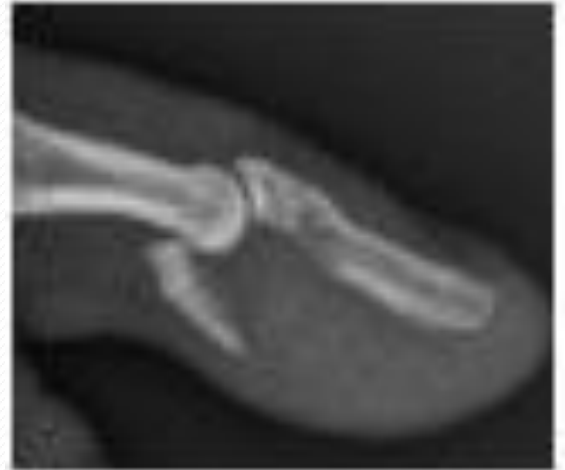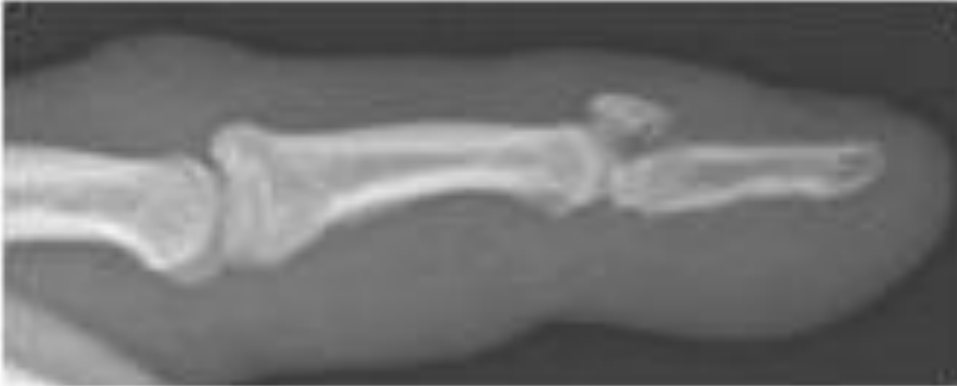
Face dorsale  
du scaphoïde

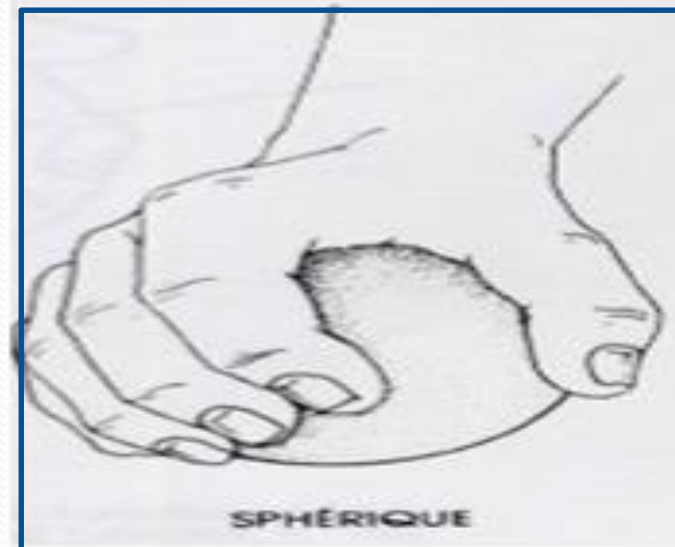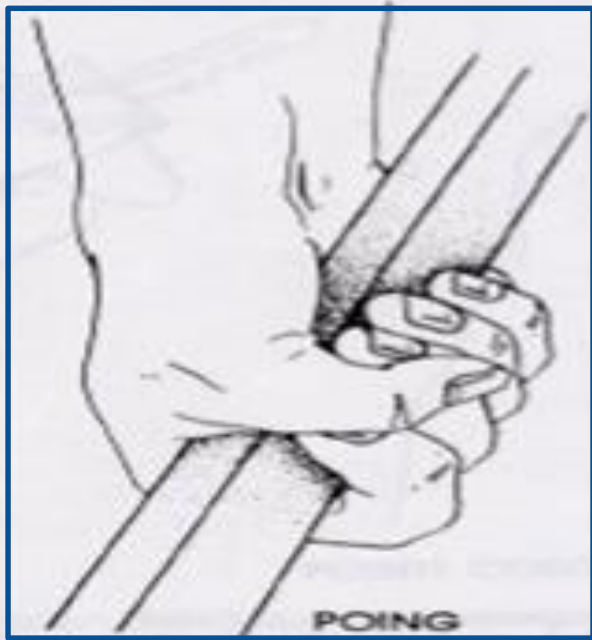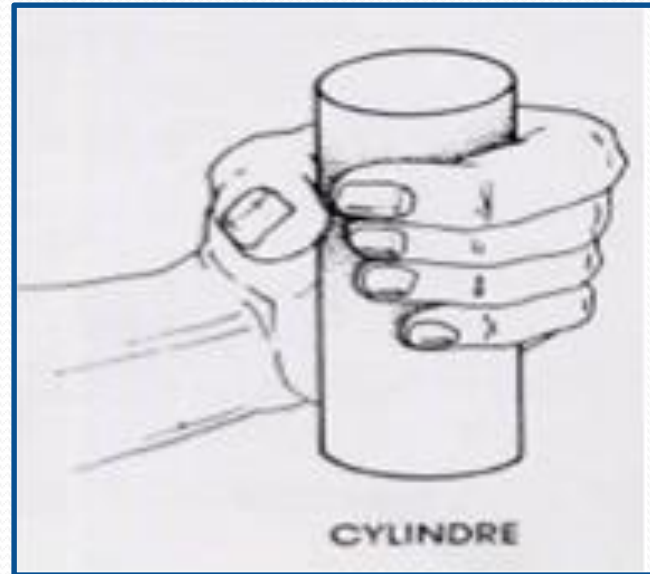
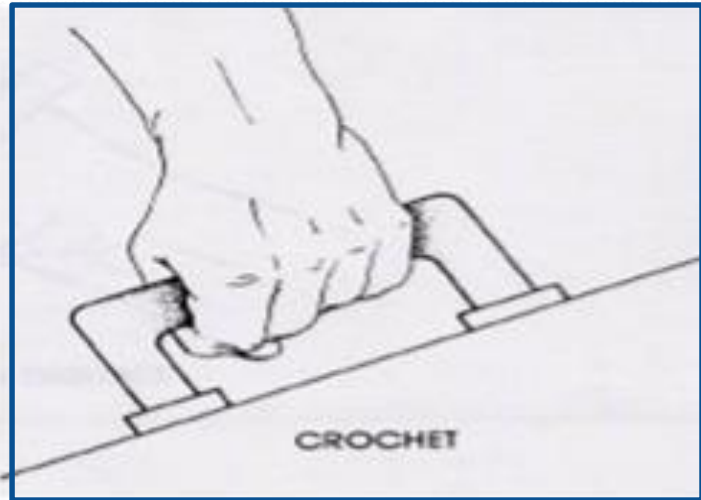


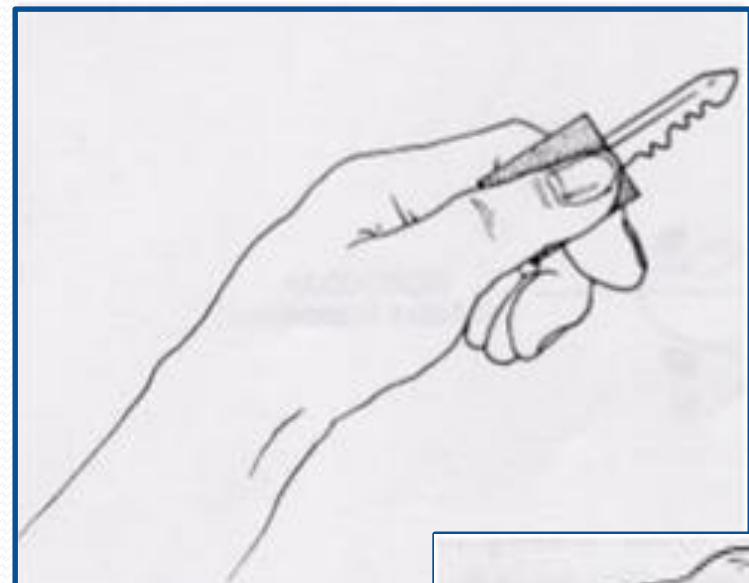
Face dorsale  
du Lunatum




# FRACTURES



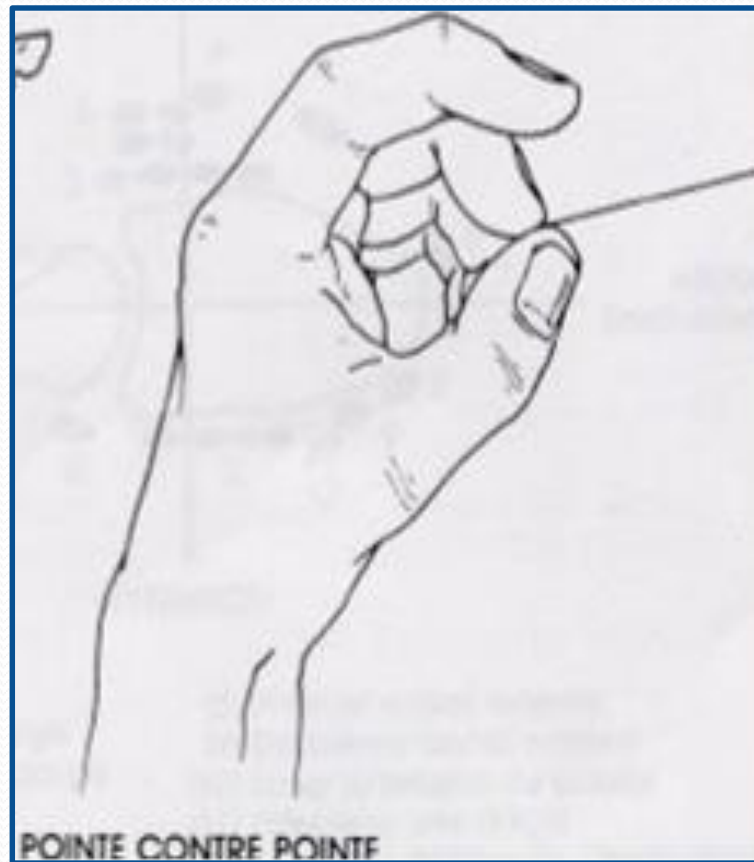



PRÉHENSION LATÉRALE



PRÉHENSION DIGITALE



POINTE CONTRE POINTE

**MERCI**

