

Université SALAH BOUBNIDER
Faculté de médecine
Médecin chef :Pr BOULACEL. A
Polycopié destiné aux étudiants de la 1^{ère} année médecine
Elaboré par :Dr BOUZIDI ESMA

LES NERFS : MEDIAN Et MUSCULOCUTANÉ

PLAN

I- INTRODUCTION

II- ANATOMIE DESCRIPTIVE

Origine-Trajet-Terminaison

III- RAPPORTS

IV- BRANCHES COLLATERALES ET TERMINALES

V- TERRITOIRE D'INNERVATION

VI- ANATOMIE CLINIQUE

OBJECTIFS :

- _ Connaître les rapports du nerf avec les éléments vasculo-nerveux et musculo-aponévrotiques
- _ Comprendre les territoires d'innervation d'un nerf
- _ Avoir une idée sur les traumatismes et pathologies qui peuvent affecter un nerf et leur impact.

NERF MEDIAN

I- INTRODUCTION

Le nerf médian est un nerf mixte sensitivo-moteur ,branche terminale du plexus brachial
Il est destiné à la plus part des muscles de la loge antérieure de l'avant bras et en partie à certains muscles de la main

II- ANATOMIE DESCRIPTIVE

Origine –Trajet-Terminaison

Il naît dans le creux axillaire, derrière le petit pectoral à partir de deux racines :

_Une racine latérale, issue du tronc secondaire antéro-latéral

-Une racine médiale,issue du tronc secondaire antéro-médial

Ses fibres proviennent des branches antérieures des nerfs spinaux C6 ,C7 ,C8 et T1

Le nerf traverse le creux axillaire,la loge antérieure du bras,le pli du coude, la loge antérieure de l'avant bras,le poignet,et il se termine au bord inférieur du retinaculum des fléchisseurs

III- RAPPORTS

1. Dans le creux axillaire

Le nerf médian chemine sur le flanc antéro-latéral de l'artère axillaire,entre le muscle subscapulaire en arrière et le subscapulaire en avant

2. Dans le bras

Le nerf descend dans le canal brachialde Cruveilhier,d'abord en dehors de l'artère brachiale,puis il la croise en avant en x allongé pour devenir en de dans d'elle,dans le sillon bicipital médial.

3. Dans le pli du coude

Le nerf traverse dans le sillon bicipital médiale en se plaçant en de dans de l'artère brachiale,il passe ensuite entre les deux faisceaux du muscle rond pronateur,pour s'engager sous l'arcade du fléchisseur superficiel des doigts,à ce niveau le nerf médian passe en avant de l'artère ulnaire

4. Dans l'avant bras

Le nerf présente à ce niveau un trajet vertical et médian dans la loge antérieure,juste derrière le muscle fléchisseur superficiel des doigts.

Dans la partie inférieure ,il devient superficiel,en passant entre les tendons du muscle fléchisseur radial du carpe,en dehors et du fléchisseur superficiel du médius en de dans.

5. Dans le poignet et la main

Arrivant dans le poignet ,le nerf traverse le canal carpien,passant en arrière du retinaculum des fléchisseurs,il se termine au niveau de son bord inférieur en deux branches terminales médiale et latérale,qui sont situées entre les arcades palmaires superficielle et profonde

IV- BRANCHES COLLATERALES ET TERMINALES

A- Branches collatérales

Au cours de son trajet le nerf médian donne :

- Un rameau articulaire pour l'articulation du coude
- Nerf supérieur du rond pronateur
- Nerfs des muscles épicondyliens médiaux
- Des rameaux pour le long fléchisseur du pouce ,les deux faisceaux latéraux du fléchisseur profond des doigts et pour le carré pronateur
- Un rameau cutané palmaire

B- Branches terminales

- La branche latérale : donne

_Un rameau thénarien destiné à l'éminence thénar

_Le 1^{er} nerf digital commun qui donne les nerfs digitaux palmaires propres du pouce,le nerf digital palmaire propre latéral de l'index et le nerf du 1^{er} lombrical

- La branche médiale :donne

_ Nerfs digitaux palmaires communs du 2ème et 3ème espace interosseux: avec des rameaux musculaires pour le 2ème lombrical

V- TERRITOIRE D'INNERVATION

INNERVATION MOTRICE :

-Tous les muscles de la loge antérieure de l'avant bras,sauf le fléchisseur ulnaire du carpe et les deux faisceaux médiaux du fléchisseur profond des doigts

-Tous les muscles de l'éminence thénar sauf le chef profond du court fléchisseur du pouce et le muscle adducteur du pouce

-Les deux 1^{ers} lombricaux

INNERVATION SENSITIVE :

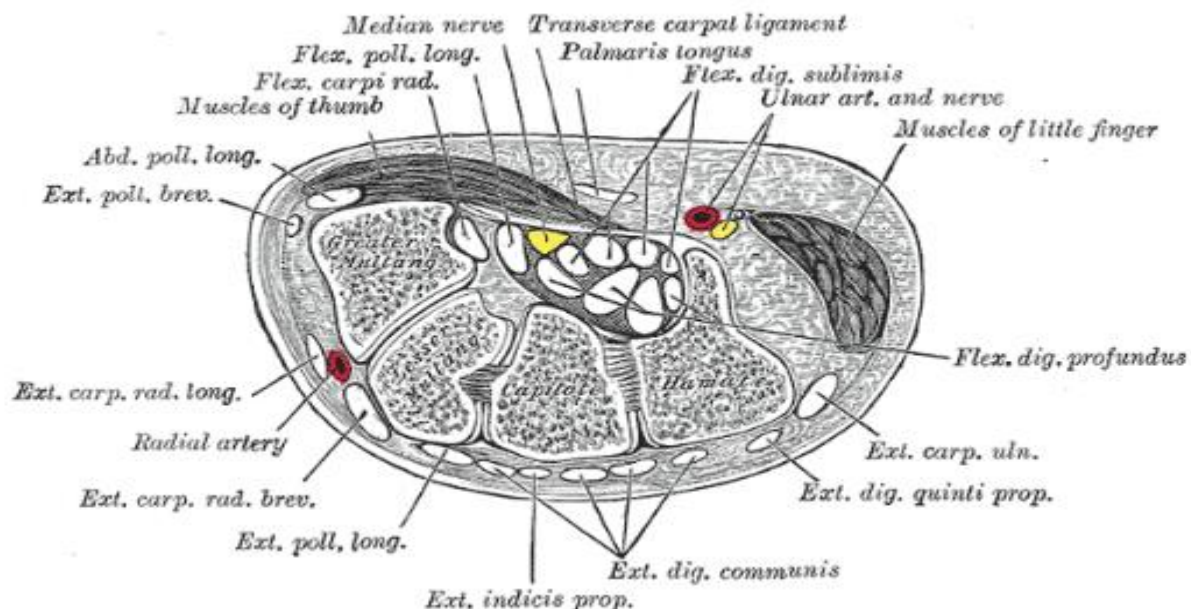
Exclusivement à la main

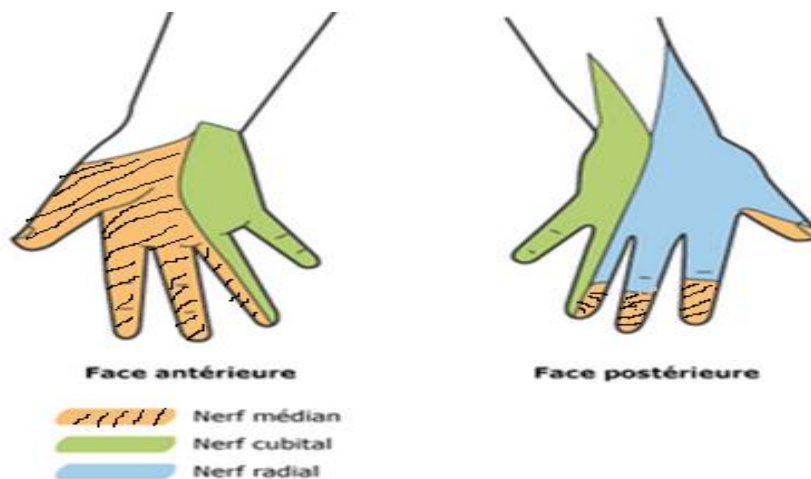
-A la face palmaire des doigts:partie en dehors de l'axe du IV doigt sauf la base de l'éminence thénar

-A la face dorsale:P2 et P3 des 2ème et 3ème doigt moitié latérale de P2 et P3 du 4ème doigt

VI- ANATOMIE CLINIQUE

L'atteinte du nerf au niveau du poignet se caractérise par le syndrome du canal carpien





NERF MUSCULO-CUTANÉ

I. INTRODUCTION

C'est un nerf mixte sensitivo-moteur, branche terminale du plexus brachial

II. ANATOMIE DESCRIPTIVE

1-Origine –Trajet–Terminaison

Il naît:-Du faisceau latéral,dans la fosse axillaire en arrière du muscle petit pectoral

Il est constitué par des fibres originaires des racines C5 et C6

il traverse la partie inférieure et latérale du creux axillaire,puis passe au bras dans sa loge antérieure jusqu'au pli du coude

III. RAPPORTS

1-Dans le creux axillaire

il traverse la partie inférieure et latérale du creux axillaire

3-Dans le bras

Perfore le muscle coraco-brachial puis s'engage dans la loge antérieure du bras en arrière du muscle biceps brachial

4-Dans le pli du coude

Il passe dans le sillon bicipital latéral du pli du coude, il traverse le fascia brachial en dedans de la veine médiane céphalique et se termine à ce niveau et devient superficiel en donnant :le nerf cutané latéral de l'avant bras,qui se divise rapidement en 02 branches sensibles antérieure et postérieure

IV. BRANCHES COLLATÉRALES ET TERMINALES

A. Branches collatérales

1-Nerf du coraco-brachial supérieur et inférieur

2-Nerf du biceps brachial

3-Nerf du brachial

4-Le rameau vasculaire pour l'artère brachiale

5-Le nerf diaphysaire de l'humérus

6-Le rameau articulaire pour le coude

7-Filet cutané (antérieur)

B. Branches terminales

-Exclusivement sensibles

-Le nerf musculo-cutané se termine en donnant une branche terminale :le nerf cutané latéral de l'avant bras,qui se divise rapidement en 02 branches antérieure et postérieure qui vont passer en avant ou arrière de la veine médiane céphalique et descendent respectivement dans la région antéro-latérale et postéro-latérale de l'avant-bras

V. TERRITOIRE D'INNERVATION

a) **Innervation motrice** : innerve les muscles de la loge antérieure du bras(muscles fléchisseurs de l'avant bras)

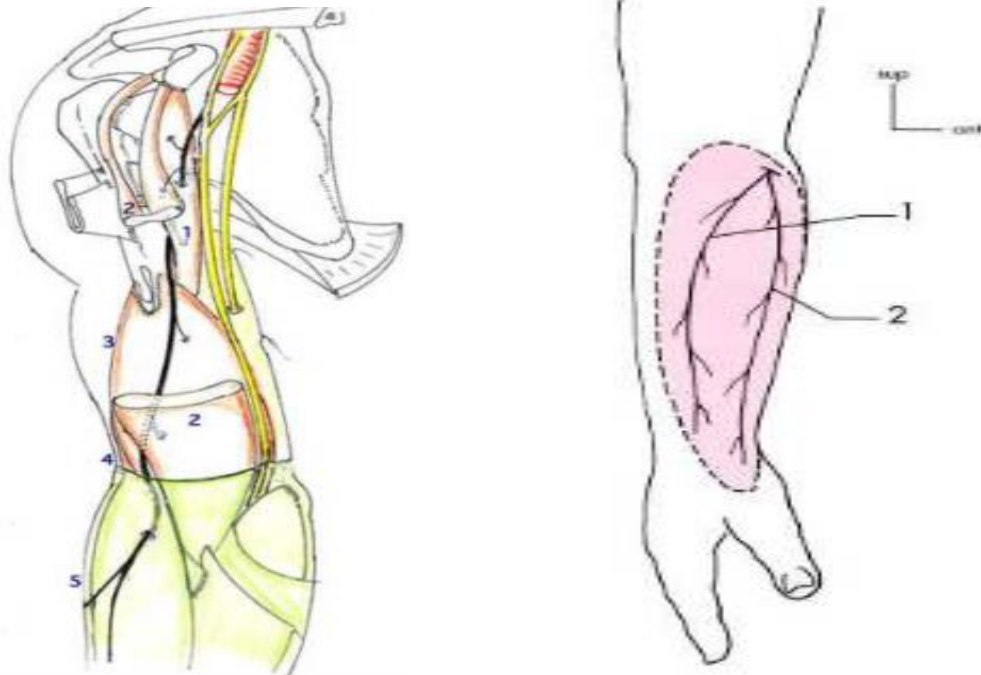
b) **Innervation sensitive** :

A l'avant-bras: les régions latérale,(antéro-latérale et postéro-latérale)

Au poignet: la partie haute de l'éminence thénar

VI. ANATOMIE CLINIQUE

L'atteinte du nerf musculocutané n'est pas très fréquente ,parmi les signes sémiologiques de sa lésion la disparition du réflexe bicipital

**Références:**

- Rouviere H. Anatomie Humaine Descriptive, Topographique et Fonctionnelle. Tome 3. Membres. ed. masson 2002.
- Himmoudi SS. Le cours d'anatomie. fasc. 2 appareil locomoteur. membre inférieur. ISBN 2008.
- Kamina. P. Ostéologie du membre supérieur. 2ème édition. Maloine