

Nerf cutané antébrachial médial.

UNIVERSITE SALAH BOUBNIDER CONSTANTINE 3
FACULTE DE MEDECINE
DEPARTEMENT DE MEDECINE
LABORATOIRE D'ANATOMIE
MEDECIN CHEF : PR BOULACEL A.
POLYCOPIE POUR LES ETUDIANTS DE PREMIERE ANNEE DE MEDECINE
ANNEE UNIVERSITAIRE 2021 -2022.
FAIT PAR : DR BENDJELLOUL MAYA.

NERF CUTANE ANTEBRACHIAL MEDIAL

I-ORIGINE : nait du fascicule médial du plexus brachial, au-dessus de l'origine du nerf ulnaire.les fibres proviennent du huitième nerf cervical et du premier nerf thoracique.

II-TRAJET ET RAPPORTS : ce nerf descend en avant de l'artère axillaire .au bras il descend en avant de la veine brachiale, ensuite au milieu du bras ,il traverse le fascia, devient superficiel et se divise en deux branches terminales.

III -BRANCHES COLLATERALES : donne des rameaux cutané pour les téguments de la région interne du bras.

IV -BRANCHES TERMINALE : se divise au-dessus de l'épicondyle médial en deux branches terminales :

- branche antérieure : pour les téguments de la région antéro-interne de l'avant bras.
- branche postérieure : pour les téguments de la région postéro-interne de lavant bras.

NERF CUTANE BRACHIAL MEDIAL

I-ORIGINE : ce nerf se sépare du fascicule médial du plexus brachial un peu au-dessus du nerf cutané antébrachial médial ; ces fibres proviennent de la première thoracique.

II -TRAJET ET RAPPORTS :il est situé à son origine en arrière et en dedans de l'artère axillaire puis descend et traverse le fascia brachial à la partie supérieure du bras, devient superficiel et se termine a hauteur de l'épicondyle médial.

III -DISTRIBUTION :le cutané brachial médial se ramifie dans les téguments de la base de l'aisselle et de la région interne du bras.

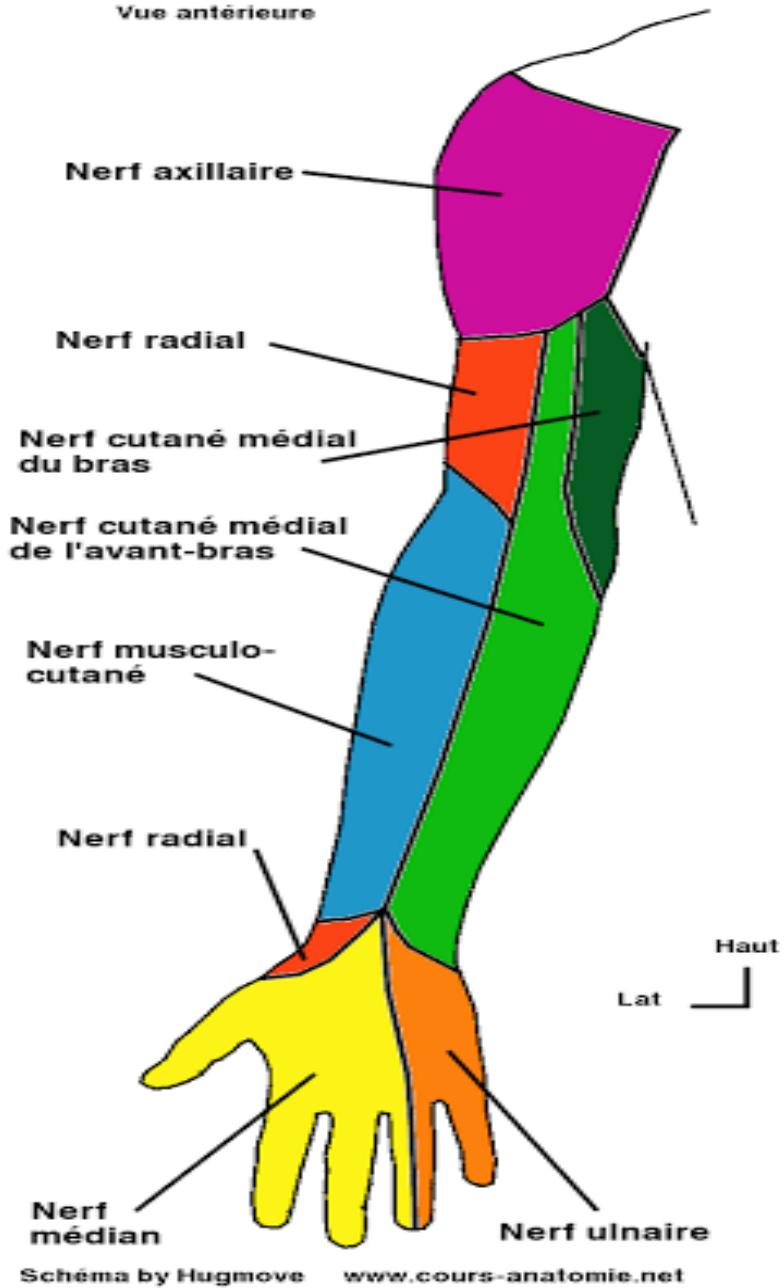
FIN

Références :

Henri Rouviere et André Delmas,Anatomie humaine,descriptive, topographique et fonctionnelle.
tome 3 membres,15 édition, MASSON.

Nerf cutané antébrachial médial.

**INNERVATION TRONCULAIRE
DU MEMBRE SUPÉRIEUR**
Vue antérieure



Nerf cutané antébrachial médial.

