

LE FEMUR

Université de Constantine 3
Faculté de médecine Belkacem Bensmain
CHU de Constantine
Laboratoire d'anatomie humaine
Médecin chef : Pr Boulacel A.
Polycopie pour les étudiants de première année de médecine
Année universitaire 2016 -2017
Fait par : Dr Bendjelloul maya

LE FEMUR

PLAN :

- I. DEFINITION.
- II. ANATOMIE DESCRIPTIVE.
 - A. DIAPHYSE.
 - B. EPIPHYSE PROXIMALE.
 - C. EPIPHYSE DISTALE.

I-DEFINITION :

Os long, pair, non symétrique, formant à lui seul le squelette de la cuisse. le fémur est obliquement dirigé de haut en bas et de dehors en dedans.

Il s'articule en haut avec l'os coxal formant l'articulation coxo-fémorale, et en bas avec le tibia formant l'articulation fémoro-tibiale et la patella formant l'articulation fémoro-patellaire.

II-ANATOMIE DESCRIPTIVE :Présente à décrire :

- une diaphyse.
- deux épiphyses proximales et distales.

A-DIAPHYSE : très allongée, la diaphyse est triangulaire à la coupe et présente à décrire trois faces et trois bords.

1-LA FACE ANTERIEURE : régulière et lisse, elle donne insertion aux muscles vaste intermédiaire et articulaire du genou.

2- LA FACE POSTERO-LATERALE : excavée au milieu s'incère également le vaste intermédiaire.

3-LA FACE POSTERO-MEDIALE : ne présente pas d'insertion musculaire.

4-LE BORD POSTERIEUR :le relief de ce bord est si net qu'il est appelé ligne âpre , on reconnaît à la ligne âpre une lèvre externe qui donne insertion au muscle vaste latéral ,une lèvre interne qui donne insertion au muscle vaste médial, et un interstice sur lequel se fixent les adducteurs de la cuisse et la courte portion du biceps. elle est décrite en trois portions :

a-portion supérieure :la ligne âpre se trifurque et présente :

- une crête médiale :ou s'incère le muscle vaste médial.
- une crête latérale :ou s'incère de dedans en dehors le court adducteur, le grand glutéal ,et le vaste latérale.
- La crête moyenne ou ligne pectinée : donne insertion au muscle pectiné.

b- portion moyenne : limitée par les deux crêtes des muscles vastes, présente de dedans en dehors l'insertion des muscles : vaste médial ,long adducteur ,court adducteur, grand adducteur, chef court du biceps fémoral et vaste latéral.

c-portion inférieure : à ce niveau la ligne âpre se bifurque et présente :

-une crête médiale : donne insertion au vaste médial.

-une crête latérale : ou s'insère le muscle vaste latéral.

Les deux crêtes se dirigent en bas vers les condyles et délimitent une surface triangulaire, la surface poplitée.

5-BORDS LATÉRAUX : arrondis et mous.

B-EPIPHYSE PROXIMALE :

Comprend quatre parties : la tête, le col, le grand et le petit trochanter.

1-LA TÊTE DU FEMUR : c'est une saillie lisse, sphéroïde, représente les 2/3 d'une sphère de 20 à 25 mm de rayon , elle regarde en haut, en dedans et un peu en avant ,elle est revêtue de cartilage articulaire et présente à sa partie postéro-interne une dépression :la fovea capitis ou s'insère le ligament de la tête fémorale (ligament rond).

2-LE COL : de forme cylindrique, long de 35 à 45 mm, son axe forme avec celui de la diaphyse un angle d'inclinaison de 130 degrés.

La face antérieure du col est limitée par la ligne intertrochantérienne antérieure et la face postérieure du col est limitée par la crête intertrochantérienne postérieure.

3-LE GRAND TROCHANTER : grosse tubérosité quadrilatère située en dehors du col et présente à décrire :-deux faces : latérale et médiale.

-trois bords : antérieure ,postérieure et supérieure.

a-Face latérale : présente l'empreinte d'insertion du moyen glutéal.

b-La face médiale : présente la fosse trochantérique ou s'insère l'obturateur externe et au-dessus d'elle l'empreinte d'insertion de l'obturateur interne et des jumeaux.

c-Bord antérieur : donne insertion au petit glutéal .

d-Bord postérieur : se continue avec la crête intertrochantérique.

e-Bord supérieure : donne insertion au muscle piriforme.

4-LE PETIT TROCHANTER : de forme conique ,situé à l'union du col avec la face interne du corps, donne insertion au muscle iliopsoas.

5-LE COL CHIRURGICALE : c'est une zone de transition qui relie l'ensemble du massif trochantérien à la partie supérieure de la diaphyse.

C-EPIPHYSE DISTALE :

Volumineuse, développée dans le sens transversal. Elle à la forme d'une pyramide quadrangulaire dont la base s'appuie sur l'extrémité supérieure du tibia.

On décrit à l'épiphyse distale une face antérieure, postérieure, deux faces latérales, et une face inférieure.

1-FACE ANTERIEURE : présente :

-la surface patellaire : en forme de poulie, avec deux joues latérales et un sillon médian .

Au-dessus de la surface patellaire se trouve la fossette supra-articulaire.

2-FACE INFÉRIEURE : les deux joues de la surface patellaire se prolongent par la face inférieure des condyles.

3-FACE POSTÉRIEURE : présente :

-les condyles fémoraux : forment deux masses articulaires, latérales et volumineuses, dont les faces inférieure et postérieure sont en continuité, condyle médial et condyle latérale sont séparés par la fosse intercondylienne. Au-dessus des condyles se trouvent les tubercules supra-condyliens sur lesquels s'insèrent les muscles gastrocnémien (jumeaux).

LE FEMUR

Plus haut la bifurcation de la ligne âpre délimitant la surface poplitée.

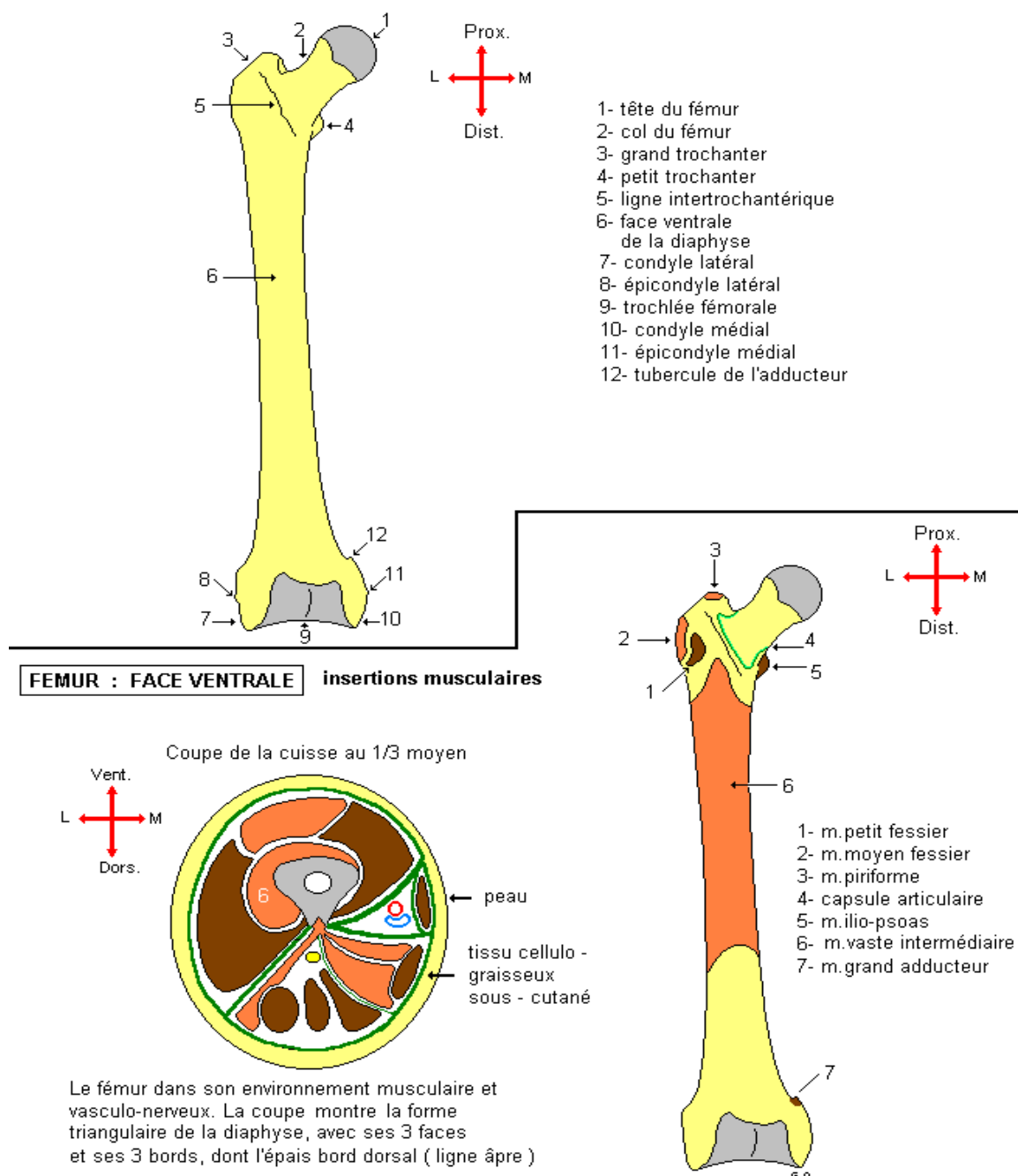
4-FACE LATÉRALE : présente :

- l'épicondyle latéral tubérosité externe donne insertion au ligament collatéral fibulaire.
- la fossette du muscle poplitée.
- La fossette du chef latéral du muscle gastrocnémien.
- la gouttière condylo-latérale : sépare la face latérale de la face inférieure du condyle.

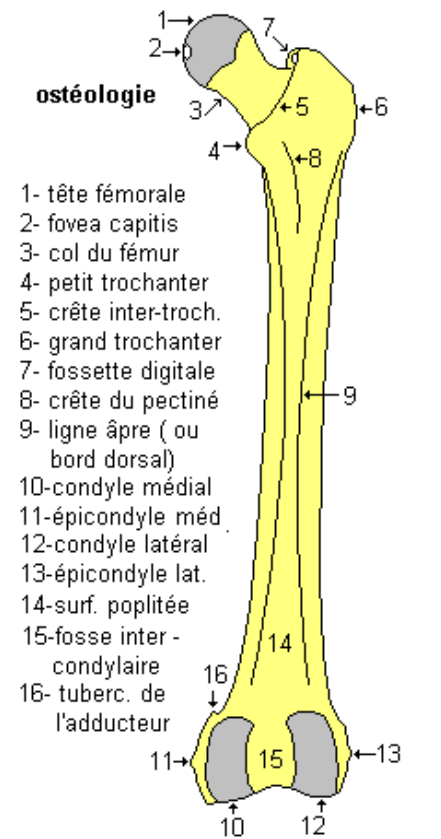
5-LA FACE MÉDIALE : présente :

- L'épicondyle médial : tubérosité interne ,donne insertion au ligament collatéral tibial.
- tubercule de l'adducteur : situé au-dessus et en arrière de l'épicondyle médial.
- la fossette du chef médial du muscle gastrocnémien .
- la gouttière condylo-médiale : sépare la face médiale de la face inférieure du condyle.

FIN



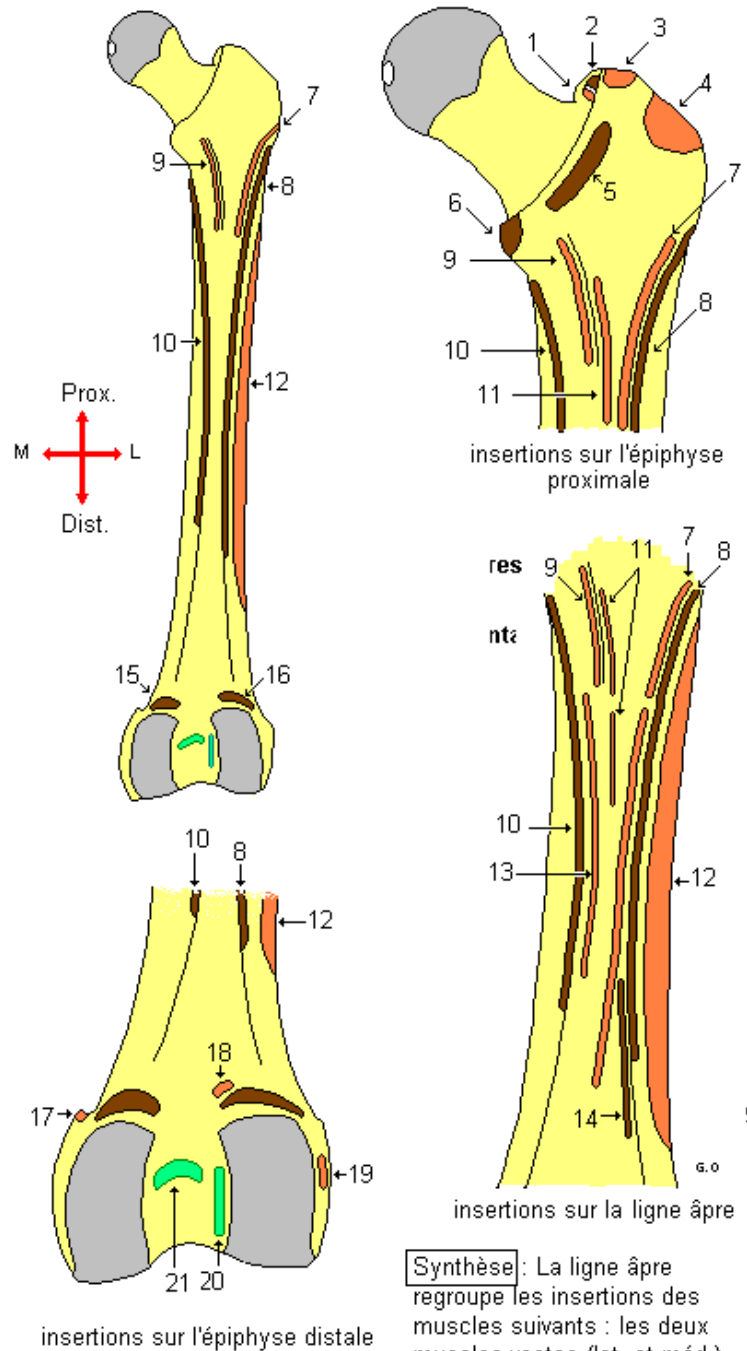
LE FEMUR



- 1- m. obturateur externe
- 2- m. obturateur interne
- 3- m. piriforme
- 4- m. moyen fessier
- 5- m. carré fémoral
- 6- m. ilio - psoas
- 7- m. m. grand fessier
- 8- m. vaste latéral
- 9- m. pectiné
- 10- m. vaste médial
- 11- m. court adducteur
- 12- m. vaste intermédiaire
- 13- m. long adducteur
- 14- m. biceps fémoral (chef court)
- 15- m. gastrocnémien (chef médial)
- 16- m. gastrocnémien (chef latéral)
- 17- m. grand adducteur
- 18- m. plantaire
- 19- m. poplité
- 20- ligt. croisé antérieur
- 21- ligt. croisé postérieur

FEMUR : FACE DORSALE

insertions musculaires et ligamentaires



Synthèse : La ligne âpre regroupe les insertions des muscles suivants : les deux muscles vastes (lat. et méd.), les trois muscles adducteurs, plus, en haut, le m. grand fessier et le m. pectiné, et en bas, le m. biceps fémoral (chef court).

Références : Henri Rouviere et André Delmas, Anatomie humaine, descriptive, topographique et fonctionnelle. tome 3 membres, 15 édition, MASSON.

Si Salah Hammoudi. le cours d'anatomie descriptive, topographique et fonctionnelle. appareil locomoteur 1 membre supérieur. Auto-édition. HS.