

UNIVERSITE SALAH BOUBNIDER CONSTANTINE 3  
FACULTE DE MEDECINE  
DEPARTEMENT DE MEDECINE  
LABORATOIRE D'ANATOMIE  
MEDECIN CHEF : PR BOULACEL A.  
POLYCOPIE POUR LES ETUDIANTS DE PREMIERE ANNEE DE MEDECINE  
ANNEE UNIVERSITAIRE 2017 -2018.  
FAIT PAR : DR BENDJELLOUL MAYA.

# Articulation du coude

## Plan :

- I- DEFINITION.
- II- SURFACES ARTICULAIRES.
  - A- SURFACE ARTICULAIRE DE L'EXTREMITÉ INFÉRIEURE DE L'HUMERUS.
  - B- SURFACES ARTICULAIRES DE L'EXTREMITÉ SUPÉRIEURE DE L'ULNA.
  - C- SURFACES ARTICULAIRES DE L'EXTREMITÉ SUPÉRIEURE DU RADIUS.
  - D- LIGAMENT ANNULAIRE.
- III- MOYENS D'UNION.
  - A- CAPSULE ARTICULAIRE.
  - B- LIGAMENTS.
- IV- SYNOVIALE.
- V- ANATOMIE FONCTIONNELLE.

### I-DEFINITION :

L'articulation du coude se compose de trois articulations de type diarthrose.

- Articulation huméro-ulnaire : c'est une trochléenne dans laquelle se font des mouvements de flexion et d'extension de l'avant bras sur le bras.
- Articulation radio-ulnaire proximale : c'est une trochoïde ;elle est adaptée aux mouvements de pronation et de supination.
- L'articulation huméro-radiale : c'est une énarthrose et prend part aux mouvements des deux autres.

Les trois articulations sont confondues en une seule , il n'existe, en effet ,pour ces trois articulations qu'une seule cavité articulaire, une seule synoviale et un même appareil ligamentaire.

### II-SURFACES ARTICULAIRES :

#### A-SURFACE ARTICULAIRE DE L'EXTREMITÉ INFÉRIEURE DEL'HUMERUS :

Elle est constituée par :

**1-La trochlée humérale :** c'est un segment de poulie ,présente deux versants et une gorge, elle est surmontée : en avant par la fosse coronoidienne ;en arrière par la fosse olécrânienne.

**2-Le capitulum de l'humérus :** c'est un segment de sphéroïde. En avant et au-dessus du capitulum se trouve une dépression, la fosse radiale.

**3-La gouttière capitulo-trochléenne :** située entre le capitulum et la trochlée de l'humérus(ou zone conoïde).

#### B-SURFACES ARTICULAIRES DE L'EXTREMITÉ SUPÉRIEURE DE L'ULNA :

## ARTICULATION DU COUDE.

On distingue deux surfaces articulaires à l'extrémité supérieure de l'ulna :

**1-l'incisure trochléaire de l'ulna** : à la forme d'un crochet qui s'adapte à la surface de la trochlée humérale. Elle présente deux facettes articulaires revêtues de cartilage et séparées l'une de l'autre par un sillon transversal. Les facettes articulaires ; l'une antérieure, horizontale, occupe la face supérieure du processus coronoïde, l'autre postérieure, verticale, est formée par la face antérieure de l'olécrâne.

**2- l'incisure radiale** : occupe la face externe du processus coronoïde, elle a la forme d'un segment de cylindre creux.

L'incisure radiale s'articule avec le pourtour de la tête du radius.

### **C-SURFACES ARTICULAIRES DE L'EXTREMITÉ SUPÉRIEURE DU RADIUS :**

La tête du radius présente deux surfaces articulaires : l'une occupe la face supérieure, c'est la fovea articulaire de la tête du radius ; l'autre est située sur la circonférence articulaire du radius.

**1-La fovea articulaire** : elle est excavée et s'articule avec le capitulum de l'humérus, elle est limitée par un rebord dont la partie interne est taillée en biseau et s'articule avec la gouttière capitulo-trochléenne.

**2-La circonférence articulaire du radius** : est recouverte de cartilage articulaire en continuité en haut avec celui de la fovea articulaire, elle occupe le pourtour de la tête du radius et mesure 7 à 8 mm. Le pourtour de la tête radiale est compris dans un anneau ostéo-fibreux, formé par l'incisure radiale et par le ligament annulaire.

### **D-LIGAMENT ANNULAIRE :**

c'est une bande fibro-cartilagineuse de 1 cm de hauteur qui constitue à la fois une surface articulaire par sa face profonde et un ligament passif par sa face superficielle, il s'étend du bord antérieur au bord postérieur de l'incisure radiale de l'ulna en s'enroulant sur la tête radiale. Le ligament annulaire présente à décrire deux faces :

1-La face interne ou articulaire du ligament en rapport avec le pourtour de la tête du radius est recouverte de cartilage articulaire.

2-La face externe : fibreuse adhère à la capsule articulaire.

## **III-MOYENS D'UNION :**

### **A-CAPSULE ARTICULAIRE :**

C'est un manchon fibreux qui relie les trois extrémités osseuses en présence.

Elle s'insère sur le pourtour des surfaces articulaires, elle se fixe :

- En haut sur l'humérus : elle longe le bord supérieur des fosses coronoïdienne et radiale en avant, et la fosse olécrânienne en arrière.
- Latéralement : sur les bords inférieurs de l'épicondyle médial et latéral.
- En bas sur l'ulna : sur les bords des incisures près du cartilage.
- En bas sur le col du radius : à un demi-centimètre au-dessous de la tête radiale.

Sa face profonde est tapissée par la membrane synoviale.

### **B-LIGAMENTS :**

La capsule articulaire est renforcée par cinq ligaments :

**1-Ligament antérieur** : s'étend sur toute la partie antérieure de la capsule articulaire ; il est tendu depuis la face antérieure de l'épicondyle médial jusqu'à l'épicondyle latéral, de cette ligne d'insertion, les faisceaux descendent en convergeant et se terminent sur le bord externe du processus coronoïde, en avant de l'incisure radiale.

**2-Ligament postérieur** : il est constitué de trois faisceaux :

-Faisceaux huméro-olécrâniens obliques : ils s'étendent des bords latéraux de la fosse olécrânienne au sommet de l'olécrâne.

-Faisceaux huméro-huméraux horizontaux : d'un bord à l'autre de la fosse olécrânienne, forme une bandelette transversale.

## ARTICULATION DU COUDE.

-Faisceaux huméro-olécrâniens verticaux : s'étendent de la partie supérieure de la fosse olécrânienne au sommet de l'olécrâne.

**3-ligament collatéral ulnaire** : il est formé de trois faisceaux :

-Faisceau antérieur : s'étend de la partie antéro-inférieure de l'épicondyle médial à la partie antéro-interne du processus coronoïde.

-Le faisceau moyen : épais et large, il s'insère en haut sur le bord inférieur de l'épicondyle médial et en bas sur le tubercule coronoïdien de la face interne du processus coronoïde.

-Le faisceau postérieur (Bardinet) à la forme d'un éventail fixé par son sommet à la partie postéro-inférieure de l'épicondyle médial et par sa base au bord antérieur de la face interne de l'olécrâne.

**4-ligament collatéral radial** : il est formé également de trois faisceaux :

-Faisceau antérieur : s'étend de la partie antéro-inférieure de l'épicondyle latéral à l'extrémité antérieure de l'incisure radiale.

-Faisceau moyen : s'insère en haut, sur le bord inférieur de l'épicondyle latéral, en bas sur l'ulna ; en arrière de l'incisure radiale.

-Faisceau postérieur : s'étend de la partie postérieure de l'épicondyle latéral au bord externe de l'olécrâne.

**5-ligament carré(Denucé)** : il à la forme d'une lame quadrilatère qui s'étend du bord inférieur de l'incisure radiale à la partie interne du col du radius.

### **IV-SYNOVIALE :**

La synoviale tapisse la face profonde de la capsule articulaire et se réfléchit sur les extrémités osseuses et s'arrête là ou commence le cartilage articulaire.elle forme ainsi des culs de sacs :

- Un cul-de-sac antérieure : qui répond aux fosses coronoïdienne et radiale.
- Un cul-de-sac postérieur : en rapport avec la fosse olécrânienne.
- Un cul-de-sac inférieure ou annulaire : entoure le col du radius.

### **V-ANATOMIE FONCTIONNELLE :**

L'articulation du coude peut exécuter des mouvements de flexion et d'extension qui se passent dans l'articulation huméro-antébrachiale, et des mouvements de pronation et de supination qui se produisent dans les articulations huméro-radiale et radio-ulnaire proximale et distale.

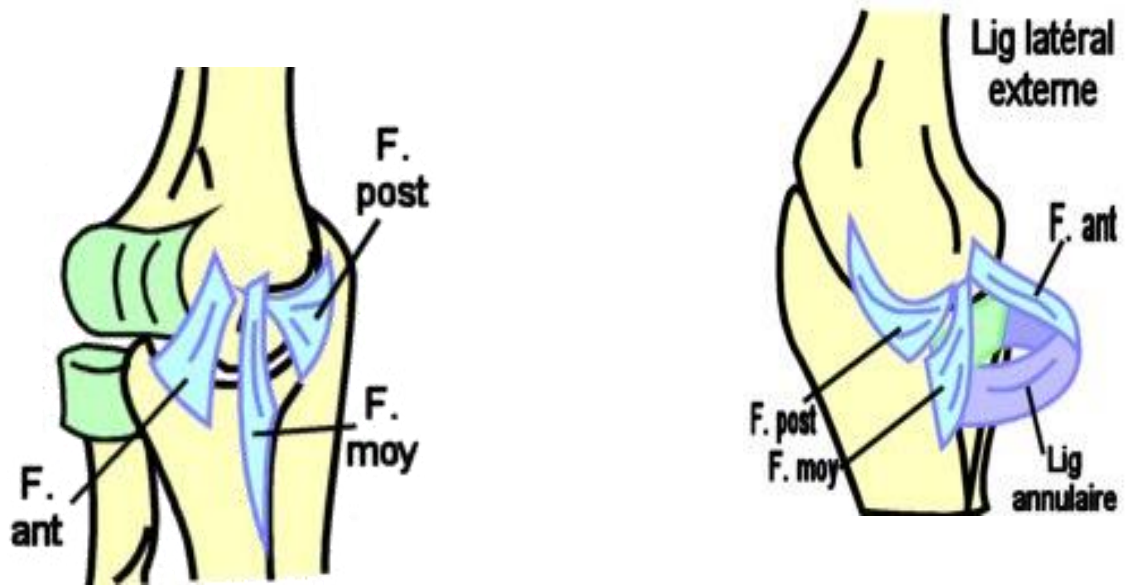
FIN

Références :

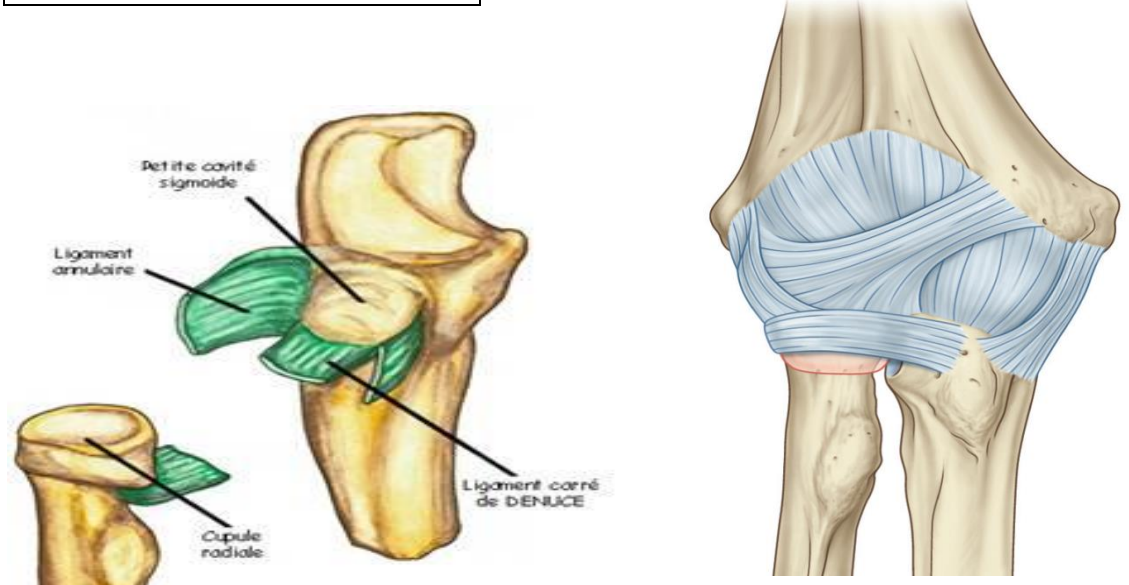
Henri Rouviere et André Delmas,Anatomie humaine,descriptive, topographique et fonctionnelle.tome 3 membres,15 édition,MASSON.

Si Salah Hammoudi.le cours d'anatomie.descriptive,topographique et fonctionnelle.appareil locomoteur 1 membre supérieur.Auto-édition.HS.

ARTICULATION DU COUDE.



**LIGAMENT LATERAL RADIAL**



**LIGAMENT ANNULAIRE ET  
LIGAMENT CARRE DE DENUCE**

**LIGAMENT POSTERIEUR**

